Imagerie médicale
FORMATION

TDM
des tumeurs abdominales

E. Delabrousse

LEONTICE
MASSON

Gratuittement

www.lemanip.com

Radiologie et imagerie medicale

Livres,memoires,rapport de stage,courses,radiologie conventionnelle,Scanner,TDM,IRM,Scintigraphie, Medecine nucleaire,Radiotherapie,Radiologie Interventionnelle,Oncologie,Clichees,Cas interpretes,exposes,medecine

https://www.lemanip.com/

www.lemanip.com

Paratger Le Site www.lemanip.com Tout Est Gratuit

Abréviations

ACE	antigène carcino-embryonnaire
ADK	adénocarcinome
ADN	adénomégalie
AEG	altération de l'état général
αFP	α-fœtoprotéine
ACTH	*adrenocortico-trophic hormone*
ATCD	antécédent
AMS	artère mésentérique supérieure
CAD	*computer-aided detection*
CHC	carcinome hépatocellulaire
CSP	cholangite sclérosante primitive
CTDI	*computed tomography dose index*
DPC	duodénopancréatectomie céphalique
ECBU	examen cytobactériologique des urines
ERP	espace rétropéritonéal médian
FID	fosse iliaque droite
FIG	fosse iliaque gauche
FOV	*field of view*
GIST	*gastrointestinal stromal tumor*
HCD	hypocondre droit
HCG	hypocondre gauche
HLA	*human leukocyte antigen*
HMG	hépatomégalie
HNF	hyperplasie nodulaire focale
HNPCC	*hereditary non polyposis colorectal cancer*
HTA	hypertension artérielle
HTP	hypertension portale
IIA	invagination intestinale aiguë
IV	intraveineuse
LDH	lactate déshydrogénase
LMNH	lymphome malin non hodgkinien
LN	lymphonœud
MALT	*mucosa-associated lymphoid tissue*
MICI	maladie inflammatoire cryptogénique intestinale
MIP	*maximum intensity projection*
MPR	*multiplanar reconstruction*
NEM	néoplasie endocrine multiple
NFS	numération formule sanguine

www.lemanip.com

Paratger Le Site www.lemanip.com Tout Est Gratuit

Paratger Le Site www.lemanip.com Tout Est Gratuit

NRD	niveau de référence diagnostique
OGI	organe génital interne
OMI	œdème des membres inférieurs
OMS	Organisation mondiale de la santé
PAF	polypose adénomateuse familiale
PAL	phosphatase alcaline
PDL	produit dose longueur
RECIST	*response evaluation criteria in solid tumors*
RCH	rectocolite hémorragique
RSB	rapport signal sur bruit
SIDA	syndrome d'immunodéficience acquise
SMG	splénomégalie
SSD	*surface shaded displays*
TD	tube digestif
TDM	tomodensitométrie
TIPMP	tumeur intracanalaire pancréatique mucineuse et papillaire
TEP–TDM	tomographie à émissions de positons–tomodensitométrie
TNE	tumeur neuro-endocrine
TOGD	transit œsogastroduodénal
UH	unités Hounsfield
VADS	voies aérienne et digestive supérieures
VBIH	voie biliaire intra-hépatique
VCI	veine cave inférieure
VIH	virus de l'immunodéficience humaine
VRT	*volume rendering technique*
VSH	veine sus-hépatique

www.lemanip.com

Paratger Le Site www.lemanip.com Tout Est Gratuit

Paratger Le Site www.lemanip.com Tout Est Gratuit

Classification histologique des tumeurs abdominales

1

CHAPITRE

www.lemanip.com

Le terme de tumeur, autrefois accepté pour toute augmentation de volume d'un organe quelle qu'en soit l'étiologie, est actuellement uniquement utilisé comme synonyme de néoplasie. Il désigne une masse tissulaire issue d'une prolifération cellulaire anormale et dont la croissance est désordonnée et excessive au regard d'un tissu normal. Le développement des tumeurs est secondaire à de multiples événements génétiques, s'étalant sur une période variable et dont le résultat est l'obtention par la tumeur de nouvelles capacités dont une résistance aux inhibiteurs de croissance, la capacité d'infiltration des tissus adjacents et le développement d'une néovascularisation.

Une tumeur est constituée de cellules tumorales proliférantes et d'un stroma au sein duquel passent les vaisseaux de la tumeur. Une tumeur est définie sur le plan anatomopathologique par des critères macroscopiques et microscopiques. Une tumeur peut être bénigne ou maligne. Les tumeurs bénignes ont un développement local, dans le tissu où elles ont pris naissance. Elles sont généralement bien limitées, de croissance lente. Elles ne récidivent pas ou peu et ne sont pas responsables de métastases. Elles sont d'évolution favorable après exérèse. Les tumeurs malignes, à l'opposé, sont mal limitées, à caractère infiltrant, à croissance plus rapide. Les récidives sont fréquentes. Ces tumeurs donnent des métastases et sont de mauvais pronostic.

La classification des tumeurs repose, au sein d'un organe donné, sur l'étude du type histologique de la tumeur, qui reconnaît les aspects morphologiques particuliers des cellules tumorales mais également du stroma. Cette étude permet au final de donner aux tumeurs une terminologie précise qui les définira. Les classifications tumorales sont spécifiées au niveau international par l'OMS. En pratique, les tumeurs sont classées en fonction de l'organe dont elles proviennent puis en fonction de leur type histologique.

Le nom d'une tumeur est composé d'une racine et d'un suffixe parfois associés à un adjectif. La racine définie la différenciation de la tumeur. Dans une tumeur les cellules présentes, soit :

– reproduisent la structure et la fonction du tissu normal dont elles proviennent (tumeurs bien différenciées) ;

TDM des tumeurs abdominales
© 2013, Elsevier Masson SAS. Tous droits réservés.

Paratger Le Site www.lemanip.com Tout Est Gratuit

Paratger Le Site www.lemanip.com Tout Est Gratuit

– perdent pour tout (tumeurs indifférenciées) ou partie (tumeurs moyennement ou peu différenciées) de l'aspect morphologique du tissu dont elles dérivent, voire dans certains cas créent un tissu complètement différent (tumeurs métaplasiques).

Le caractère bénin ou malin d'une tumeur est précisé dans son nom par le suffixe qui varie en fonction de la bénignité, de la malignité, mais également du caractère unique ou multiple de la tumeur. Le suffixe -OME est généralement utilisé pour dénommer les tumeurs bénignes (exemples : adénome, léiomyome). Le suffixe -ATOSE désigne la présence de tumeurs multiples ou diffuses (exemples : angiomatose, adénomatose). Le terme de CARCINOME désigne une tumeur maligne d'origine épithéliale (exemple : adénocarcinome). Le terme de SARCOME désigne une tumeur maligne d'origine conjonctive (exemple : liposarcome). Le suffixe -BLASTOME désigne une tumeur d'origine embryonnaire (exemple : néphroblastome). Certaines tumeurs malignes font exception à la règle et possèdent le suffixe -OME (exemples : lymphome ou mélanome). Pour ces tumeurs, l'adjectif MALIN est parfois accolé au nom de la tumeur pour en préciser le caractère (exemple : corticosurrénalome malin). Enfin, un adjectif peut venir s'ajouter à la notion de différenciation notamment pour en préciser le degré (MOYENNEMENT ou PEU différencié) voire l'aboutissement final qui correspond à la maturation cellulaire (exemple : carcinome épidermoïde bien différencié kératinisant).

www.lemanip.com

CLASSIFICATION HISTOLOGIQUE DES TUMEURS ABDOMINALES

Tumeurs épithéliales

Les tumeurs épithéliales sont des tumeurs dont le tissu d'origine est épithélial : malpighien, transitionnel ou glandulaire. Les tumeurs épithéliales peuvent être bénignes ou malignes.

TUMEURS ÉPITHÉLIALES BÉNIGNES

– **Tumeur à différenciation malpighienne (épidermoïde) :** il s'agit des tumeurs des revêtements malpighiens des muqueuses, situées donc plutôt en extra-abdominal (papillome œsophagien, des VADS…).

– **Tumeur à différenciation glandulaire (ou adénome) :**

- l'aspect des adénomes peut être très variable ;
- au sein des organes creux (TD, voies biliaires), les adénomes apparaissent comme des polypes. Sur le plan microscopique, trois sous-types sont décrits : (1) les adénomes tubuleux sont constitués de glandes ; (2) les adénomes villeux sont formés d'une prolifération végétante constituée de fines digitations de l'épithéliome de revêtement ; (3) les adénomes tubulovilleux associent les deux aspects architecturaux. Les adénomes développés à partir du revêtement épithélial des muqueuses glandulaires (TD) sont considérés comme des lésions

Paratger Le Site www.lemanip.com Tout Est Gratuit

Paratger Le Site www.lemanip.com Tout Est Gratuit

précancéreuses (exemple : adénome tubuleux colique avec dysplasie de bas ou de haut grade) qui évoluent fréquemment vers des cancers invasifs ;

• dans les parenchymes, qu'ils soient endocrines ou exocrines, l'adénome prend l'aspect d'un nodule. Sur le plan microscopique, l'architecture de l'organe porteur de la tumeur est en général conservée. Certains adénomes portent dans leur nom un suffixe qui précise leur aspect macroscopique, ainsi le cystadénome correspond à un adénome kystique bordé par un revêtement glandulaire. D'autres tumeurs sont caractérisées par leur stroma.

– **Tumeur à différenciation urothéliale (ou papillome) :** la tumeur papillaire urothéliale, ou papillome urothélial, se développe à partir des épithéliums transitionnels revêtant les voies excréto-urinaires.

TUMEURS ÉPITHÉLIALES MALIGNES

– **Tumeur maligne à différenciation malpighienne (ou carcinome épidermoïde) :** il s'agit des carcinomes développés à partir des revêtements malpighiens des muqueuses. Plus rarement, un carcinome épidermoïde se développera dans un organe bordé par un revêtement glandulaire qui est le siège de lésions de métaplasie malpighienne. Citons parmi les tumeurs « abdominopelviennes » les carcinomes épidermoïdes du col utérin ou du canal anal ou les exceptionnels carcinomes épidermoïdes de la vésicule biliaire développés sur métaplasie.

– **Tumeur maligne à différenciation glandulaire (ou adénocarcinome) :** l'adénocarcinome peut parfois être qualifié en fonction du degré de sa différenciation (exemples : adénocarcinome mucineux ou colloïde ; carcinome endocrine).

– **Tumeur maligne transitionnelle (ou carcinome transitionnel) :** ces tumeurs malignes se développent aux dépens de l'urothélium des voies excrétrices urinaires.

Quelques cas particuliers existent qui font exception à la classification. Ainsi, certaines tumeurs portent un nom qui ne répond pas aux critères classiques mais tient compte soit de l'aspect de son stroma, soit de la variété cellulaire (exemple : carcinome à cellules claires du rein) ou encore de leur histogenèse (exemples : corticosurrénalome malin, carcinome hépatocellulaire, cholangiocarcinome intra-hépatique). D'autres tumeurs malignes encore répondent à des noms propres (exemples : tumeur de Grawitz, tumeur de Klatskin, tumeur de Kruckenberg).

Tumeurs mésenchymateuses bénignes ou malignes

Les tumeurs mésenchymateuses (ou des tissus conjonctifs) comprennent des tumeurs issues de tissus mous ou durs non hématopoïétiques dont certains sont communs et d'autres spécialisés. Comme pour les autres classes de tumeurs, le préfixe définit la différenciation de la tumeur et quelquefois le tissu d'origine pour les tumeurs différenciées (exemple : lipome). Dans une même tumeur mésenchymateuse peuvent coexister plusieurs tissus conjonctifs (exemple : angiomyolipome).

www.lemanip.com

Paratger Le Site www.lemanip.com Tout Est Gratuit

Gratuittement

www.lemanip.com

Radiologie et imagerie medicale

Livres,memoires,rapport de stage,courses,radiologie conventionnelle,Scanner,TDM,IRM,Scintigraphie, Medecine nucleaire,Radiotherapie,Radiologie Interventionnelle,Oncologie,Clichees,Cas interpretes,exposes,medecine

https://www.lemanip.com/

www.lemanip.com

Paratger Le Site www.lemanip.com Tout Est Gratuit

Les tumeurs mésenchymateuses bénignes abdominales peuvent être de nature vasculaire (hémangiome, lymphangiome), musculaire lisse (léiomyome), fibroblastique (fibromatose), nerveuse (schwannome, neurinome), etc.
Les tumeurs mésenchymateuses malignes sont des sarcomes à différenciation adipeuse (liposarcome), vasculaire (angiosarcome), nerveuse (schwannosarcome ou MPNST pour tumeurs malignes des gaines nerveuses périphériques), etc.
Certaines lésions à malignité intermédiaire, ou de pronostic incertain, font partie d'un spectre lésionnel allant de la tumeur bénigne à la tumeur maligne (exemple : hémangio-endothéliome épithélioïde).

Tumeurs des tissus particuliers

Ces tumeurs bénignes ou malignes proviennent de tissu non épithélial et non conjonctif. On distingue des tumeurs hématopoïétiques (exemple : lymphome), des tumeurs mélaniques (exemple : mélanome), des tumeurs mésothéliales (exemple : mésothéliome péritonéal), des tumeurs germinales et embryonnaires (exemples : tératome de l'ovaire, choriocarcinome) et des tumeurs neuro-ectodermiques (exemples : paragangliome, phéochromocytome).

CLASSIFICATION OMS DES TUMEURS DE L'APPAREIL DIGESTIF

La classification des tumeurs du tube digestif de l'Organisation mondiale de la santé (OMS) a été mise à jour en 2010. Elle décrit l'ensemble des types histologiques rencontrés dans chaque organe. Voici des exemples des principales tumeurs rencontrées en fonction de l'organe concerné (liste non exhaustive) :

– estomac, duodénum, intestin grêle, iléon : adénome, carcinome, tumeur neuro-endocrine, tumeurs mésenchymateuses (léiomyome, GIST), lymphome, métastases ;

– appendice : adénome, carcinome, tumeur neuro-endocrine ;

– côlon, rectum : adénome, carcinome (forme sporadique ou avec prédisposition génétique), tumeur neuro-endocrine, lymphome B, tumeurs mésenchymateuses (GIST, léiomyome, sarcome de Kaposi) ;

– canal anal : condylome, néoplasie intra-épithéliale anale, carcinome, tumeur neuro-endocrine ;

– foie : HNF, adénome hépatocellulaire, carcinome hépatocellulaire (CHC), adénome des canaux biliaires, cholangiocarcinome, tumeur de blastème (hépatoblastome), néoplasie kystique mucineuse du foie, tumeurs mésenchymateuses (angiomyolipome, hémangiome, lymphangiome, tumeur fibreuse solitaire, hémangio-endothéliome épithélioïde, angiosarcome), tumeur germinale (tumeur vitelline), lymphomes hépatiques (lymphome B diffus à grandes cellules, lymphome T hépatosplénique), métastases ;

www.lemanip.com

Paratger Le Site www.lemanip.com Tout Est Gratuit

Paratger Le Site www.lemanip.com Tout Est Gratuit

– vésicule biliaire et canaux biliaires extra-hépatiques : néoplasie intra-épithéliale, carcinomes (ADK, tumeur mucineuse, carcinome épidermoïde, carcinome indifférencié), tumeur neuro-endocrine, tumeurs mésenchymateuses (tumeur à cellules granuleuses) ;

– pancréas : cystadénome séreux, PanIN, TIPMP (tumeur intracanalaire mucineuse et papillaire), tumeurs mucineuses, carcinomes (adénocarcinome canalaire, carcinome à cellules acineuses, cystadénocarcinome séreux), tumeur solide et papillaire du pancréas, tumeur neuro-endocrine, métastases ;

– péritoine : mésothéliome, pseudo-myxome péritonéal, carcinome séreux primitif ;

– etc.

www.lemanip.com

CLASSIFICATION PTNM DES TUMEURS ABDOMINALES

La classification pTNM des tumeurs validée par l'UICC (Union internationale contre le cancer) a été mise à jour en 2009. Cette révision apporte un certain nombre de nouvelles classifications (mises à jour substantielles ou créations) dans plusieurs organes comme les carcinomes de la jonction œsogastrique, les tumeurs stromales gastro-intestinales (GIST), les carcinomes de l'appendice, les tumeurs neuro-endocrines (estomac, intestin, appendice, pancréas, poumons), le cholangiocarcinome intra-hépatique, les tumeurs de la corticosurrénale, etc.

La catégorie T correspond à la tumeur (T0 à T4 en fonction de la taille tumorale ou du degré d'invasion) ; la catégorie N est le reflet du statut ganglionnaire et la catégorie M du statut métastatique. Les critères pour les T et les N sont propres à chaque classification. La classification TNM du cancer gastrique est présentée à titre d'exemple dans le tableau 1-I.

TABLEAU 1.I : CLASSIFICATION TNM DU CANCER GASTRIQUE (7e ÉDITION ; 2009)

T	T1	Envahissement du chorion ou de la sous-muqueuse : T1a Chorion T1b Sous-muqueuse
	T2	Envahissement de la musculeuse
	T3	Envahissement de la sous-séreuse
	T4a	Perforation de la séreuse
	T4b	Atteinte des structures adjacentes
N	N1	1 à 2 ganglions métastatiques
	N2	3 à 6 ganglions métastatiques
	N3a	7 à 15 ganglions métastatiques
	N3b	16 ganglions métastatiques ou plus

Paratger Le Site www.lemanip.com Tout Est Gratuit

Paratger Le Site www.lemanip.com Tout Est Gratuit

Le stade est la combinaison des seules catégories T, N et M.

Le groupe pronostique associe le stade T, N, M à d'autres facteurs pronostiques (TNM et localisation anatomique pour le carcinome épidermoïde de l'œsophage, TNM et grade histologique pour les adénocarcinomes de l'œsophage…).

www.lemanip.com

Paratger Le Site www.lemanip.com Tout Est Gratuit

Paratger Le Site www.lemanip.com Tout Est Gratuit

Technique TDM en pathologie tumorale abdominale

CHAPITRE 2

www.lemanip.com

La TDM occupe une place centrale en pathologie tumorale abdominale. Elle possède des indications aux différents stades du bilan de la maladie avec des objectifs différents, ce qui oblige le radiologue à connaître et à adapter la technique de l'examen TDM au type de tumeur afin d'en réaliser une analyse optimale. La TDM peut être un examen de dépistage avec des protocoles particuliers en fonction de la tumeur recherchée. Elle permet de caractériser de manière fiable de nombreuses tumeurs sans avoir nécessairement recours à l'IRM ou à l'échographie de contraste. Elle est l'examen de référence dans le bilan d'extension préthérapeutique des tumeurs abdominales du fait de sa grande sensibilité et de sa capacité à explorer les étages thoracique, abdominal et pelvien. Elle est également souvent l'examen de référence pour le suivi post-thérapeutique (chirurgie, chimiothérapie, radiothérapie, traitements percutanés), à la recherche principalement d'un résidu tumoral, d'une récidive, d'ADN ou de métastases, et pour suivre la réponse thérapeutique sur des examens successifs. Pour finir, le radiologue averti sait combien il est fréquent de découvrir de manière fortuite une tumeur abdominale lors d'un examen réalisé pour une tout autre indication. Ainsi, la bonne connaissance de la technique TDM est un prérequis indispensable au bilan des tumeurs abdominales. Les objectifs de ce chapitre sont donc de présenter les bases physiques de la TDM, les règles de prise en charge du patient, les techniques d'acquisition et de reconstruction, les notions de radioprotection, les techniques de préparation et d'opacifications digestives, les notions importantes concernant les produits de contraste iodé, les protocoles d'acquisition, et les principaux post-traitements en rapport avec la pathologie tumorale abdominale.

RAPPELS PHYSIQUES

La TDM (ou scanner) signifie littéralement la mesure des densités en coupes. Cette méthode d'imagerie repose, comme la radiographie, sur la mesure de l'atténuation de rayons X traversant un volume anatomique.

TDM des tumeurs abdominales
© 2013, Elsevier Masson SAS. Tous droits réservés.
Paratger Le Site www.lemanip.com Tout Est Gratuit

Paratger Le Site www.lemanip.com Tout Est Gratuit

Le principe de la TDM repose sur deux propriétés essentielles :

– la mesure de la densité des tissus biologiques à partir de l'absorption d'un faisceau de rayons X ;

– la reconstitution d'une image en coupe du corps humain à partir des différentes projections transversales obtenues par le système constituant l'appareillage, ce qui permet d'accroître la résolution en densité de l'image par rapport à celle de la radiologie conventionnelle par sommation.

Le procédé a été utilisé en astronomie dès la fin des années 1950, et les bases mathématiques ont été exprimées par Radon dès 1917. Il a valu à ses concepteurs, A. Cormack et G. Hounsfield, le prix Nobel de médecine en 1979. Le scanner est une chaîne radiologique avec un tube à rayons X et un ensemble de détecteurs disposés en couronne. Le tube et les détecteurs tournent autour du volume à examiner. Pour une coupe axiale, le principe repose sur la mesure de l'atténuation du faisceau de rayons X suivant des angles de rotation différents. Les mesures ainsi obtenues sont échantillonnées et numérisées. Les données sont rétroprojetées sur une matrice de reconstruction puis transformées en images numériques ou analogiques (fig. 2-1).

www.lemanip.com

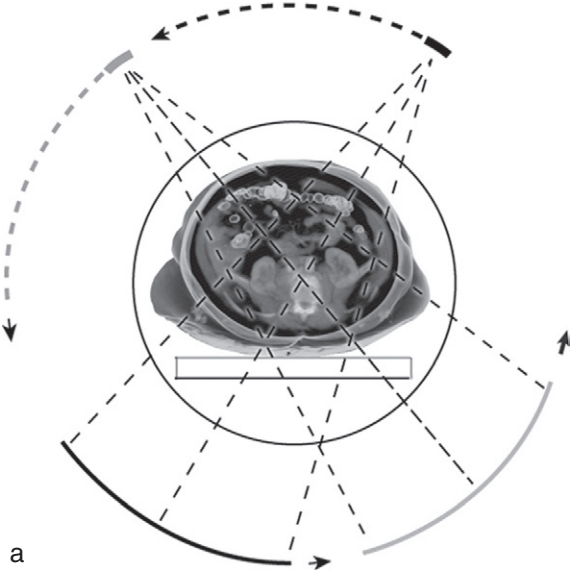

Figure 2-1.
Principe de fonctionnement d'un scanner à rayons X.
L'ensemble tube–détecteurs acquiert les profils d'atténuation (ou projections) durant sa rotation autour du volume à explorer. a : pour chaque projection, les valeurs enregistrées correspondent à la somme des densités élémentaires traversées par le faisceau de rayons X.

Paratger Le Site www.lemanip.com Tout Est Gratuit

Paratger Le Site www.lemanip.com Tout Est Gratuit

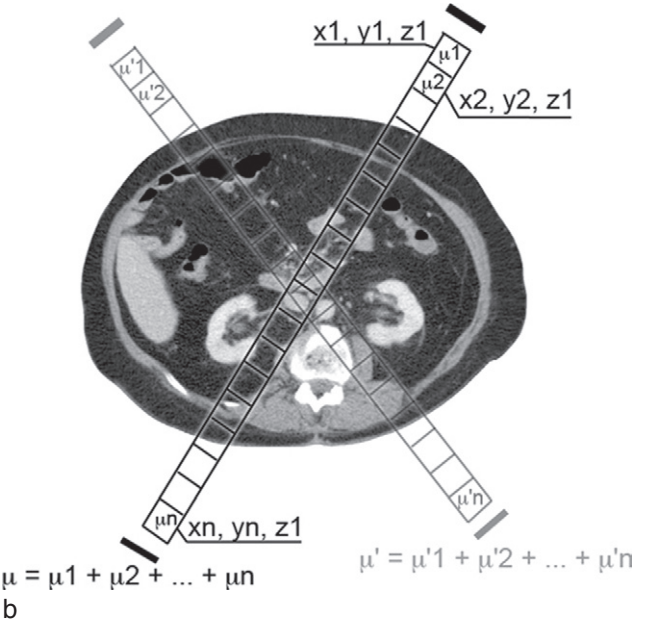

Figure 2-1.
Suite.
b : elles permettront lors de la coupe de calculer les densités de chaque pixel de la matrice image.

www.lemanip.com

PRISE EN CHARGE DU PATIENT

Certaines règles doivent être respectées pour une information et une préparation optimales du patient. Elles seront parfois adaptées en fonction du contexte (urgence ou non) ou de l'indication de l'examen.

Accueil du patient

L'accueil du patient doit être poli et rassurant. Les explications concernant le déroulement de la procédure doivent être apportées de façon claire, ce qui permet notamment d'éviter les artéfacts de flou cinétique liés aux mouvements intempestifs. Une information concernant le caractère irradiant du scanner doit être délivrée.

Interrogatoire

Le but de l'interrogatoire est d'éliminer les contre-indications à la réalisation de l'examen et à l'injection de produit de contraste iodé.
Les points suivants doivent être vérifiés :

– grossesse : la possibilité d'une grossesse doit être écartée chez toutes les femmes en âge de procréer ;

– allergie : les réactions d'histaminolibération peu sévères favorisées par l'atopie peuvent être prévenues par l'administration préalable d'un anti-histaminique de

Paratger Le Site www.lemanip.com Tout Est Gratuit

Paratger Le Site www.lemanip.com Tout Est Gratuit

type H1 et par le recours à un produit de contraste non ionique. Néanmoins, la prémédication n'empêche pas les réactions graves. Chez un patient qui a présenté antérieurement une réaction d'hypersensibilité immédiate aux produits de contraste et qui a bénéficié d'un bilan allergologique, le(s) produit(s) de contraste non réactif(s) en test(s) cutané(s) peut(vent) être proposé(s) pour les injections ultérieures. S'il n'a pas bénéficié de bilan allergologique, celui-ci devra être proposé si l'examen n'est pas urgent. Dans le cadre de l'urgence, soit une autre technique d'imagerie est proposée, soit un produit de contraste que le patient n'a jamais reçu peut être proposé (ce qui n'exclut pas la survenue d'une réaction) ;

– insuffisance rénale : les facteurs de risque de l'insuffisance rénale induite par les produits de contraste iodés doivent être recherchés systématiquement = insuffisance rénale préexistante, diabète, hypoperfusion rénale, médicaments néphrotoxiques, myélome avec protéinurie, injection de produit de contraste iodé dans les 3 jours précédents, âge > 65 ans. Une hydratation adaptée doit encadrer l'injection. Si la clairance de la créatinine est inférieure à 30 mL/min, l'injection de produit de contraste iodé est *a priori* récusée sauf nécessité absolue. Entre 30 et 60 mL/min, une alternative à l'injection de produit de contraste iodé devra être recherchée et les produits à basse osmolalité seront préférés ;
– antidiabétiques oraux dérivés de la metformine (Glucophage®, Glucinan®, Stagid® et génériques) : arrêter le traitement antidiabétique oral le jour de l'examen. La reprise est possible à 48 heures après un contrôle de la créatininémie ;
– β-bloquants : leur prise doit être connue car elle nécessite des doses d'adrénaline plus importantes en cas de réanimation pour arrêt cardiaque.

Le respect du jeûne strict n'est pas recommandé. Aucun médicament ne doit être interrompu au motif du jeûne. Pour la plupart des examens, la prise d'un repas léger est permise, associée à la consommation de boissons non alcoolisées à volonté.

Voie veineuse

Le patient doit disposer d'une voie veineuse périphérique sûre et de calibre suffisant pour permettre une injection en bolus (3 ou 4 mL/s). Cette voie veineuse doit être testée manuellement avant toute injection par injecteur automatique, et surveillée lors du début de l'injection à la recherche de signes d'extravasation.

Installation du patient

Le patient est installé en décubitus dorsal, les bras relevés au-dessus de la tête afin d'éviter de générer des artéfacts de durcissement à l'étage abdominal. Cette condition peut être plus difficile à obtenir chez les patients âgés, mais il faut, autant que possible, essayer de s'y plier en s'aidant si nécessaire de systèmes de contention.

www.lemanip.com

Paratger Le Site www.lemanip.com Tout Est Gratuit

Paratger Le Site www.lemanip.com Tout Est Gratuit

TECHNIQUE D'ACQUISITION ET DE RECONSTRUCTION

Actuellement, les scanners multibarrettes se sont généralisés. Ils offrent des temps d'acquisition extrêmement courts, l'ensemble de la cavité abdominopelvienne pouvant être explorée en quelques secondes. Les délais d'injection et les temps d'acquisition doivent donc être parfaitement maîtrisés, afin d'obtenir une opacification optimale. Les détecteurs assurent en routine l'acquisition d'un volume de coupes natives inframillimétriques avec une résolution quasi isotropique, c'est-à-dire dont la résolution spatiale est identique dans les trois dimensions. Cela permet la réalisation de post-traitements, avec en premier lieu des reconstructions multiplanaires (MPR) d'excellente qualité.

Acquisition hélicoïdale

L'acquisition hélicoïdale a été rendue possible en 1989 avec l'apparition du premier scanner à rotation continue.

Elle s'est généralisée car elle permet de :

– améliorer la résolution temporelle du scanner, donc diminuer le temps d'acquisition ;
– reconstruire des coupes chevauchées, limitant l'artéfact de volume partiel et améliorant la qualité des reconstructions multiplanaires.

Acquisition volumique séquentielle

Le retour récent à une acquisition volumique séquentielle de type *step and shoot* a été motivé par des raisons de radioprotection afin de s'affranchir de l'irradiation inutile des zones situées en début et en fin d'hélice. Le scanner ayant actuellement la plus grande zone de couverture (320 barrettes) réalise l'acquisition de la région abdominopelvienne par paliers de 16 cm.

Champ de vue et matrice

Le champ de vue (ou FOV) doit être adapté au plus près des contours du patient au cours de la reconstruction des coupes. La technologie actuelle offre la possibilité de travailler en pratique courante avec des matrices de 512 × 512 pixels. Pour un FOV de 35 cm, la taille des pixels est de 0,7 mm^2.

Constantes

Les paramètres techniques (kV, mAs) sont souvent prédéfinis dans les protocoles d'acquisition fournis par les constructeurs. Il est parfois nécessaire de les modifier lors de l'exploration de sujets obèses pour lesquels un rayonnement plus énergétique est nécessaire. Les mAs sont adaptés durant l'acquisition afin de réduire l'irradiation. Ces paramètres peuvent être diminués pour des acquisitions multiples chez des sujets jeunes et minces.

www.lemanip.com

Paratger Le Site www.lemanip.com Tout Est Gratuit

Paratger Le Site www.lemanip.com Tout Est Gratuit

Acquisition en mode double énergie

Le coefficient d'atténuation (UH) des tissus dépend de sa densité et de l'énergie délivrée. L'acquisition simultanée d'images à deux niveaux d'énergie (80 ou 100 kV et 140 kV) permet de calculer la différence d'atténuation induite entre ces deux niveaux qui est caractéristique de certaines molécules. Après acquisition, l'algorithme de reconstruction permet l'obtention d'images monochromatiques et d'images de densité de matière. Après post-traitement, des images polychromatiques (ou spectrales) peuvent être obtenues.

En pathologie tumorale, cette technique d'acquisition permet de reconstruire une série virtuellement non injectée à partir d'une acquisition d'emblée injectée et une série de cartographies de l'iode. Seules les structures rehaussées après injection seront visibles sur cette cartographie (fig. 2-2). Cela permet d'éviter de recourir à une acquisition spécifique non injectée pour, par exemple, distinguer un kyste rénal dense d'une masse rénale.

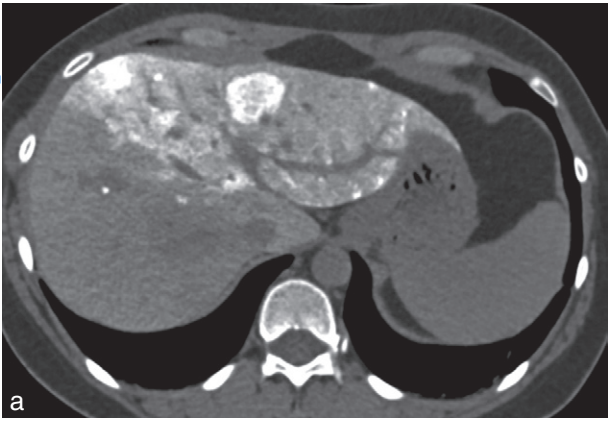

Figure 2-2.
Acquisition TDM double énergie sans injection IV de contraste réalisée 4 semaines après une deuxième cure de chimio-embolisation pour métastases hépatiques d'une lésion endocrine.
a : acquisition à 100 kV.
b : acquisition à 140 kV.

www.lemanip.com

Paratger Le Site www.lemanip.com Tout Est Gratuit

Paratger Le Site www.lemanip.com Tout Est Gratuit

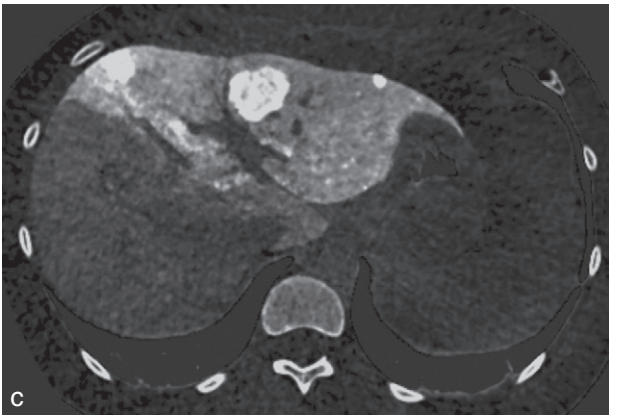

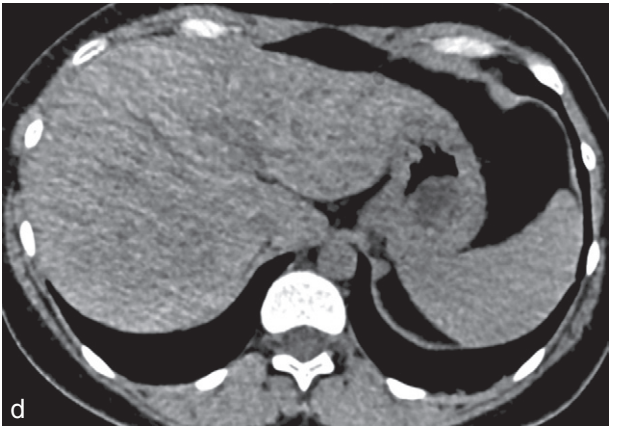

Figure 2-2.
Suite.
c : sur la cartographie de l'iode, la rate est hypodense, les métastases traitées sont très denses et le foie droit est légèrement hyperdense témoignant d'une imprégnation lipiodolée persistante depuis la dernière cure.
d : la coupe sans contraste virtuelle permet d'éliminer la contribution du lipiodol.

www.lemanip.com

Modes de reconstruction

Lors de l'acquisition, les projections sont échantillonnées et numérisées. Pour reconstituer un objet à partir des projections, on procède à une reconstruction. Elle s'effectue par méthode dite algébrique (reconstruction par itérations) ou plus couramment par méthodes analytiques de rétroprojection filtrée, incluant la méthode de la transformée de Radon et la méthode de la transformée de Fourrier.

MÉTHODE ALGÉBRIQUE : RECONSTRUCTION PAR ITÉRATIONS

Cette méthode consiste à poser une solution première dans la matrice de reconstruction, à la comparer avec les projections et à effectuer des corrections successives, itératives, par calculs simples, jusqu'à l'obtention d'une solution définitive qui soit la plus proche possible du modèle parfait. Les principaux défauts de cette

Paratger Le Site www.lemanip.com Tout Est Gratuit

Paratger Le Site www.lemanip.com Tout Est Gratuit

méthode sont l'impossibilité de débuter les calculs avant l'obtention complète de toutes les projections, et la complexité des calculs pour les matrices de grande taille. Les calculs de reconstruction sont donc longs et ne peuvent commencer qu'à la fin de l'acquisition, ce qui fait que les méthodes analytiques de rétroprojection filtrée lui ont été préférées jusqu'à ces dernières années. Récemment, grâce à l'augmentation de la puissance de calcul des ordinateurs, cette méthode de reconstruction a été remise au goût du jour par les constructeurs car elle apporte une amélioration du rapport signal sur bruit de l'image qui permet *in fine* de diminuer les doses délivrées. Néanmoins, les temps de reconstruction restent nettement supérieurs à ceux des méthodes analytiques de Fourrier.

MÉTHODES ANALYTIQUES DE RÉTROPROJECTION FILTRÉE : RADON ET FOURRIER

Celles-ci comportent principalement deux opérations :

– une rétroprojection consistant à projeter les valeurs numériques obtenues sur le plan image, en leur attribuant des coordonnées spatiales correspondant à celles qu'elles avaient dans le plan de coupe examiné ;

– une déconvolution (ou filtrage). Cela permet d'améliorer la qualité d'image de l'objet reconstruit pour le rapprocher du modèle initial. À l'étage abdomino-pelvien, un filtre dit « mou » est appliqué dans le but d'améliorer le contraste des parenchymes étudiés.

Épaisseur de coupe

Les coupes inframillimétriques offrent une résolution spatiale utile pour les post-traitements. En pratique, des reconstructions en coupes plus épaisses (3 mm par exemple) sont en général réalisées pour les correspondants, car le chargement de l'examen depuis un CD-Rom est plus rapide.

NOTIONS DE RADIOPROTECTION

La TDM comme toute technique d'imagerie utilisant les rayons X suppose une connaissance de l'emploi de ces rayonnements ionisants et des risques qu'ils peuvent faire courir aux patients. L'article 1333-11 du Code de santé publique indique que les radiologues doivent bénéficier d'une formation théorique et pratique, initiale et continue, relative à la protection des personnes exposées à des fins médicales. L'arrêté du 18 mai 2004 précise que cette formation doit être renouvelée tous les 10 ans.

L'estimation de la dose reçue par le patient doit être indiquée dans le compte rendu. En TDM, les grandeurs utiles pour l'évaluation de la dose sont l'index de dose scanographique (CTDI, *Computed Tomography Dose Index*, en mGy), et le produit dose longueur (PDL ou DLP, *Dose Length Product*, en mGy.cm). Le CTDI a

www.lemanip.com

Paratger Le Site www.lemanip.com Tout Est Gratuit

Paratger Le Site www.lemanip.com Tout Est Gratuit

été défini initialement comme la dose normalisée à la largeur du faisceau mesurée sur 14 coupes successives de 7 mm (100 mm au total). Le $CTDI_W$ (CTDI pondéré) a ensuite été défini car il est indépendant de la largeur de coupe utilisée et reflète la moyenne de la dose entre la périphérie et le centre du volume exploré sur une longueur de 100 mm. Désormais, les constructeurs affichent le $CTDI_{Vol}$ qui est calculé selon la formule $CTDI_{vol} = CTDI_W/pitch$.

Le PDL reflète la dose totale reçue par le patient et est calculé selon la formule : $PDL = CTDI_{vol} \times Longueur$ (mGy.cm). Il doit être noté sur le compte rendu car il permet d'estimer la dose effective par multiplication avec le facteur de conversion correspondant à la zone explorée (0,015 pour l'étage abdominopelvien). C'est dans cette grandeur que sont exprimés les niveaux de référence diagnostiques (NRD), qui sont de 650 mGy.cm pour l'étage abdominal, 450 mGy.cm pour l'étage pelvien et 1100 mGy.cm pour une acquisition abdominopelvienne.

Paramètres influençant la dose délivrée

Intensité : la diminution de l'intensité (mAs) réduit la dose délivrée de manière linéaire et diminue le rapport signal sur bruit (RSB) d'un facteur égal à la racine carrée du facteur de réduction de charge. En pratique, si la charge est diminuée de 50 %, le RSB chute d'environ 30 %. Néanmoins, pour l'étude de la densité des parenchymes à l'étage abdominal, on ne peut pas trop diminuer la charge en raison d'une dégradation du contraste.

Tension : le fait d'abaisser la tension de 100 kV à 80 kV divise la dose environ par deux, et peut être recommandé chez les enfants ou les sujets minces (< 50 kg). Le contraste est d'ailleurs amélioré après injection d'iode car l'absorption du faisceau par l'iode est plus importante à ce niveau d'énergie.

Pas : l'augmentation du pas de l'hélice, donc du pitch, diminue d'autant la dose délivrée. Le choix du pas dépend essentiellement de l'indication de l'examen, de la vitesse de réalisation souhaitée et de la nécessité de réaliser des reconstructions. En imagerie abdominopelvienne, il est en règle prédéfini dans les protocoles d'acquisition fournis par les constructeurs et est de l'ordre de 1.

Nombre d'acquisitions : la rapidité d'acquisition des scanners actuels a rendu facile la répétition des séries sur un même volume, avec pour conséquence une multiplication de la dose délivrée. *A contrario*, la répétition de séries n'apporte souvent pas de réel gain diagnostique, d'où la nécessité d'adapter les protocoles en fonction des indications, et d'assurer la surveillance des examens directement à la console pour arrêter l'examen dès que possible.

Dispositifs permettant de réduire la dose délivrée

Dans un souci constant de radioprotection, les constructeurs ont développé ces dernières années des dispositifs matériels et logiciels dont l'objectif est de diminuer la dose délivrée tout en préservant la qualité de l'examen. Ces dispositifs sont souvent couplés et permettent des gains de dose substantiels.

www.lemanip.com

Paratger Le Site www.lemanip.com Tout Est Gratuit

Paratger Le Site www.lemanip.com Tout Est Gratuit

Les dispositifs actuellement les plus utilisés sont les suivants :

– modulation angulaire de la dose en temps réel : en plus de la modulation de dose calculée à partir des données fournies par le topogramme, l'appareil module la dose en continu lors de la rotation en fonction de l'absorption ;

– amélioration de la sensibilité des capteurs : le développement de capteurs plus sensibles et plus rapides, spécialement conçus pour la tomodensitométrie, comme la technologie fondée sur le cristal de grenat (Gemstone®), permet de diminuer la dose délivrée ;

– bouclier adaptatif : il permet d'annuler l'exposition inutile des zones situées en début et fin d'une acquisition hélicoïdale. Le pourcentage de réduction de la dose générée est d'autant plus important que la longueur du volume exploré est petite. Il est d'environ 10 % lorsque l'acquisition mesure 30 cm de long ;

– reconstruction itérative : du fait de l'amélioration du RSB qu'elle génère, elle permet de réaliser à RSB constant des acquisitions moins irradiantes.

www.lemanip.com

INJECTION IV DE PRODUITS DE CONTRASTE IODÉS

Produits de contraste iodés

Dans la mesure du possible, il faut avoir recours à des produits à haute concentration (≥ 300 mgI/mL chez l'adulte), non ioniques et à faible osmolalité afin de diminuer au maximum les sensations désagréables de chaleur ou de goût métallique lors de l'injection, et les complications rénales ou hémodynamiques. L'injection IV de produit de contraste iodé ne se conçoit qu'après avoir vérifié lors de l'interrogatoire l'absence de toute contre-indication et les antécédents allergiques du patient. En pathologie tumorale, en dehors des contre-indications à l'injection, le rapport bénéfice–risque de l'injection est d'une manière générale acceptable étant donné l'apport de l'injection dans la détection et la caractérisation des lésions.

Conduite à tenir en cas d'intolérance aux produits de contraste iodés

Les réactions d'hypersensibilités immédiates surviennent dans 75 % des cas dans les 10 à 15 minutes qui suivent l'injection, mais peuvent apparaître de façon retardée jusqu'à 1 heure, exceptionnellement plus. Elles doivent être différenciées des effets secondaires comme le malaise vagal ou la sensation de chaleur post-injection.

Elles sont responsables de manifestations cutanéomuqueuses, cardiovasculaires, respiratoires et digestives classées en quatre grades selon Ring et Messmer :

Paratger Le Site www.lemanip.com Tout Est Gratuit

Paratger Le Site www.lemanip.com Tout Est Gratuit

– grade 1 – signes cutanéomuqueux : érythème et/ou urticaire, avec ou sans angio-œdème ;

– grade 2 – atteinte multiviscérale modérée : on observe en plus hypotension artérielle, tachycardie, toux, dyspnée, sibilants, nausées, vomissements, diarrhée ;

– grade 3 – atteinte mono- ou multiviscérale grave : bronchospasme, signes digestifs, collapsus cardiovasculaire, troubles du rythme cardiaque, tachycardie. Une bradycardie et la survenue retardée des signes cutanéomuqueux sont des facteurs aggravants ;

– grade 4 – arrêt cardiaque.

Ces manifestations nécessitent en fonction de leur degré de gravité une surveillance clinique, un traitement symptomatique ou des manœuvres de réanimation lourdes. Le diagnostic étiologique repose sur : l'association d'une symptomatologie évocatrice ; la mesure des concentrations plasmatiques d'histamine et tryptase ; la réalisation d'un bilan allergologique avec tests cutanés idéalement entre 6 semaines et 6 mois.

Matériel d'injection

L'injection IV du produit de contraste iodé s'effectue par une voie d'abord veineuse périphérique ou centrale de bon calibre et dont la perméabilité est systématiquement vérifiée par un contrôle manuel préalable. L'injection se fait à l'aide d'un injecteur automatique : 2 mL/kg d'un produit de contraste contenant au moins 300 mgI/mL. Les débits peuvent varier en fonction du type d'injections : injection d'un bolus (3 à 4 mL/s) pour une opacification électivement artérielle, couplée à un logiciel de détection automatique du bolus *(bolus tracking)* ; injection plus lente (2 à 3 mL/s) pour un rehaussement parenchymateux et des parois digestives. Les débits élevés (supérieur à 4 mL/s) exposent à un risque important d'extravasation de produit de contraste et ne sont pas requis en imagerie abdominale.

PROTOCOLES D'ACQUISITION

Le topogramme (ou *scout view*) de face est la première étape systématique de l'acquisition tomodensitométrique. Il permet le bon positionnement des acquisitions volumiques. Il est parfois utile à l'analyse globale de la répartition gazeuse des anses ou à l'identification des corps étrangers denses, surtout métalliques.
Du fait de leur rapidité, les scanners actuels permettent de réaliser plusieurs acquisitions volumiques successives avant et après injection de produit de contraste, dans le but d'améliorer l'analyse vasculaire, la détection ou la cinétique de rehaussement tumorale. Il est néanmoins impératif de garder à l'esprit les principes de radioprotection, ce qui conduit à optimiser les protocoles afin de ne réaliser que les acquisitions strictement utiles en fonction de l'indication de l'examen.

www.lemanip.com

Paratger Le Site www.lemanip.com Tout Est Gratuit

Paratger Le Site www.lemanip.com Tout Est Gratuit

Série sans injection

Une série sans injection est utile lorsqu'une étude précise du rehaussement après injection est nécessaire (exemple : caractérisation d'une lésion kystique rénale). Cette série est également utile pour l'analyse des structures calcifiées (exemples : lithiase biliaire, urinaire; calcification vasculaire; calcification d'une paroi kystique) ou des structures spontanément denses (exemple : kyste rénal dense).

Série au temps artériel

Typiquement, le temps artériel est obtenu après un délai de 25 à 30 secondes post-IV ou détecté grâce à un logiciel de bolus tracking et permet :

– un rehaussement de l'aorte abdominale et de ses branches;

– un rehaussement électif du cortex rénal (néphrographie précoce);

– d'améliorer la détection de certaines tumeurs hypervascularisées (tumeur endocrine);

– d'observer classiquement un rehaussement tigré de la rate et un début de rehaussement segmentaire en plages du foie.

Il existe une spécificité concernant le choix du temps d'acquisition de la première hélice en cas de suspicion de tumeur pancréatique : celle-ci doit débuter entre 40 et 50 secondes après IV afin d'optimiser le rehaussement artérioveineux et le contraste tumeur–pancréas sain.

Série au temps porto-parenchymateux

La série au temps portal est habituellement réalisée 60 à 70 secondes après IV. Le temps parenchymateux ou d'équilibre est obtenu 70 à 110 secondes après IV. Une série au temps portal ou parenchymateux est indispensable et est la seule à être systématiquement recommandée. Elle permet l'étude du rehaussement des parenchymes, des parois digestives, de l'opacification artérielle et veineuse et de la néphrographie. Au temps portal, on note :

– une opacification optimale de la lumière de la veine splénique et de la veine porte;

– un parenchyme splénique devenant homogène;

– un rehaussement encore légèrement hétérogène du parenchyme hépatique.

Au temps parenchymateux, le rehaussement des parenchymes hépatiques et spléniques est homogène, de même que le rehaussement corticomédullaire rénal. L'opacification de l'aorte, de la veine cave inférieure et du système porte est alors identique.

www.lemanip.com

Paratger Le Site www.lemanip.com Tout Est Gratuit

Paratger Le Site www.lemanip.com Tout Est Gratuit

Série au temps tardif

Une série au temps tardif (6–10 min) est parfois réalisée pour :

– étudier le rehaussement de certaines lésions hépatiques vasculaires (exemple : hémangiome) ou présentant un contingent fibreux (exemple : cholangiocarcinome) (fig. 2-3) ;

– analyser les voies urinaires (temps excrétoire rénal) ou le *wash-out* des nodules surrénaliens (15 min post-IV).

Certaines conditions pathologiques modifient la cinétique normale de rehaussement : les délais et les temps d'opacification sont allongés en cas d'insuffisance cardiaque et de bas débit circulatoire. En cas de défaillance rénale, la néphrographie est absente au temps artériel et il existe un retard ou une absence complète d'opacification des cavités excrétrices.

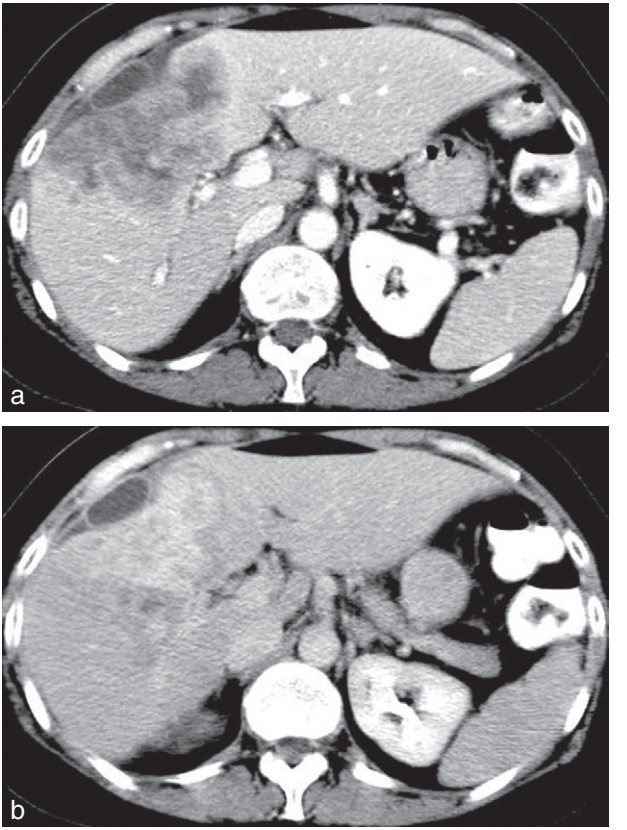

Figure 2-3.
Série au temps tardif de l'injection IV de produit de contraste iodé.
Lésion tumorale hypodense des segments IV et V correspondant à un cholangiocarcinome intra-hépatique. a : rehaussement hétérogène au temps portal. b : majoration au temps tardif du fait du contingent fibreux caractéristique de cette lésion.

www.lemanip.com

Paratger Le Site www.lemanip.com Tout Est Gratuit

Paratger Le Site www.lemanip.com Tout Est Gratuit

La matrice image est un tableau constitué de *n* lignes et de *n* colonnes définissant un nombre de carrés élémentaires ou pixels *(picture element)*. À chaque pixel de la matrice de reconstruction correspond une valeur d'atténuation ou de densité. En fonction de sa densité, chaque pixel est représenté sur l'image par une certaine valeur dans l'échelle des gris. Les coefficients de densité des différents tissus sont exprimés en unités Hounsfield (UH). L'éventail variait initialement de –1000 à +1000 UH, avec par convention la valeur de 0 pour l'eau, –1000 pour l'air et +1000 pour le calcium. Depuis, l'échelle de Hounsfield a été étendue.

L'œil humain ne distinguant qu'une vingtaine de niveaux de gris, les paliers de l'échelle de densité ne peuvent être vus simultanément sur l'écran, d'où la notion de fenêtre : elle correspond aux densités qui seront effectivement traduites en niveaux de gris à l'écran, et permet d'adapter le contraste de l'image à la structure à étudier sur l'image.

Deux paramètres modulables définissent la fenêtre utile de densités :

– le niveau *(level)* ou centre : valeur centrale des densités visualisées ;

– la largeur de la fenêtre *(width)* : elle détermine la plage de valeurs de densité correspondant à la totalité de la palette de gris. En augmentant la largeur de la fenêtre, le contraste diminue entre les structures de l'image. En diminuant la largeur de la fenêtre, le contraste augmente.

Les fenêtrages sont en général prédéfinis sur les consoles d'interprétation. Ils sont résumés dans le tableau 2-I.

L'épaisseur des coupes et la taille des voxels diminuant, le nombre d'images à interpréter a été multiplié par un facteur 10. Les examens TDM sont constitués d'une somme allant jusqu'à 1000 images, sinon plus, à analyser. Grâce aux récents progrès techniques, les acquisitions TDM ne sont plus interprétées uniquement dans le plan de coupe d'acquisition, mais peuvent être traitées de manière volumique, c'est-à-dire en ne considérant plus l'examen comme une succession de coupes,

TABLEAU 2.I : PRINCIPAUX TYPES DE FENÊTRAGES ET LEUR INTÉRÊT

TYPE DE FENÊTRAGE	*WIDTH*	*LEVEL*	INTÉRÊT
Parenchymateux	350	50	Améliore le contraste et l'analyse des lésions parenchymateuses
Osseux	2000	400	Meilleure analyse des structures osseuses (métastases), des calcifications et des lithiases
Aérique	500	– 50	Meilleure détection de bulles d'air extradigestives, d'une pneumatose pariétale, d'une aéroportie, d'une aérobilie
Pulmonaire	1600	– 600	Meilleure analyse des reliefs muqueux et tube digestif et du contenu intraluminal

www.lemanip.com

Paratger Le Site www.lemanip.com Tout Est Gratuit

Paratger Le Site www.lemanip.com Tout Est Gratuit

mais comme un volume 3D. Il en découle une évolution des pratiques qui fait qu'aujourd'hui les radiologues n'interprètent plus les examens sur films, mais sur des consoles informatiques. Les post-traitements utilisés le plus souvent sont les reconstructions multiplanaires (*multiplanar reconstruction* – MPR) et la projection du pixel de maximum d'intensité (*maximum intensity projection* – MIP). La technique du rendu de volume (*volume rendering technique* – VRT) a en pratique quasiment remplacé le rendu de surface (*surface shaded displays* – SSD).

Reconstructions MPR

À partir des données volumiques l'opérateur peut reconstruire une image dans un plan quelconque de l'espace, autre que celui de l'acquisition. Par convention, on définit les plans de coupe axial, coronal et sagittal, qui sont des reconstructions perpendiculaires de référence. Des reconstructions MPR peuvent également être réalisées dans un plan oblique : elles sont obtenues par rotation du volume autour des axes Ox, Oy et Oz du volume (fig. 2-4).

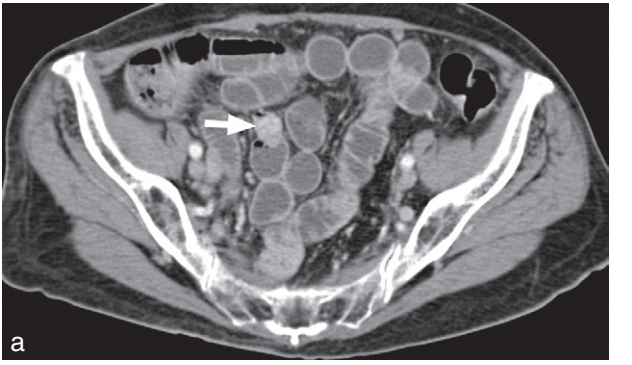

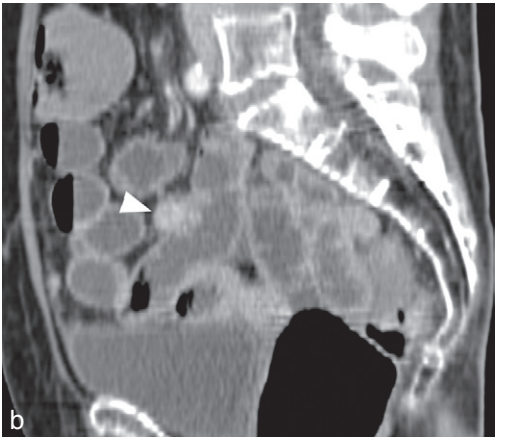

Figure 2-4.
Coupe MPR.
Entéro-scanner acquis 40 s après injection IV de produit de contraste iodé avec mise en évidence d'une tumeur neuro-endocrine du grêle. a : lésion tissulaire hypervascularisée enchâssée sur la paroi de l'iléon (flèche). b : coupe MPR parasagittale permettant d'analyser la lésion (tête de flèche) par rapport à l'anse grêle coupée selon son grand axe.

www.lemanip.com

Paratger Le Site www.lemanip.com Tout Est Gratuit

Paratger Le Site www.lemanip.com Tout Est Gratuit

Reconstructions MIP

Tous les voxels du volume ayant la plus forte valeur Hounsfield sont projetés sur un plan afin de former une image en deux dimensions. Cette technique est très employée pour les études vasculaires car, en utilisant une injection de produit de contraste, les vaisseaux correspondent souvent aux pixels d'intensité maximale. Le MIP fin correspond à la réalisation d'un MIP mais sur une tranche du volume, choisie par l'opérateur, et est utile pour exclure de la projection des structures osseuses se projetant sur les vaisseaux à mettre en évidence (fig. 2-5a).

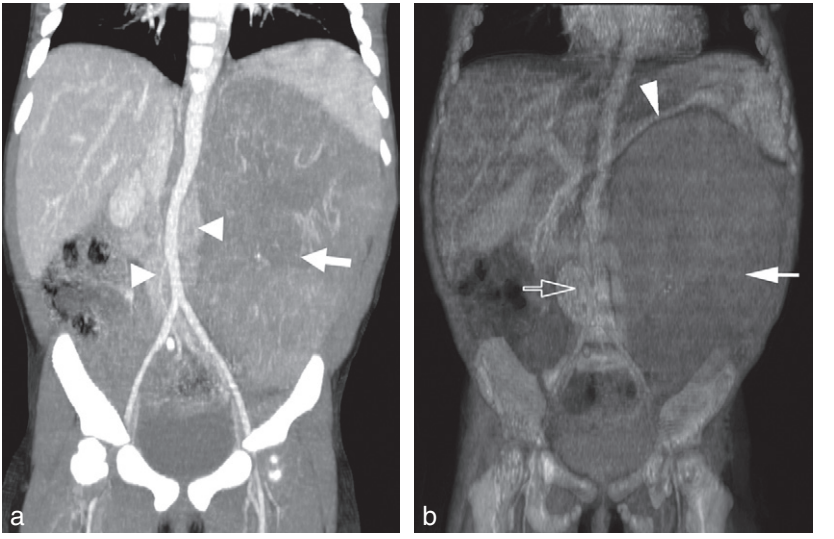

Figure 2-5.
Coupes MIP et VRT.
a : coupe MIP coronale. Neuroblastome gauche (flèche) refoulant l'aorte vers la droite, avec engainement ganglionnaire péri-aortique (têtes de flèche). b : coupe VRT. Le chirurgien a une vue d'ensemble de la lésion (flèche) qui refoule la rate et la veine splénique vers le haut (tête de flèche), et le rein gauche vers la droite (flèche creuse).

Reconstructions volumiques

Le VRT est basé sur l'utilisation d'un logiciel de « classification de pourcentage » développé par la firme Lucas® pour le cinéma : sur l'histogramme des densités Hounsfield, les différents tissus se répartissent selon des pics gaussiens. La fonction de classification par pourcentage estime la probabilité pour un tissu d'être présent de façon homogène à l'intérieur du voxel, et lui attribue une couleur en fonction de cette probabilité.
Elle permet une imagerie multitissus de qualité. Son intérêt a également été démontré dans les études vasculaires. La technique VRT est souvent utilisée dans les bilans préchirurgicaux car elle donne au chirurgien une image d'ensemble de l'examen (fig. 2-5b).

www.lemanip.com

Paratger Le Site www.lemanip.com Tout Est Gratuit

Paratger Le Site www.lemanip.com Tout Est Gratuit

Coloscopie virtuelle

La lecture d'un examen de coloscopie virtuelle s'effectue à l'aide de logiciels dédiés. Ils permettent au minimum de synchroniser l'interprétation en 2D et 3D des séries réalisées en procubitus et décubitus. La reconstruction 3D du côlon simule les images obtenues par vidéocoloscopie, d'où son appellation de coloscopie virtuelle (fig. 2-6a). D'autres outils permettent de déplisser la paroi colique (fig. 2-6b). Les logiciels d'aide au diagnostic sont une aide à la détection des lésions mais ne remplacent pas l'interprétation attentive du radiologue expérimenté. Le plus souvent, la détection des lésions se fait sur les reconstructions 3D, mais pour la caractérisation il est impératif d'analyser les images en 2D.

www.lemanip.com

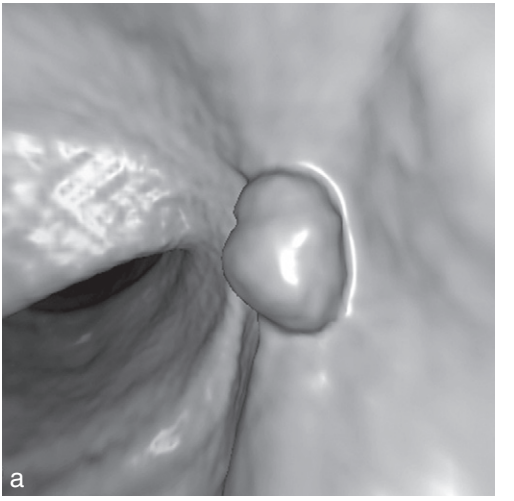

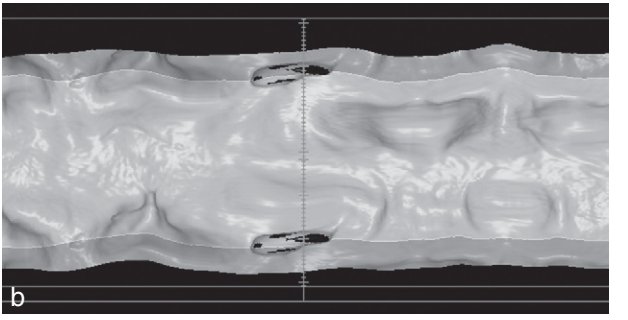

Figure 2-6.
Coloscopie virtuelle.
Polype centimétrique du côlon. a : vue 3D endoluminale du polype. b : repérage en noir du polype par le CAD sur une vue de dissection virtuelle.

Paratger Le Site www.lemanip.com Tout Est Gratuit

Gratuittement

www.lemanip.com

Radiologie et imagerie medicale

Livres,memoires,rapport de stage,courses,radiologie conventionnelle,Scanner,TDM,IRM,Scintigraphie, Medecine nucleaire,Radiotherapie,Radiologie Interventionnelle,Oncologie,Clichees,Cas interpretes,exposes,medecine

https://www.lemanip.com/

www.lemanip.com

Paratger Le Site www.lemanip.com Tout Est Gratuit

Évaluation de la réponse tumorale sous traitement

Un des intérêts des systèmes d'archivage PACS est de permettre la comparaison des examens tomodensitométriques successifs des patients et de suivre l'évolution de leur pathologie tumorale. L'évaluation tumorale selon les critères RECIST *(response evaluation criteria in solid tumors)* repose sur la comparaison de la taille des lésions avant et après traitement. Une lésion cible est une lésion mesurable dont le plus grand diamètre en coupe axiale est supérieur ou égal à 10 mm (15 mm pour les adénopathies). Les lésions plus petites ou non mesurables (osseuse, péritonéale, kystique…) sont appelées des lésions non-cibles. Le plus grand diamètre de chaque lésion cible est mesuré, et la somme de ces diamètres est calculée. Ceci permet, par comparaison avec l'examen de référence (examen prétraitement ou examen sur lequel a été enregistrée la meilleure réponse en cas de progression), de définir les critères de réponse suivants :

– réponse complète : disparition de toutes les lésions cibles ;

– réponse partielle : diminution de la somme des plus grands diamètres supérieure ou égale à 30 % par rapport à l'examen préthérapeutique ;

– progression : augmentation de la somme des plus grands diamètres supérieure ou égale à 20 % par rapport à l'examen sur lequel a été enregistrée la meilleure réponse (nadir) ;

– stabilité : diminution de moins de 30 % ou augmentation de moins de 20 % de la somme des plus grands diamètres par rapport à l'examen de référence.

En fonction de l'évaluation des lésions non-cibles (réponse complète, non-réponse complète, progression), la réponse globale pourra également être évaluée de manière fiable.

Dans certains types de lésions tumorales comme les tumeurs stromales gastro-intestinales (GIST), et avec l'apparition des nouvelles thérapeutiques ciblées (exemple : imatinib) ayant peu d'effets sur la taille tumorale, les critères de surveillance habituels ont été remis en question. Dans ce cadre, les critères de Choi ont été proposés. Ils sont fondés sur la mesure de la densité moyenne des lésions sur une TDM injectée, puis le calcul du pourcentage de modification de la densité sous traitement. La réponse est définie par la diminution au minimum de 15 % de la densité ou 10 % de la taille lésionnelle. La non-réponse est définie comme l'absence de diminution de la densité ou l'augmentation de 20 % de la taille lésionnelle, ou l'apparition d'une nouvelle lésion. Certains pièges sont néanmoins à connaître : une tumeur peut très légèrement augmenter en taille précocement du fait de sa nécrose, et des fausses nouvelles lésions peuvent apparaître car elles deviennent visibles (hypodenses) sous traitement.

Segmentation et volumétrie

La segmentation (manuelle ou automatique) est utile en pathologie tumorale car elle permet de délimiter en 3D une ou plusieurs tumeurs et d'en calculer préci-

www.lemanip.com

Paratger Le Site www.lemanip.com Tout Est Gratuit

Paratger Le Site www.lemanip.com Tout Est Gratuit

sément le volume. L'appréciation de la volumétrie globale des lésions cibles sera ainsi plus précise qu'avec les critères RECIST et est utilisée pour les tumeurs solides pédiatriques et les lymphomes. La progression est définie comme une augmentation du volume supérieure à 40 %, et la régression comme une diminution du volume supérieure ou égale à 65 %.

Pour en savoir plus

Berland LL, et al. Multi-detector-array CT : once again, technology creates new opportunities. Radiology 1998 ; 209 : 327–9.

Blum A, et al. Scanners multicoupes : principes et nouvelles applications scanographiques. J Radiol 2000 ; 81 : 1597–614.

Boyer B, et al. Principes physiques du scanner hélicoïdal. Deuxième partie : scanner hélicoïdal et irradiation. Feuillets de Radiologie 2002 ; 42 : 239–47.

Choi H. Response evaluation of gastrointestinal stromal tumors. Oncologist 2008 ; 13(Suppl. 2) : 4–7.

CIRTACI. Fiches pratiques d'utilisation des produits de contaste. Société française de radiologie ; 2010.

Clément O. Produits de contraste : la prémédication systématique doit disparaître. J Radiol 2003 ; 84 : 531.

Cordoliani YS, et al. Irradiation et bonnes pratiques en tomodensitométrie hélicoïdale. J Radiol 1999 ; 80 : 903–11.

Cordoliani YS, et al. Tout ce que vous voulez (devez ?) savoir sur la directive européenne 97/43 Euratom. J Radiol 1999 ; 81 : 199–200.

Cordoliani YS. Scanner multidétecteurs et irradiation : attention aux faux pas !. J Radiol 2000 ; 81 : 587–8.

Cordoliani YS, et al. Vade mecum du scanner hélicoïdal : estimation des doses, choix des paramètres. J Radiol 2002 ; 83 : 685–92.

Cordoliani YS. Chapitre I : fondements et historique de la radioprotection. Feuillets de Radiologie 2002 ; 42 : 151–5.

Cordoliani YS. Chapitre II : grandeurs et unités en radioprotection. Feuillets de Radiologie 2002 ; 42 : 248–52.

Deak P, et al. Effects of adaptive section collimation on patient radiation dose in multisection spiral CT. Radiology 2009 ; 252 : 140–7.

Debray MP, et al. Information des patients et produits de contraste iodés. J Radiol 1999 ; 80 : 437–40.

Dewachter P, et al. Réactions sévères avec les produits de contrastes iodés : l'anaphylaxie est-elle responsable ? J Radiol 2001 ; 82 : 973–7.

Dewachter P, et al. Prévention des réactions sévères après injection de produits de contraste iodés : revue de la littérature. J Radiol 2003 ; 84 : 535–44.

Haute Autorité de santé. Coloscopie virtuelle, méta-analyse des performances diagnostiques, indications et conditions de réalisation. HAS ; 2010.

www.lemanip.com

Paratger Le Site www.lemanip.com Tout Est Gratuit

Paratger Le Site www.lemanip.com Tout Est Gratuit

Hu H. Multislice helical CT : scan and reconstruction. Med Phys 1999 ; 6 : 5–18.

Katada K. Current status and future prospects of multislice CT : moving toward the ideal X-Ray CT system. Medical Review 2000 ; 71 : 1–11.

Kaza, et al. Dual-energy CT with single- and dual-source scanners : current applications in evaluating the genitourinary tract. Radiographics 2012 Mar-Apr ; 32(2) : 353–69.

Laissy JP, et al. Multidetection : une véritable avancée vers l'imagerie volumique en TDM. J Radiol 2000 ; 81 : 843–4.

Laroche, et al. Mechanisms of severe, immediate reactions to iodinated contrast material. Radiology 1998 ; 209 : 183–90.

Le Marec E, et al. Principes physiques du scanner hélicoïdal. Première partie : formation de l'image. Feuillets de Radiologie 2002 ; 42 : 139–50.

McNitt-Gray M. AAPM/RSNA physics tutorial for residents : topics in CT radiation dose in CT. Radiographics 2002 ; 22 : 1541–53.

Rubin GD. Techniques for performing multidetector-row computed tomographic angiography. Tech Vasc Interv Radiol 2001 Mar ; 4 : 2–14.

Société française de radiologie. Guide pratique à l'usage des médecins radiologues. Société française de radiologie ; 2009. p. 31–76.

Schmutz G, et al. Coloscopie virtuelle. Encycl Méd Chir (Elsevier, Paris). 33-430-A-40. 2000.

www.lemanip.com

Paratger Le Site www.lemanip.com Tout Est Gratuit

Paratger Le Site www.lemanip.com Tout Est Gratuit

Radio-anatomie TDM de l'abdomen et du pelvis

3

CHAPITRE

www.lemanip.com

L'utilisation de la représentation anatomique en coupes est ancienne et classique. Elle possède pour base celles de la dissection cadavérique. Pendant longtemps, la radiologie n'a pu fournir aux cliniciens qu'une imagerie en projection qui était très éloignée de ce modèle. Avec l'avènement des techniques d'imagerie moderne, telles que l'échographie, le scanner et l'IRM, l'anatomie en coupes a connu un essor considérable. Une image TDM de la cavité abdominopelvienne devient aujourd'hui aussi précise qu'une coupe anatomique, voire plus précise pour certaines structures mal visibles sur les coupes anatomiques fixées, tels les fascias, les aponévroses ou les espaces de diffusion des collections intrapéritonéales. L'augmentation du parc d'IRM et de TDM spiralées multidétecteurs oblige les radiologues à une bonne connaissance de ce type d'anatomie, non plus simplement dans le plan axial, mais également dans les plans coronal et sagittal. Ces coupes multiplanaires sont notamment extrêmement utiles pour l'étude des structures tubulaires de l'organisme (gros vaisseaux, voies urinaires, système bronchique). Une connaissance précise de la radio-anatomie normale dans ces trois plans de l'espace est impérative pour appréhender et diagnostiquer des pathologies dont les machines offrent des images de plus en plus précises.

L'atlas présenté ici fournit les données anatomiques normales de la cavité abdominopelvienne dans les trois plans d'étude fondamentaux et devient en cela un outil indispensable pour une interprétation de qualité des images TDM des tumeurs abdominales.

© 2013, Elsevier Masson SAS. Tous droits réservés.
Paratger Le Site www.lemanip.com Tout Est Gratuit

Paratger Le Site www.lemanip.com Tout Est Gratuit

LÉGENDES RADIO-ANATOMIQUES

1. Aorte abdominale
2. Appendice vermiforme
3. Artère hépatique
4. Artère iliaque commune droite
5. Artère iliaque commune gauche
6. Artère iliaque interne droite
7. Artère iliaque externe droite
8. Artère mésentérique supérieure
9. Artère rénale droite
10. Artère rénale gauche
11. Artère splénique
12. Cæcum
13. Canal cholédoque
14. Côlon droit
15. Côlon gauche
16. Côlon transverse
17. Côlon sigmoïde
18. Confluent splénomésentérique
19. Dernière anse grêle
20. Duodénum (première portion)
21. Duodénum (deuxième portion)
22. Duodénum (troisième portion)
23. Estomac
24. Foie (lobe droit)
25. Foie (lobe gauche)
26. Intestin grêle
27. Ischion (tubérosité ischiatique)
28. Muscle adducteur (court)
29. Muscle adducteur (grand)
30. Muscle adducteur (long)
31. Muscle droit de l'abdomen
32. Muscle grand fessier
33. Muscle iliaque
34. Muscle oblique externe
35. Muscle oblique interne
36. Muscle obturateur externe
37. Muscle obturateur interne
38. Muscle pectiné
39. Muscle piriforme
40. Muscle psoas
41. Muscle transverse
42. Pancréas (corps)
43. Pancréas (tête)
44. Pancréas (queue)
45. Pilier du diaphragme
46. Pince aortomésentérique
47. Pylore
48. Rate
49. Rectum
50. Rein droit
51. Rein gauche
52. Sacrum
53. Surrénale droite
54. Surrénale gauche
55. Symphyse pubienne
56. Tête fémorale
57. Tronc cœliaque
58. Utérus
59. Veine cave inférieure
60. Veine hépatique droite
61. Veine hépatique médiane
62. Veine hépatique gauche
63. Veine iliaque droite
64. Veine iliaque gauche
65. Veine mésentérique supérieure
66. Veine porte (branche droite)
67. Veine porte (branche gauche)
68. Veine rénale droite
69. Veine rénale gauche
70. Veine splénique
71. Vésicule biliaire
72. Vessie

www.lemanip.com

Paratger Le Site www.lemanip.com Tout Est Gratuit

Gratuittement

www.lemanip.com

Radiologie et imagerie medicale

Livres,memoires,rapport de stage,courses,radiologie conventionnelle,Scanner,TDM,IRM,Scintigraphie, Medecine nucleaire,Radiotherapie,Radiologie Interventionnelle,Oncologie,Clichees,Cas interpretes,exposes,medecine

https://www.lemanip.com/

www.lemanip.com

Paratger Le Site www.lemanip.com Tout Est Gratuit

www.lemanip.com

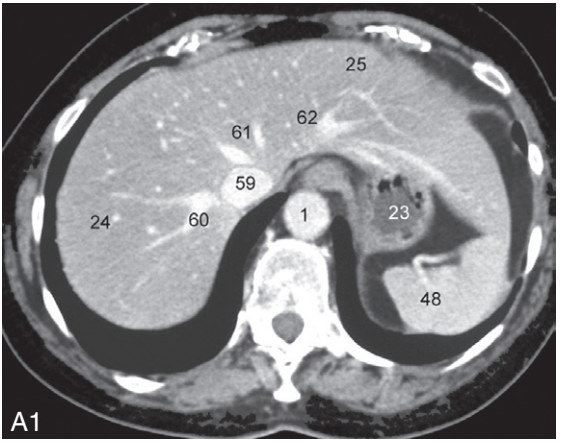

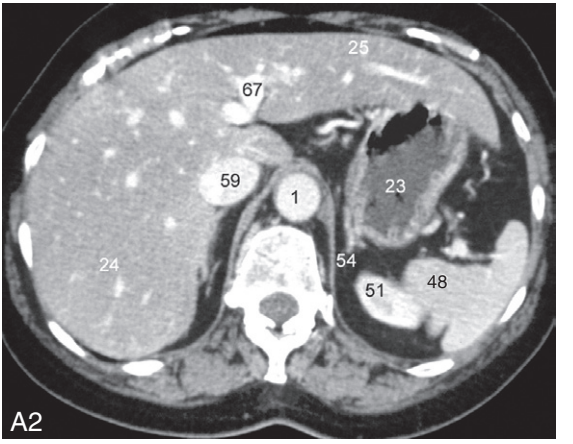

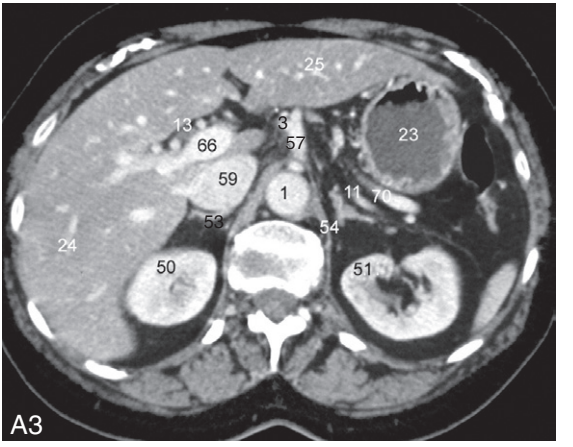

A1–A15 – Coupes TDM axiales.

Paratger Le Site www.lemanip.com Tout Est Gratuit

Paratger Le Site www.lemanip.com Tout Est Gratuit

www.lemanip.com

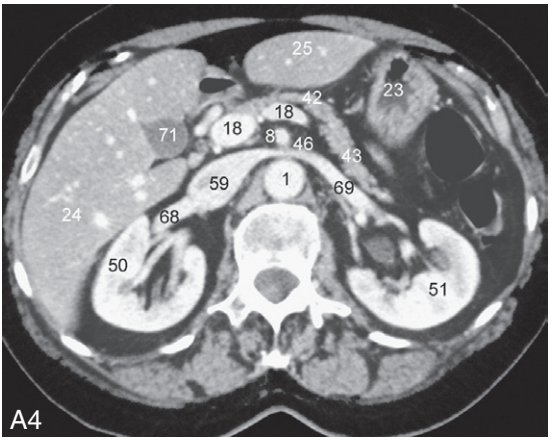

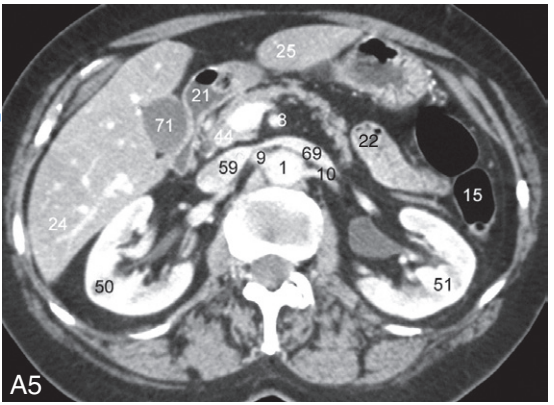

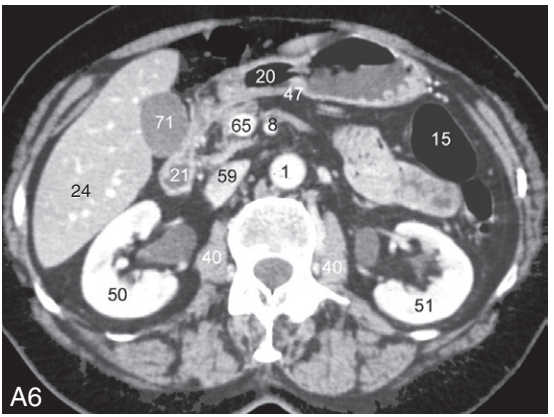

Suite.

Paratger Le Site www.lemanip.com Tout Est Gratuit

Paratger Le Site www.lemanip.com Tout Est Gratuit

www.lemanip.com

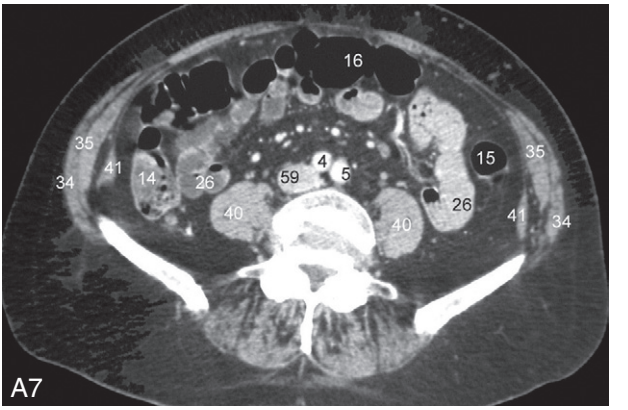

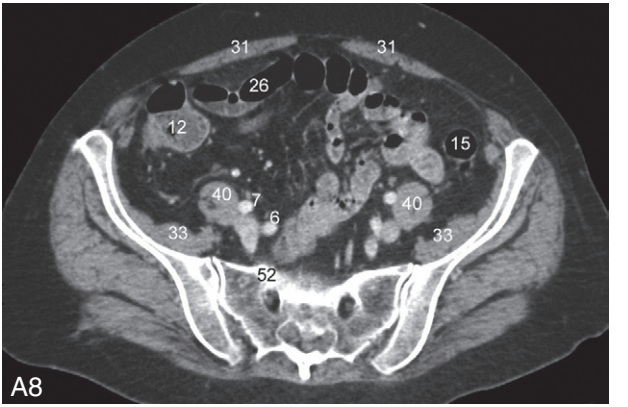

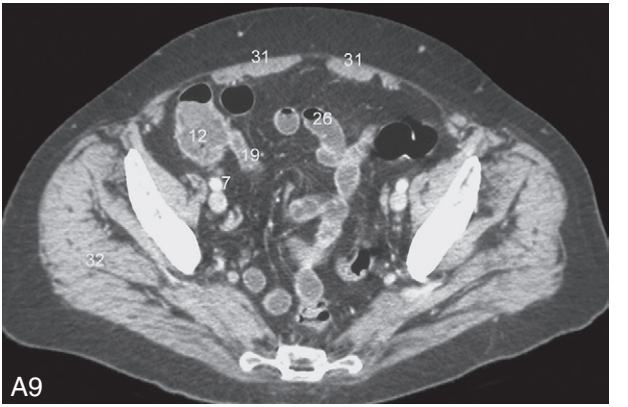

Suite.

Paratger Le Site www.lemanip.com Tout Est Gratuit

Paratger Le Site www.lemanip.com Tout Est Gratuit

www.lemanip.com

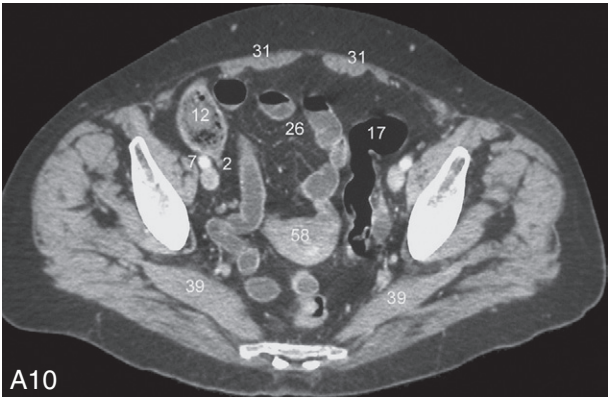

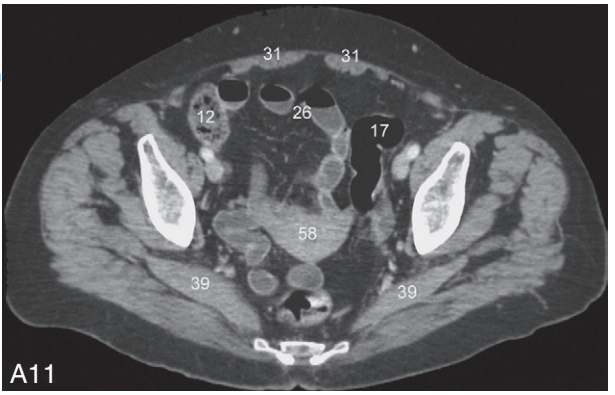

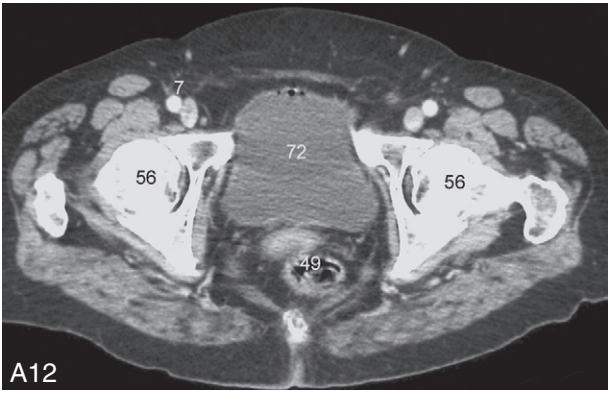

Suite.

Paratger Le Site www.lemanip.com Tout Est Gratuit

Paratger Le Site www.lemanip.com Tout Est Gratuit

www.lemanip.com

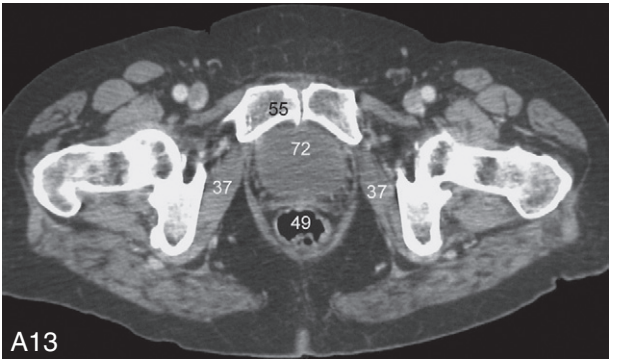

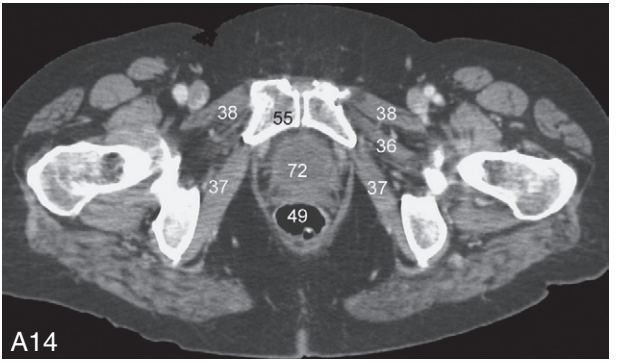

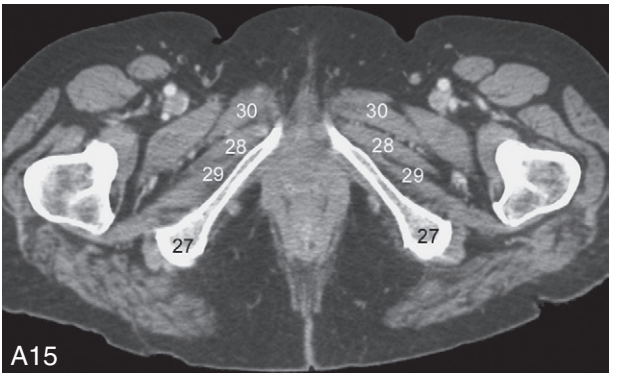

Suite.

Paratger Le Site www.lemanip.com Tout Est Gratuit

Paratger Le Site www.lemanip.com Tout Est Gratuit

www.lemanip.com

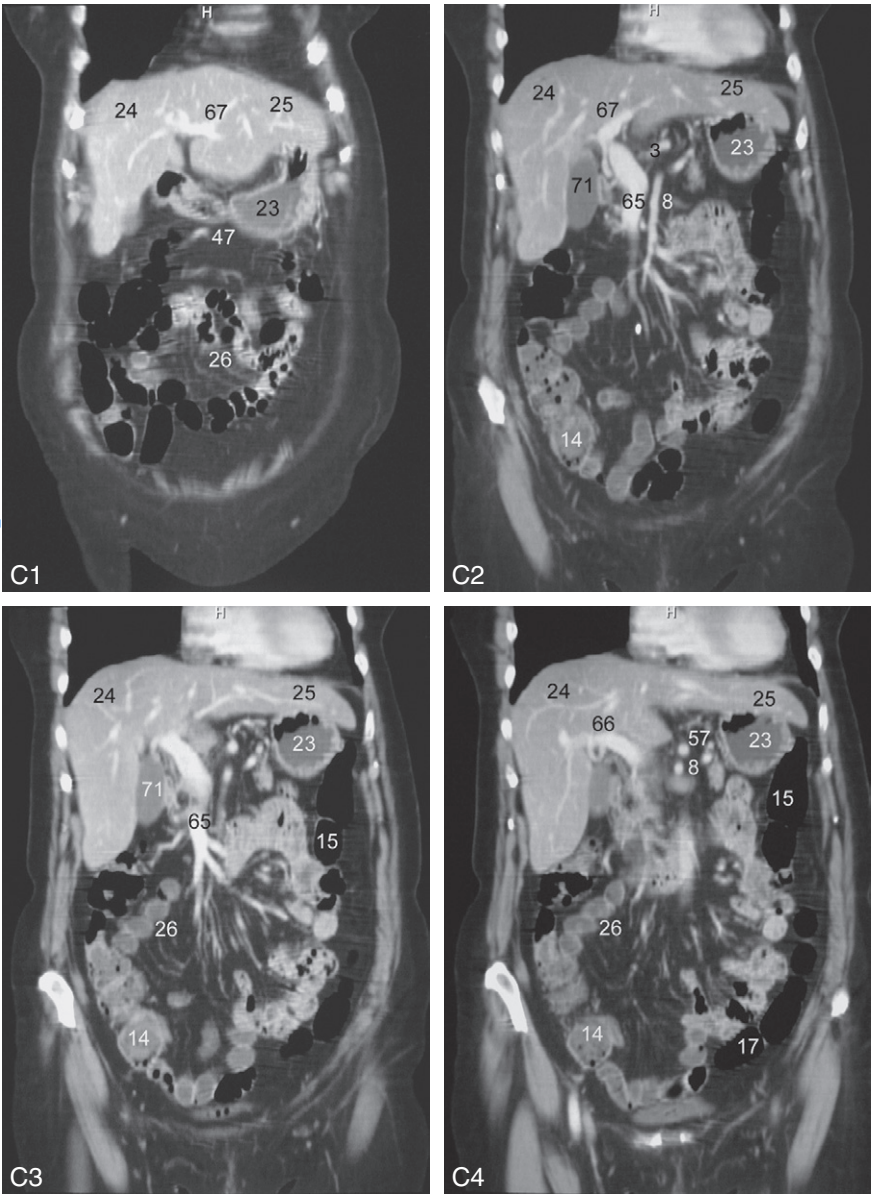

C1–C10 – Coupes TDM coronales.

Paratger Le Site www.lemanip.com Tout Est Gratuit

Paratger Le Site www.lemanip.com Tout Est Gratuit

www.lemanip.com

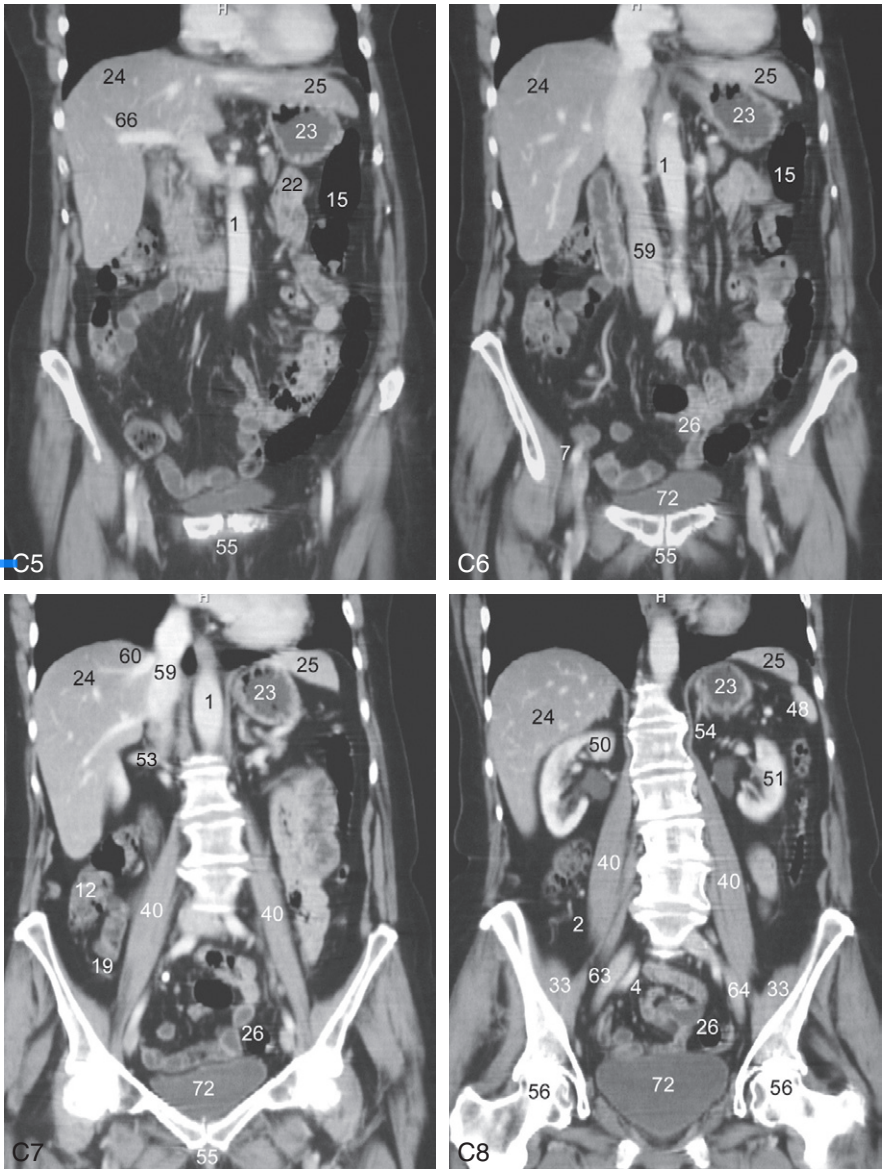

Suite.

Paratger Le Site www.lemanip.com Tout Est Gratuit

Paratger Le Site www.lemanip.com Tout Est Gratuit

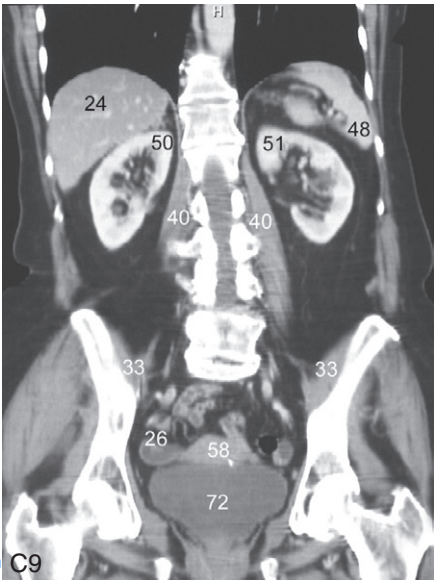

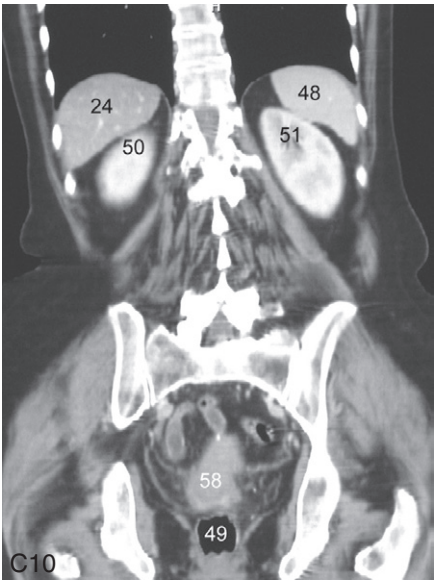

Suite.

www.lemanip.com

Paratger Le Site www.lemanip.com Tout Est Gratuit

Gratuittement

www.lemanip.com

Radiologie et imagerie medicale

Livres,memoires,rapport de stage,courses,radiologie conventionnelle,Scanner,TDM,IRM,Scintigraphie, Medecine nucleaire,Radiotherapie,Radiologie Interventionnelle,Oncologie,Clichees,Cas interpretes,exposes,medecine

https://www.lemanip.com/

www.lemanip.com

Paratger Le Site www.lemanip.com Tout Est Gratuit

www.lemanip.com

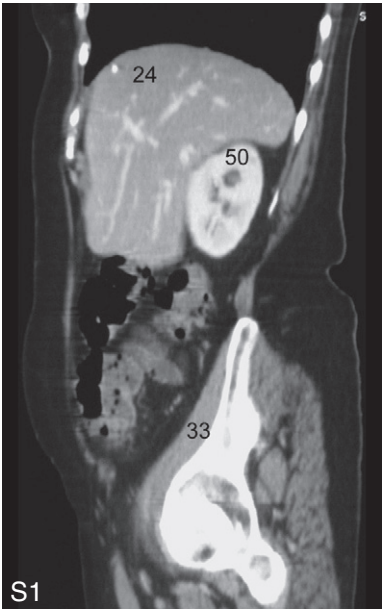

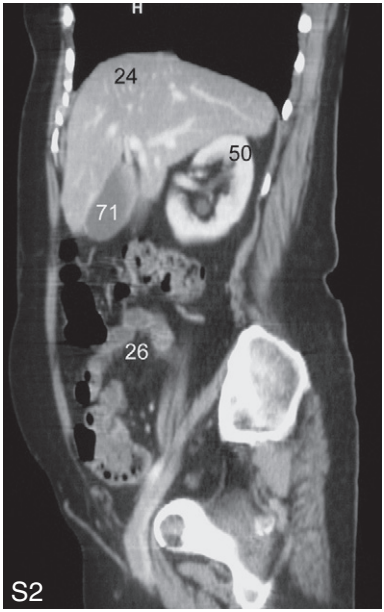

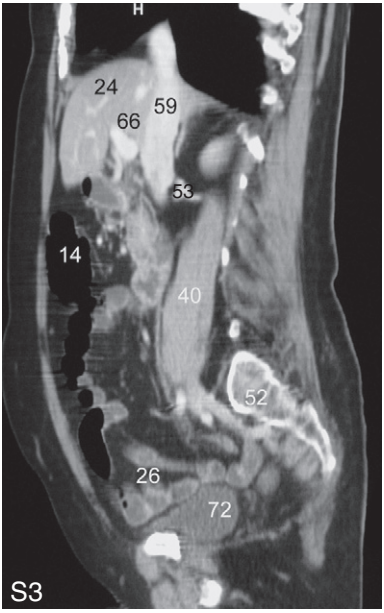

S1–S11 – Coupes TDM sagittales.

Paratger Le Site www.lemanip.com Tout Est Gratuit

Paratger Le Site www.lemanip.com Tout Est Gratuit

www.lemanip.com

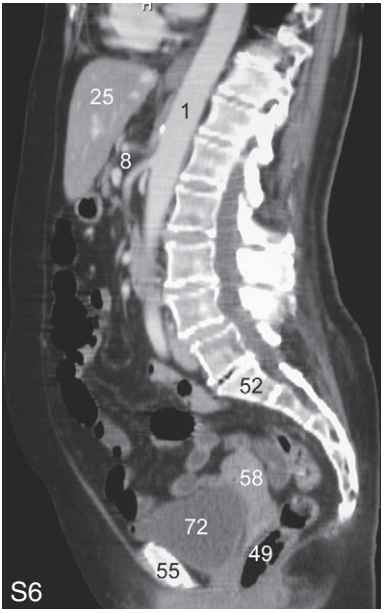

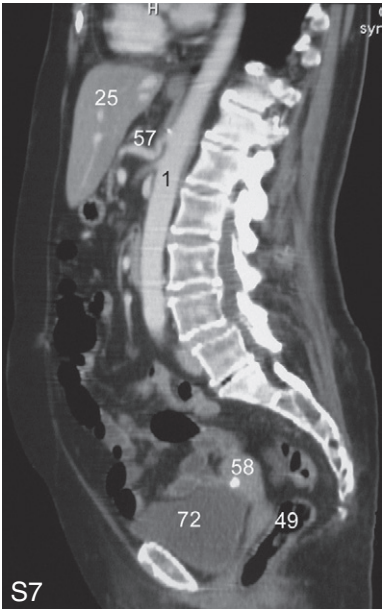

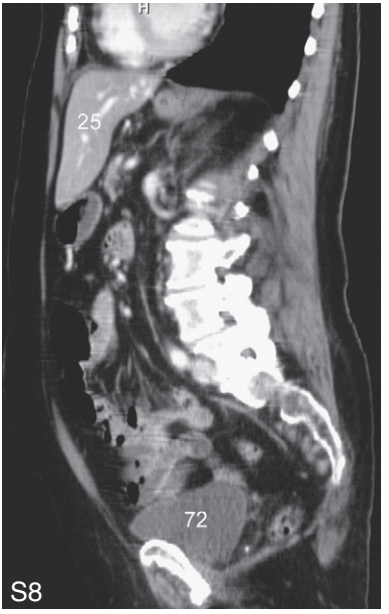

Suite.

Paratger Le Site www.lemanip.com Tout Est Gratuit

Gratuittement

www.lemanip.com

Radiologie et imagerie medicale

Livres,memoires,rapport de stage,courses,radiologie conventionnelle,Scanner,TDM,IRM,Scintigraphie, Medecine nucleaire,Radiotherapie,Radiologie Interventionnelle,Oncologie,Clichees,Cas interpretes,exposes,medecine

https://www.lemanip.com/

www.lemanip.com

Paratger Le Site www.lemanip.com Tout Est Gratuit

www.lemanip.com

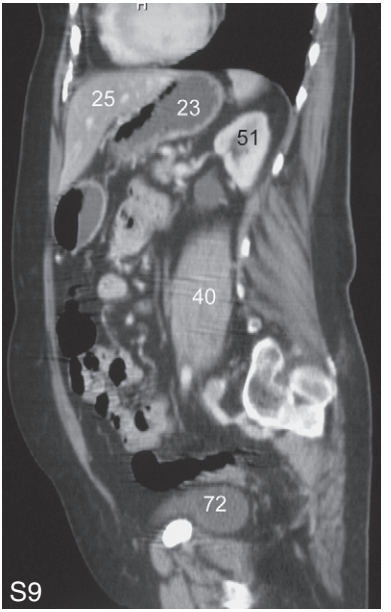

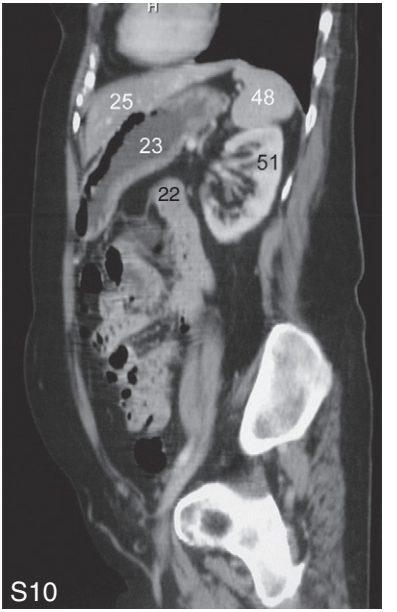

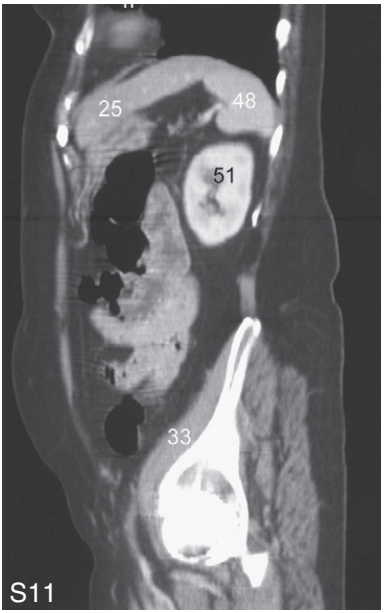

Suite.

Paratger Le Site www.lemanip.com Tout Est Gratuit

Paratger Le Site www.lemanip.com Tout Est Gratuit

Cartographie TDM des chaînes ganglionnaires

CHAPITRE 4

L'étude ganglionnaire abdominopelvienne reste un parent pauvre de l'imagerie oncologique. Quand les aires ganglionnaires cervicales ou thoraciques bénéficient d'une cartographie bien systématisée pour un apprentissage didactique interdisciplinaire, aucun consensus n'est adopté à l'étage sous-jacent du tronc. Cela tient sans doute à la complexité des voies de drainage à cet étage. Pourtant, la multiplicité des organes et la fréquence des atteintes carcinologiques en font une problématique quotidienne. Et c'est donc bien là qu'une connaissance minimale s'impose, pour qu'un *staging* ganglionnaire précis fasse place à un compte rendu descriptif, et pour que le radiologue se fasse comprendre du clinicien. Pour une description pertinente, on ne peut malheureusement se contenter d'une description simple, qui ne manquerait pas de retomber dans la schématisation inopportune habituelle. Le terme de ganglion lymphatique est remplacé dans la nouvelle nomenclature par celui de lymphonœud (LN). La terminologie de ganglion est dès lors réservée à l'étude du système sympathique.

Les LN viscéraux de l'abdomen sont le plus souvent satellites des artères, le long du tronc cœliaque et de ses branches, des artères mésentériques supérieure et inférieure. Seuls certains, dans le pédicule hépatique, semblent plutôt présenter un rapport biliaire ou porte. Aussi, la reconnaissance des LN passe par une bonne connaissance de l'anatomie artérielle.

ANATOMIE ARTÉRIELLE

Le tronc cœliaque naît de la face antérieure de l'aorte, immédiatement sous l'orifice aortique du diaphragme. Il donne naissance à trois branches terminales : l'artère gastrique gauche, l'artère splénique et l'artère hépatique commune.

L'artère gastrique gauche prend un court trajet ascendant, au sein du pli gastro-pancréatique (anciennement faux coronaire). Puis elle se dirige en avant et vers le bas le long de la petite courbure pour s'anastomoser avec l'artère gastrique droite.

L'artère splénique descend en bas et à gauche sur le bord supérieur du corps pancréatique. Juste avant la queue, elle passe sur la face antérieure du pancréas puis dans le ligament pancréaticosplénique et enfin dans le hile splénique. L'artère gastro-épiploïque gauche naît d'une branche terminale de l'artère splénique au

TDM des tumeurs abdominales
© 2013, Elsevier Masson SAS. Tous droits réservés.
Paratger Le Site www.lemanip.com Tout Est Gratuit

www.lemanip.com

Paratger Le Site www.lemanip.com Tout Est Gratuit

sein du hile splénique. Elle se dirige, par le biais du ligament gastrosplénique, vers l'estomac. Elle descend alors le long de la grande courbure où elle s'anastomose avec l'artère gastro-épiploïque droite.

L'artère hépatique commune descend en bas à droite jusqu'au-dessus de la première portion du duodénum, où elle se divise en deux branches terminales, l'artère gastroduodénale et l'artère hépatique propre.

L'artère gastroduodénale descend verticalement en arrière de la charnière limitant la première portion du duodénum et le pylore. Au bord inférieur de cette charnière, elle se termine en donnant l'artère gastro-épiploïque droite ainsi qu'une branche pour le cercle anastomotique péripancréatique. L'artère gastro-épiploïque droite se dirige en avant, sous le pylore, puis longe la grande courbure gastrique pour rejoindre l'artère gastro-épiploïque gauche et former le cercle artériel de la grande courbure.

L'artère hépatique propre, outre sa division finale dans le hile hépatique en artère hépatique droite et artère hépatique gauche, donne naissance à une collatérale, l'artère gastrique droite (non vue au scanner). Celle-ci chemine au bord supérieur du pylore (en donnant une collatérale, l'artère pylorique), puis le long de la petite courbure pour s'anastomoser avec l'artère hépatique gauche et former le cercle anastomotique de la petite courbure.

Il est important de remarquer la disposition des **branches de l'artère hépatique commune** autour du pylore : artère gastrique droite (et artère pylorique) supra-pylorique, artère gastroduodénale rétropylorique, artère gastro-épiploïque droite sous-pylorique.

L'artère mésentérique supérieure naît de la face antérieure de l'aorte. Elle chemine successivement à la face postérieure du corps du pancréas, en avant de l'uncus pancréatique puis en avant de la troisième portion du duodénum. Après un trajet dans la racine du mésentère, elle pénètre le mésentère et décrit alors une large courbe concave à droite pour finir à droite de la ligne médiane, sur le bord mésentérique d'une anse iléale (environ 60 cm en amont de la valve iléocæcale).

Sa première branche est **l'artère pancréaticoduodénale** qui naît théoriquement de son bord postérogauche, puis croise en arrière l'AMS, pour participer au cercle anastomotique péripancréatique avec l'artère gastroduodénale (artères pancréaticoduodénales antérosupérieure, postérosupérieure, antéro-inférieure et postéro-inférieure mal distinguées au scanner).

Au-delà, **les branches destinées au grêle** naissent du bord gauche, et **les branches à destinée colique** naissent du bord droit.

À droite : **l'artère colique droite** naît en avant de la troisième portion du duodénum, juste avant la pénétration de l'AMS dans le mésentère. Elle chemine dans le mésocôlon transverse jusqu'à l'angle colique droit, où elle se divise en une branche crâniale, pour le tiers droit du côlon transverse, et une branche caudale, pour le côlon droit (difficiles à identifier en TDM). Une branche inconstante, mais fréquente, naît en aval à proximité : **l'artère colique droite moyenne**. Dans la portion terminale de l'AMS naît **l'artère iléocolique**. Elle rejoint la valve iléocæcale à proximité de laquelle elle se

www.lemanip.com

Paratger Le Site www.lemanip.com Tout Est Gratuit

Paratger Le Site www.lemanip.com Tout Est Gratuit

divise en une **artère iléale terminale** et une **artère cæcale** (difficiles à distinguer en TDM). Cette dernière monte le long du bord mésocolique du côlon droit pour former une arcade anastomotique avec la branche caudale de l'artère colique droite.

À gauche : du haut vers le bas naissent alternativement les **branches à destinée jéjunale** puis **à destinée iléale**.

L'artère mésentérique inférieure naît à la face antérogauche de l'aorte en arrière de la troisième portion du duodénum. Elle chemine d'emblée dans le mésocôlon gauche, pour finir dans la branche verticale de la racine du mésosigmoïde.

Elle donne naissance en premier lieu, sur son bord gauche, à **l'artère colique gauche** qui rejoint l'angle colique gauche. Celle-ci se divise alors en une artère crâniale, pour les deux tiers gauches du côlon transverse, et une artère caudale pour le côlon gauche.

www.lemanip.com

ORGANISATION LYMPHATIQUE MODALE ABDOMINALE

Les lymphatiques des membres inférieurs sont drainés vers les chaînes pelviennes puis vers les chaînes abdomino-aortiques. Tous les LN abdomino-aortiques sont reliés entre eux par de nombreux lymphatiques, formant un plexus autour de l'aorte et de la VCI. En haut naissent de ce plexus deux troncs lombaires (droit et gauche). Le tronc lombaire gauche drainant en grande partie les LN mésentériques supérieurs et cœliaques, il est habituellement de plus gros calibre. La hauteur de réunion des deux troncs lombaires en arrière des gros vaisseaux est variable, depuis L2 jusqu'à D11, pour former le canal thoracique. Ce dernier peut donc présenter une origine abdominale ou médiastinale. Cette origine présente parfois un renflement ampullaire nommé citerne de Pecquet, latéralisée à droite par rapport à l'aorte. Le plus souvent, le canal thoracique franchit le diaphragme à travers le hiatus aortique en rétro-aortique. Après un cheminement médiastinal postérieur, il se jette dans l'angle veineux gauche (réunion du tronc jugulaire et du tronc sous-clavier). La description classique fait ainsi du canal thoracique la voie essentielle de drainage de l'étage sous-diaphragmatique. Cependant, certaines voies de drainage transdiaphragmatique échappent peut-être à la voie de drainage classique par le canal thoracique.

LYMPHONŒUDS ABDOMINO-AORTIQUES

Les groupes de LN abdomino-aortiques se disposent autour de l'aorte depuis la hauteur approximative des artères rénales jusqu'au niveau de la bifurcation aortique en **quatre groupes** : les **LN pré-aortiques**, les **LN latéro-aortiques gauches**, les **LN rétro-aortiques** et les **LN latéro-aortiques droits**. Ce dernier groupe se répartit au pourtour de la VCI en quatre localisations : interaortico-cave, pré-cave, latéro-cave et rétro-cave.

Paratger Le Site www.lemanip.com Tout Est Gratuit

Paratger Le Site www.lemanip.com Tout Est Gratuit

Lymphonœuds annexés aux branches du tronc cœliaque

Les LN satellites des branches du tronc cœliaque se drainent dans le même sens que le flux artériel. À proximité du tronc cœliaque, les **LN hépatiques, gastriques gauches et spléniques** sont reliés entre eux et se drainent vers les ganglions abdomino-aortiques voisins, ou directement vers le tronc lombaire gauche.

www.lemanip.com

CENTRE LYMPHATIQUE CŒLIAQUE

Il n'existe pas à proprement parler de LN cœliaques. En effet, les LN en contact immédiat avec le tronc cœliaque semblent présenter un rapport plus étroit avec les artères gastrique gauche et hépatique, étant alors décrits au sein des aires ganglionnaires gastrique gauche et hépatique. Cependant la littérature médicale oncologique reconnaît des **LN cœliaques**. Par abus de langage, et à l'encontre de la conception anatomique stricte, on retiendra alors comme LN cœliaques, les LN dont le rapport avec le tronc cœliaque est étroit.

CENTRE LYMPHATIQUE GASTRIQUE GAUCHE

Le centre lymphatique gastrique gauche comprend **trois groupes de LN**. Deux de ces trois groupes sont satellites de l'artère gastrique gauche. Le groupe de **LN du pli gastropancréatique** (proximal) ainsi que le groupe de **LN de la petite courbure** (distal) sont satellites de l'artère gastrique gauche. Ils se distinguent en fonction du segment artériel auquel ils sont rattachés, les premiers étant situés depuis l'origine de l'artère jusqu'à son arrivée à proximité de la petite courbure (au sein du pli gastropancréatique), lorsque les seconds sont au voisinage de l'artère cheminant le long de la paroi gastrique. Le groupe de la petite courbure reste en principe étagé dans la partie haute de la petite courbure, sans dépasser vers le bas le milieu approximatif de la distance cardia–pylore. Ces deux groupes sont identifiés au sein du petit épiploon (limité en coupe axiale par la petite courbure, le foie et le pédicule hépatique). Le troisième groupe, intramusculaire ou sous-séreux, est nommé groupe de **LN juxtacardiaux**, car il est le plus souvent retrouvé à proximité du cardia. Dans le sens du courant lymphatique, les chaînes juxtacardiales et de la petite courbure se drainent dans la chaîne du pli gastropancréatique.

CENTRE LYMPHATIQUE SPLÉNIQUE

Le centre lymphatique splénique est essentiellement décrit au bord supérieur du pancréas, le long de l'artère splénique, puis en distalité au sein du ligament pancréaticosplénique jusqu'au hile splénique. Cependant, il se poursuit souvent en avant du hile, le long de l'artère gastro-épiploïque gauche (au sein du

Paratger Le Site www.lemanip.com Tout Est Gratuit

Paratger Le Site www.lemanip.com Tout Est Gratuit

ligament gastrosplénique). Aussi, on distingue successivement dans le sens du flux **trois groupes de LN** : les **LN gastro-épiploïques gauches**, les **LN du hile**, les **LN suprapancréatiques**.

CENTRE LYMPHATIQUE HÉPATIQUE

La chaîne ganglionnaire hépatique est située le long de l'artère hépatique commune et de ses branches de division, se subdivisant ainsi en **six groupes de LN** :

– le groupe de **LN de l'artère hépatique** commune est développé le long de l'artère hépatique commune ;

– le groupe de **LN de l'artère gastroduodénale** (ou rétropylorique) s'étend le long de l'artère gastroduodénale, dans son trajet rétropylorique ou rétroduodénal. Les LN sont alors identifiés entre le pylore et le pancréas ;

– le groupe de **LN de l'artère gastro-épiploïque droite** fait suite au groupe de l'artère gastroduodénale. Il s'étage le long de son artère en deux portions, l'une sous-pylorique immédiatement sous-jacente à la première portion du duodénum et au pylore, la seconde au-dessous de la grande courbure ;

– le groupe de **LN de l'artère pylorique** (non visualisée en scanner) est disposé en suprapylorique. Au total, on distingue donc des LN supra-, rétro- et sous-pyloriques ;

– le groupe de **LN pancréaticoduodénaux** est disposé de part et d'autre de la tête du pancréas, satellite des artères pancréaticoduodénales (difficilement et incomplètement visualisées en scanner). Les LN pancréaticoduodénaux antérieurs sont plus volontiers disposés à proximité de l'anse duodénale adjacente, en particulier près de la première portion du duodénum et de la moitié supérieure du deuxième duodénum. La distinction de ce groupe et du groupe rétropylorique est difficile. Les LN pancréaticoduodénaux postérieurs sont préférentiellement situés en arrière de la tête à proximité du cholédoque. L'un d'eux, nommé ganglion rétro-duodénopancréatique supérieur, est visualisé de façon quasi constante en scanner, en dehors et à droite de la portion initiale de la veine porte. Visualisé en avant de la VCI, il ne présente pourtant pas de rapport anatomique direct avec cette dernière, dont il est séparé par le foramen de Winslow ;

– le groupe de **LN du pédicule hépatique** contient des éléments attenants au réseau artériel hépatique et à la voie biliaire sur toute la hauteur du pédicule.

Lymphonœuds annexés aux artères mésentériques

Deux groupes de LN sont annexés aux artères mésentériques, le groupe de **LN mésentériques** et le groupe de **LN coliques**. Il est à noter que contrairement à ce que son nom suggère, l'artère mésentérique inférieure ne chemine pas dans le mésentère, et les LN du mésentère sont donc bien satellites de l'artère mésentérique supérieure.

www.lemanip.com

Paratger Le Site www.lemanip.com Tout Est Gratuit

Paratger Le Site www.lemanip.com Tout Est Gratuit

GROUPE DU MÉSENTÈRE

Le groupe de **LN mésentériques** est étagé le long de l'artère mésentérique supérieure et de ses branches intestinales en trois rangées. Les **LN mésentériques périphériques** sont disposés près du bord mésentérique intestinal, sur le trajet de la dernière arcade artérielle. Les **LN mésentériques centraux**, dans la racine du mésentère, siègent autour du tronc de l'artère mésentérique supérieure (et de la veine mésentérique supérieure). Les **LN mésentériques moyens**, à mi-hauteur du mésentère, se situent entre les deux groupes précédents. Il est à noter que ces trois étages sont très difficiles à distinguer à l'origine du jéjunum. Le drainage lymphatique intestinal s'effectue vers le groupe de LN mésentériques périphériques, puis moyens, et enfin centraux. Le groupe de LN mésentériques centraux reçoit, outre la lymphe en provenance du groupe moyen, la lymphe en provenance du côlon droit. Il se draine ensuite le plus souvent vers le tronc lombaire gauche.

GROUPE COLIQUE

Les **LN coliques** répondent à la distribution de la vascularisation artérielle. Pour la vascularisation artérielle colique, l'artère mésentérique supérieure donne deux branches, l'artère iléocolique et l'artère colique droite (rarement l'artère colique droite moyenne, inconstante). L'artère mésentérique inférieure, quant à elle, donne naissance aux artères coliques gauches, au tronc artériel sigmoïde et à l'artère rectale supérieure. La systématisation ganglionnaire obéit à cette distribution vasculaire, et se divise ainsi en groupes de **LN iléocoliques**, de **LN coliques droits**, de **LN coliques gauches**, de **LN sigmoïdiens** et de **LN pararectaux**. Sans impact sur le *staging* ganglionnaire, on distingue, pour les groupes de LN coliques droits, coliques gauches et sigmoïdiens, depuis la distalité jusqu'en proximal, des LN **épicoliques**, **paracoliques**, **intermédiaires** et **principaux**. Compte tenu de leur proximité, le groupe des LN coliques droits principaux est difficile à distinguer du groupe des LN mésentériques centraux. Les LN iléocoliques et coliques droits se drainent vers le groupe de LN mésentériques centraux, tandis que les LN coliques gauches, sigmoïdiens et pararectaux déversent leur lymphe dans les LN pré-aortiques et latéro-aortiques gauches.

Lymphonœuds iliopelviens

Les LN iliopelviens se disposent à droite et à gauche en **trois groupes** principaux **de LN** : les **LN iliaques internes**, les **LN iliaques externes** et les **LN iliaques primitifs**. Les organes pelviens se drainent essentiellement dans le groupe interne, mais également, à moindre degré, dans le groupe externe. Les groupes de LN iliaques internes et externes sont anastomosés entre eux, mais leur drainage commun définitif s'effectue dans les LN iliaques primitifs.

LYMPHONŒUDS ILIAQUES EXTERNES

Les LN iliaques externes se répartissent en **trois chaînes de LN** : les chaînes externe, moyenne et interne.

www.lemanip.com

Paratger Le Site www.lemanip.com Tout Est Gratuit

Paratger Le Site www.lemanip.com Tout Est Gratuit

La chaîne externe (ou artérielle), le long du bord externe de l'artère, s'insinue entre l'artère et le muscle psoas. **La chaîne moyenne** (ou artérioveineuse), en antéro-interne, présente un rapport interne à l'artère, et antérieur à la veine. **La chaîne interne** (ou sous-veineuse), en postéro-interne, se situe en arrière de la veine iliaque externe. Cette chaîne est également nommée chaîne obturatrice dans la littérature anglo-saxonne, compte tenu de la proximité de l'artère du même nom. Aussi peut-on s'étonner de son rattachement à la chaîne iliaque externe, mais ce rattachement est en réalité d'ordre fonctionnel, et s'oppose, en ce point, à la systématisation artérielle.

LYMPHONŒUDS ILIAQUES INTERNES

Les LN iliaques internes se répartissent près de l'origine des branches artérielles de division de l'artère iliaque interne (dont ils empruntent souvent le nom). Cette répartition est responsable d'une segmentation d'avant en arrière. La description exhaustive de chacune des branches n'a pas d'intérêt pratique**. Deux groupes** principaux **de LN** sont reconnus. Un **groupe antérieur** (ou antéro-interne), entre l'origine des artères obturatrice et ombilicale, est repéré en TDM en arrière de l'origine de l'artère obturatrice (elle-même repérée *a retro* depuis le foramen obturateur). Un **groupe postérieur** regroupant les **LN sacrés latéraux**, se dispose le long de l'artère sacrée latérale, et se repère en scanner en avant des trois premiers trous sacrés.

LYMPHONŒUDS ILIAQUES PRIMITIFS

Les LN iliaques primitifs sont répartis en **trois groupes de LN** : un groupe externe, un groupe interne et un groupe moyen. Le **groupe externe** poursuit le groupe de la chaîne iliaque externe. Il se place sur le muscle psoas, le long du bord externe de l'artère iliaque primitive. Le **groupe interne** est également nommé « groupe du promontoire ». Il occupe, avec son homologue controlatéral, l'angle d'écartement des artères iliaques primitives. On le visualise, en haut, en avant de la veine iliaque primitive gauche, puis, en bas, en avant de la partie basse du corps vertébral de la cinquième vertèbre lombaire. Le **groupe moyen** (ou rétrovasculaire) se dispose en arrière des artères iliaques primitives. Il se repère dans une fosse quadrilatère limitée : en médial par le bord latéral du corps de la cinquième vertèbre lombaire, en arrière par l'aileron sacré, en latéral par le muscle psoas et en avant par l'artère iliaque primitive.

LYMPHONŒUDS SURRÉNALIENS, RÉNAUX ET DES VOIES EXCRÉTRICES

Lymphonœuds surrénaliens

Le drainage s'effectue le plus souvent vers les LN latéro-aortiques homolatéraux, plus rarement en intrathoracique vers des LN prévertébraux ou médiastinaux postérieurs.

www.lemanip.com

Paratger Le Site www.lemanip.com Tout Est Gratuit

Paratger Le Site www.lemanip.com Tout Est Gratuit

Lymphonœuds rénaux

À droite comme à gauche, les collecteurs lymphatiques des reins se répartissent le long des vaisseaux rénaux en trois groupes : un **groupe antérieur**, un **groupe postérieur** et un **groupe moyen**, en fonction de leur position en avant ou en arrière des vaisseaux, ou encore entre l'artère et la veine. Puis, le drainage s'effectue vers les LN latéro-aortiques homolatéraux.

Lymphonœuds des voies excrétrices rénales

Le drainage lymphatique varie en fonction du niveau. Ainsi, de haut en bas, le drainage intéresse les LN latéro-aortiques homolatéraux, les LN iliaques primitifs, les LN iliaques internes et externes.

LÉGENDES CARTOGRAPHIE TDM DES LYMPHONŒUDS

1. LN abdomino-aortiques
2. LN cœliaques
3. LN gastriques gauches
4. LN spléniques
5. LN hépatiques
6. LN mésentériques
7. LN coliques
8. LN iliaques externes
9. LN iliaques internes
10. LN iliaques primitifs
11. LN surrénaliens
12. LN rénaux

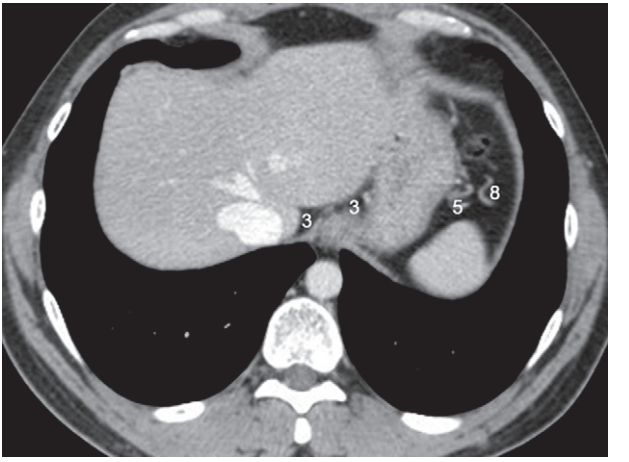

www.lemanip.com

Paratger Le Site www.lemanip.com Tout Est Gratuit

Paratger Le Site www.lemanip.com Tout Est Gratuit

www.lemanip.com

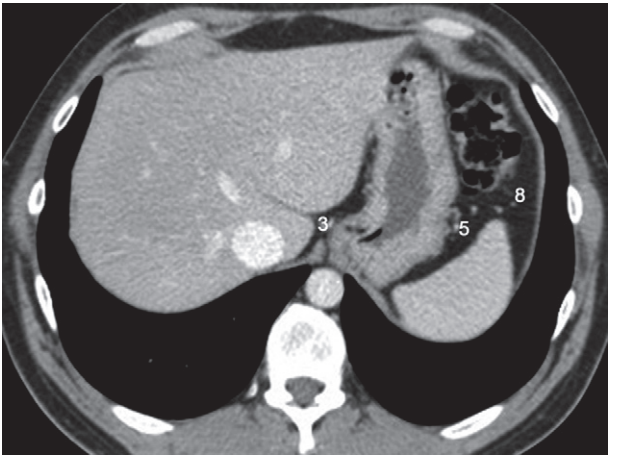

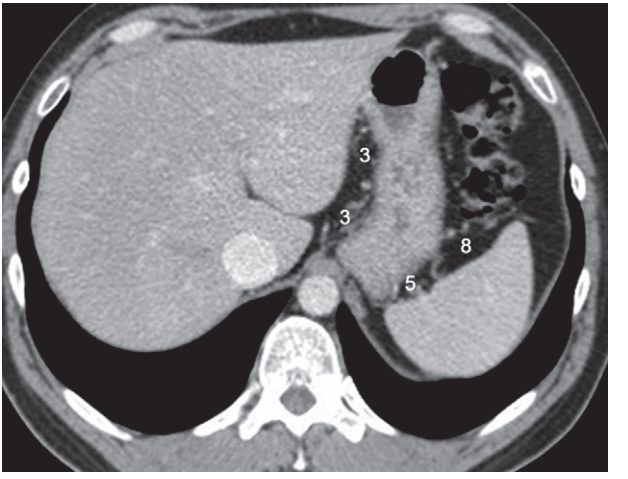

Paratger Le Site www.lemanip.com Tout Est Gratuit

Paratger Le Site www.lemanip.com Tout Est Gratuit

www.lemanip.com

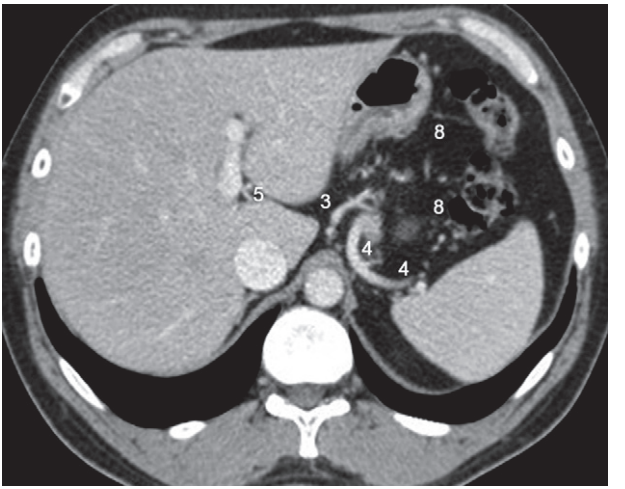

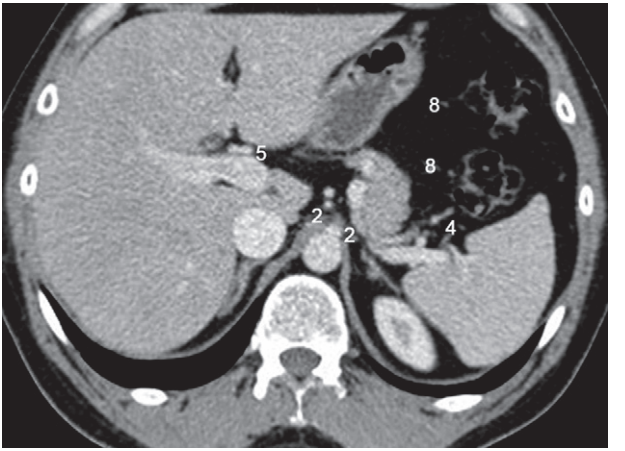

Paratger Le Site www.lemanip.com Tout Est Gratuit

Paratger Le Site www.lemanip.com Tout Est Gratuit

www.lemanip.com

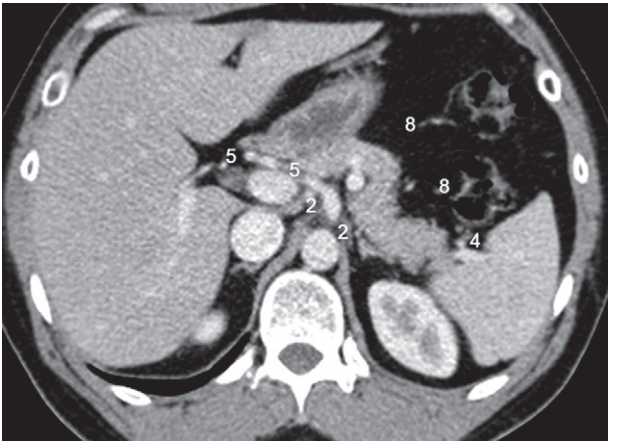

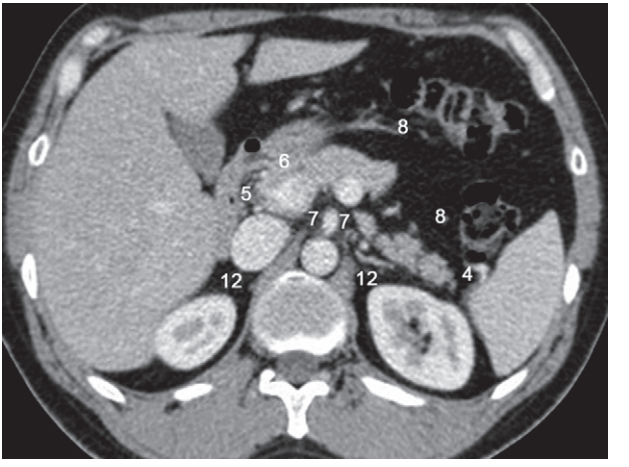

Paratger Le Site www.lemanip.com Tout Est Gratuit

Paratger Le Site www.lemanip.com Tout Est Gratuit

www.lemanip.com

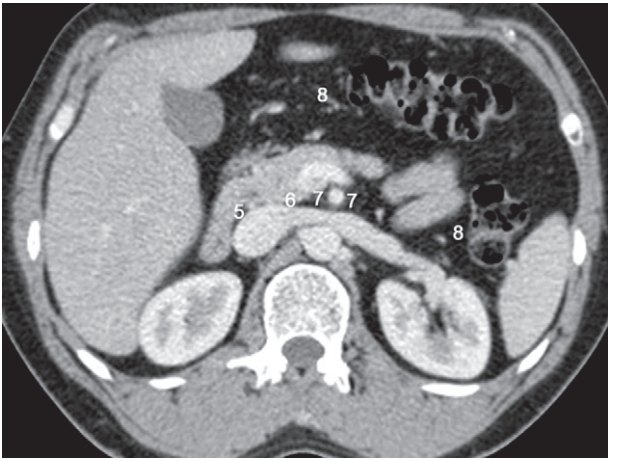

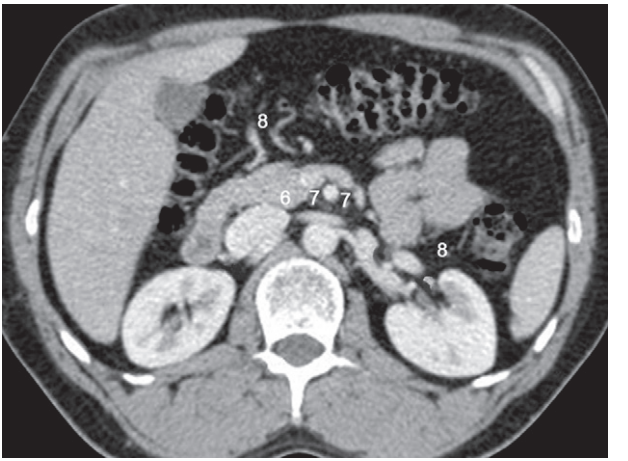

Paratger Le Site www.lemanip.com Tout Est Gratuit

Paratger Le Site www.lemanip.com Tout Est Gratuit

www.lemanip.com

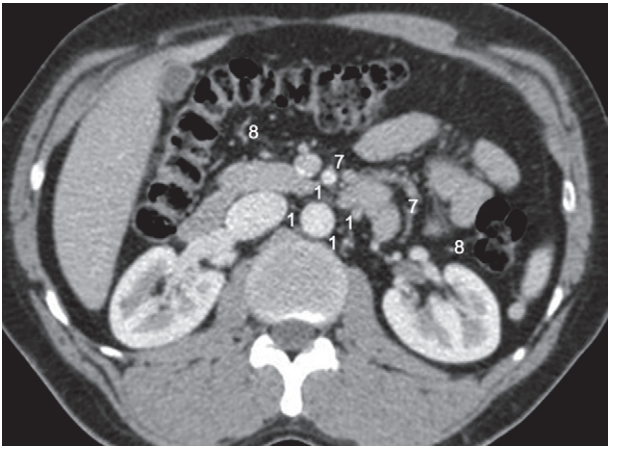

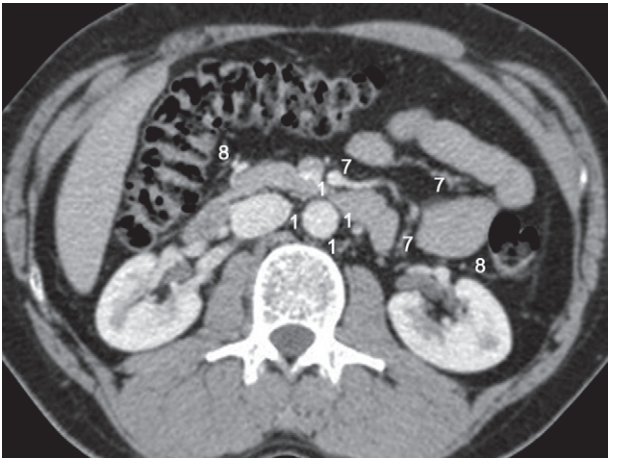

Paratger Le Site www.lemanip.com Tout Est Gratuit

Paratger Le Site www.lemanip.com Tout Est Gratuit

www.lemanip.com

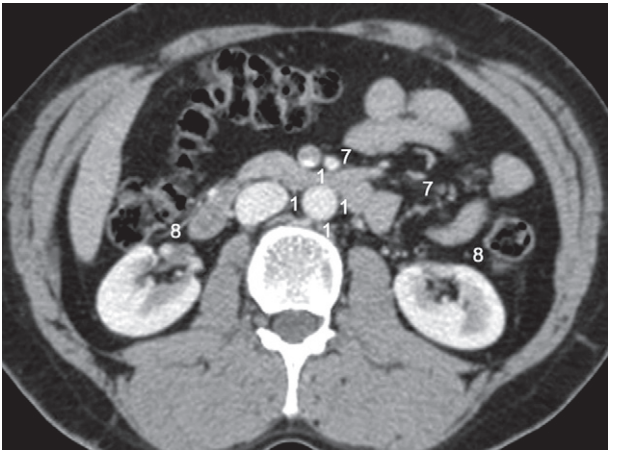

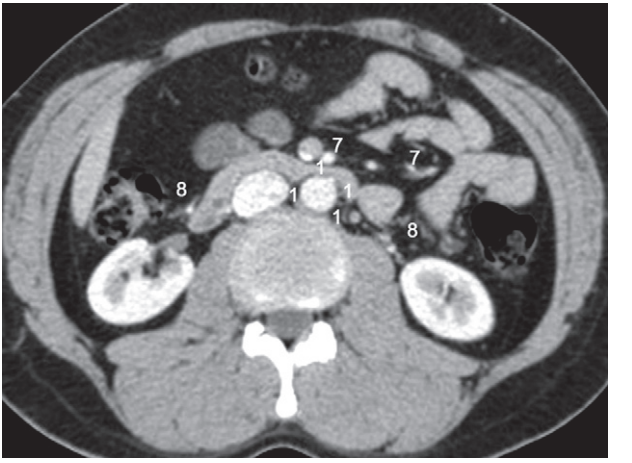

Paratger Le Site www.lemanip.com Tout Est Gratuit

Paratger Le Site www.lemanip.com Tout Est Gratuit

www.lemanip.com

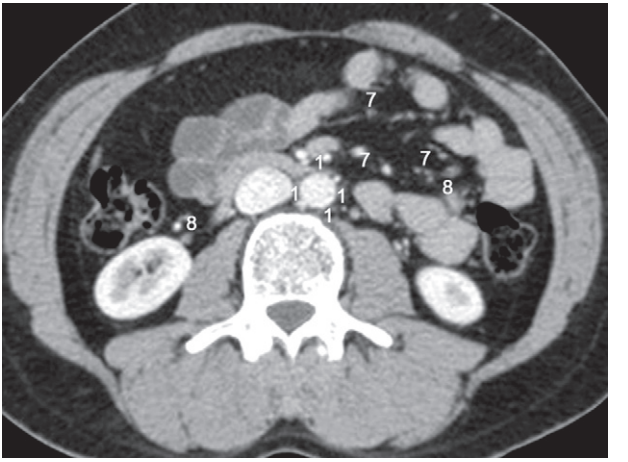

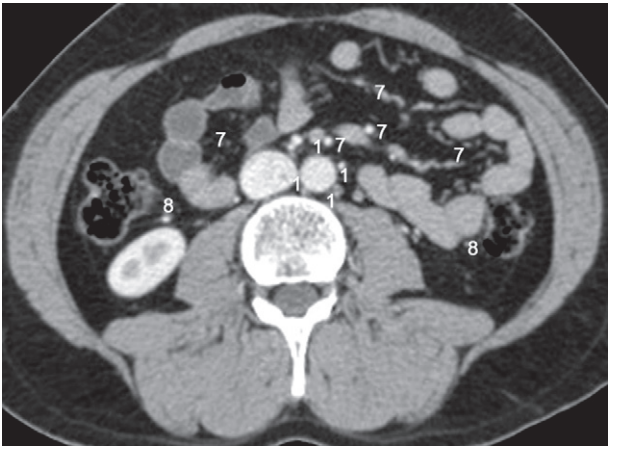

Paratger Le Site www.lemanip.com Tout Est Gratuit

Paratger Le Site www.lemanip.com Tout Est Gratuit

www.lemanip.com

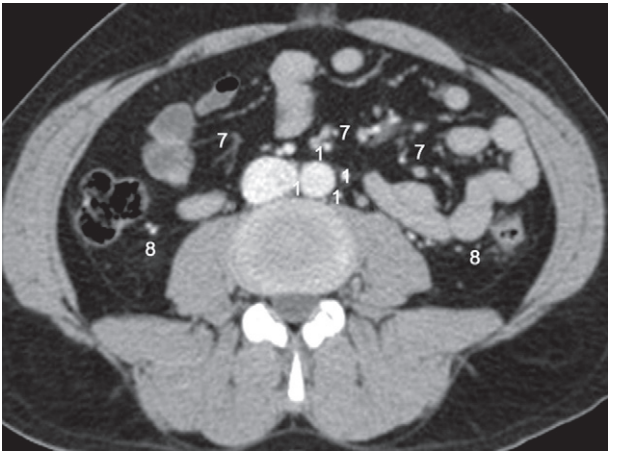

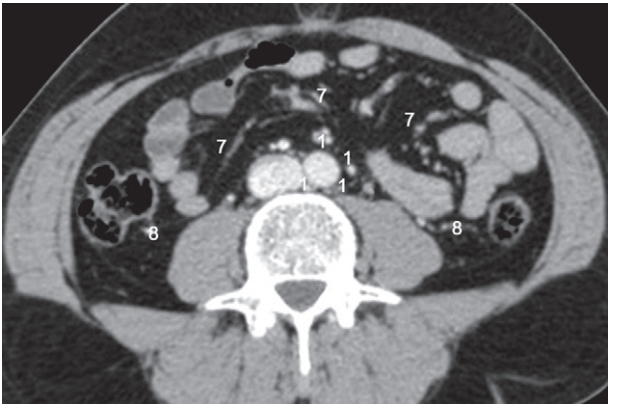

Paratger Le Site www.lemanip.com Tout Est Gratuit

Paratger Le Site www.lemanip.com Tout Est Gratuit

www.lemanip.com

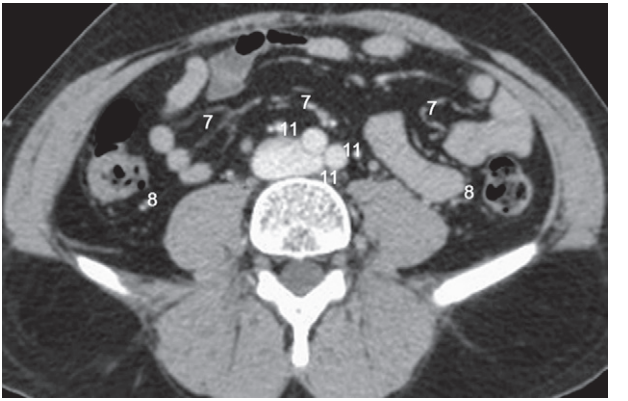

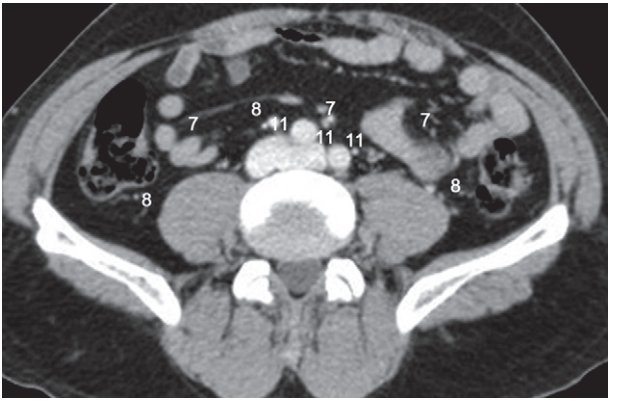

Paratger Le Site www.lemanip.com Tout Est Gratuit

Gratuittement

www.lemanip.com

Radiologie et imagerie medicale

Livres,memoires,rapport de stage,courses,radiologie conventionnelle,Scanner,TDM,IRM,Scintigraphie, Medecine nucleaire,Radiotherapie,Radiologie Interventionnelle,Oncologie,Clichees,Cas interpretes,exposes,medecine

https://www.lemanip.com/

www.lemanip.com

Paratger Le Site www.lemanip.com Tout Est Gratuit

www.lemanip.com

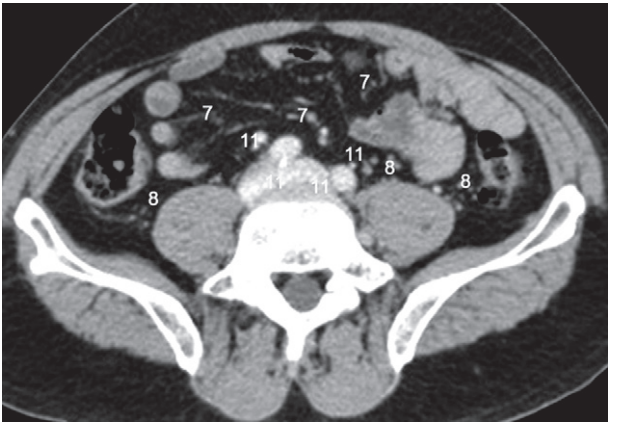

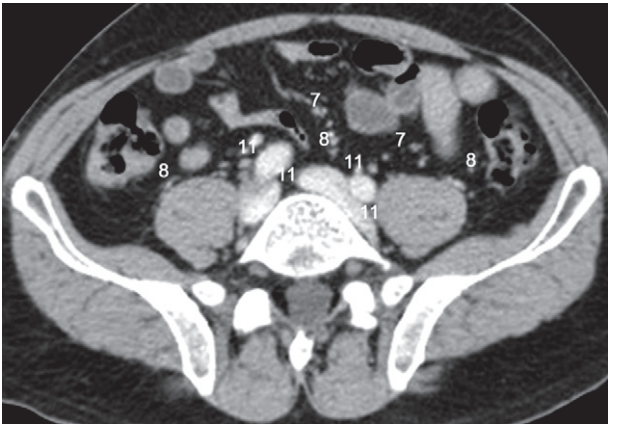

Paratger Le Site www.lemanip.com Tout Est Gratuit

Paratger Le Site www.lemanip.com Tout Est Gratuit

www.lemanip.com

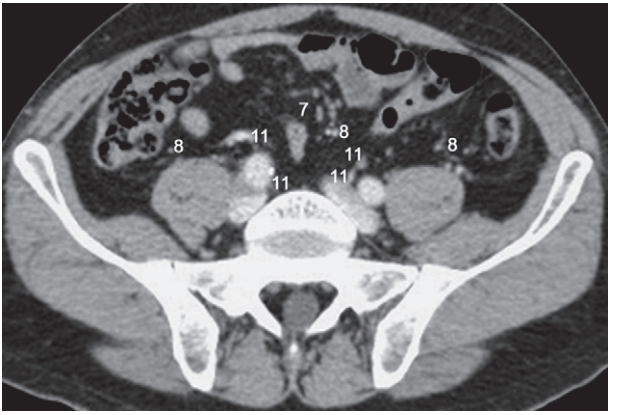

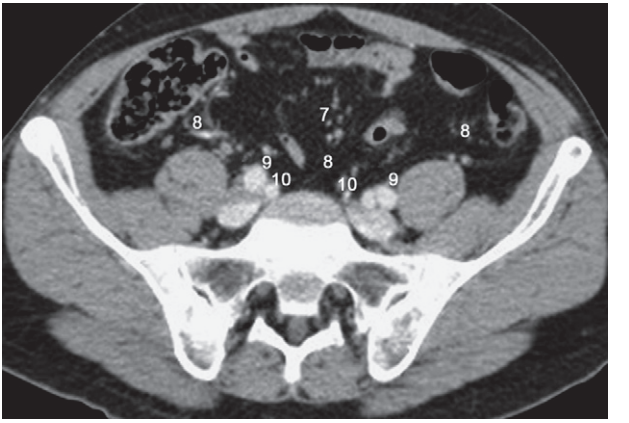

Paratger Le Site www.lemanip.com Tout Est Gratuit

Paratger Le Site www.lemanip.com Tout Est Gratuit

www.lemanip.com

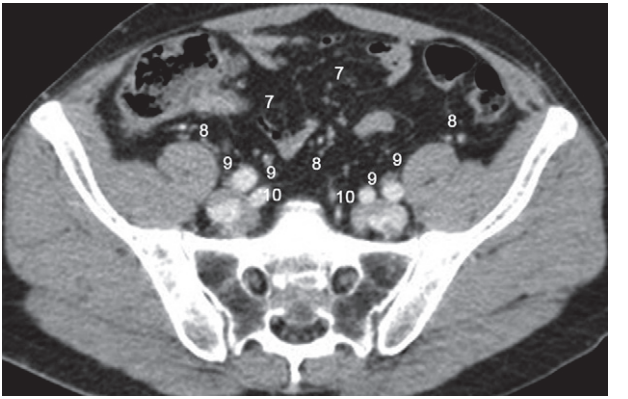

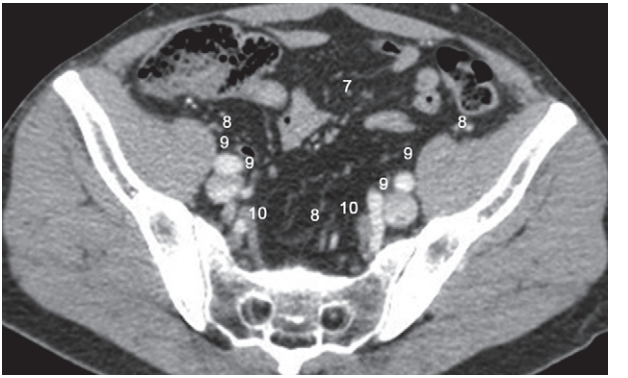

Paratger Le Site www.lemanip.com Tout Est Gratuit

Paratger Le Site www.lemanip.com Tout Est Gratuit

www.lemanip.com

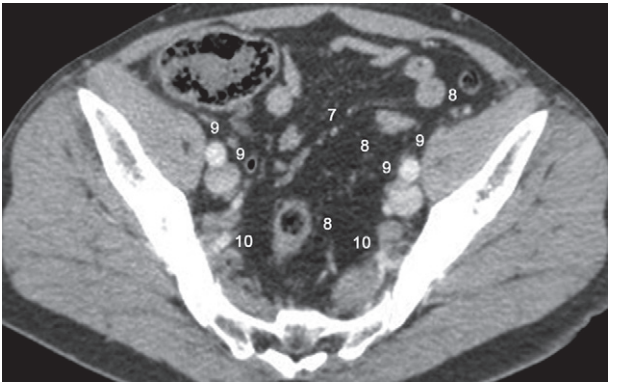

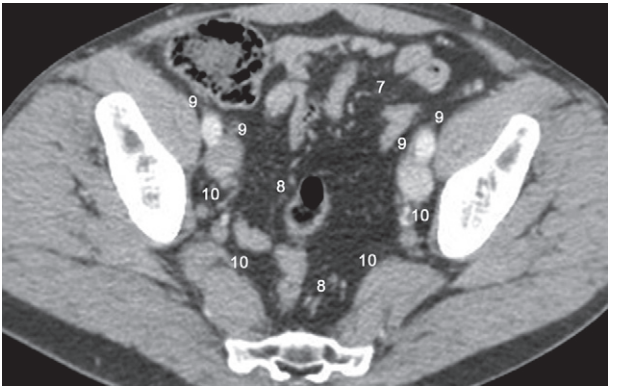

Paratger Le Site www.lemanip.com Tout Est Gratuit

Paratger Le Site www.lemanip.com Tout Est Gratuit

www.lemanip.com

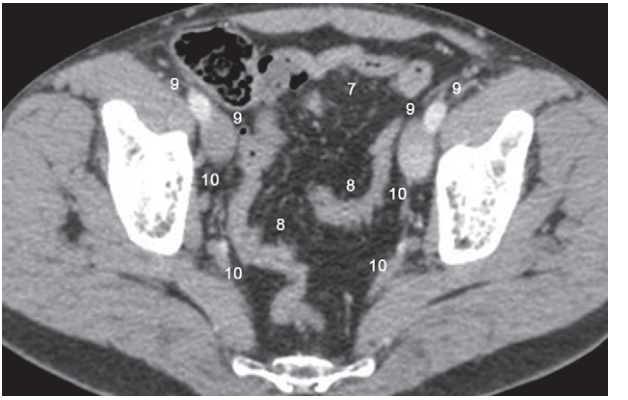

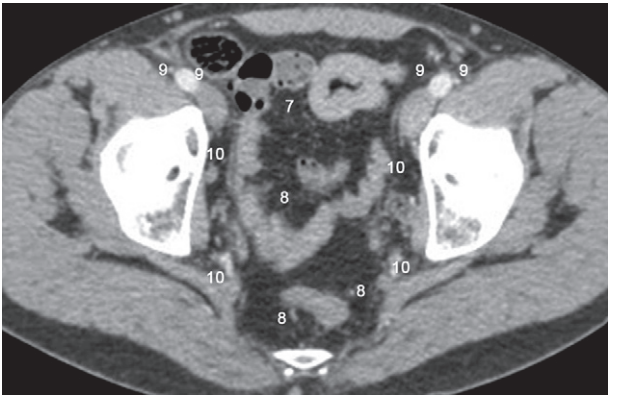

Paratger Le Site www.lemanip.com Tout Est Gratuit

Paratger Le Site www.lemanip.com Tout Est Gratuit

www.lemanip.com

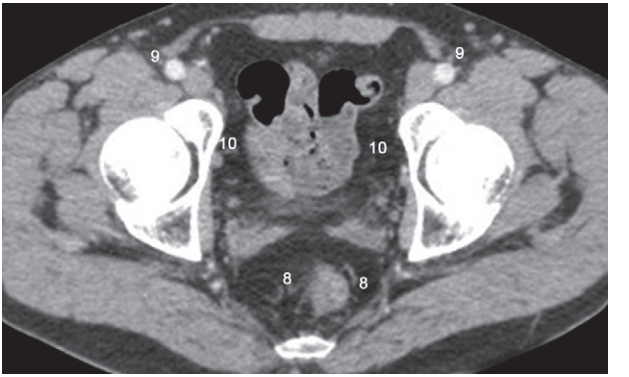

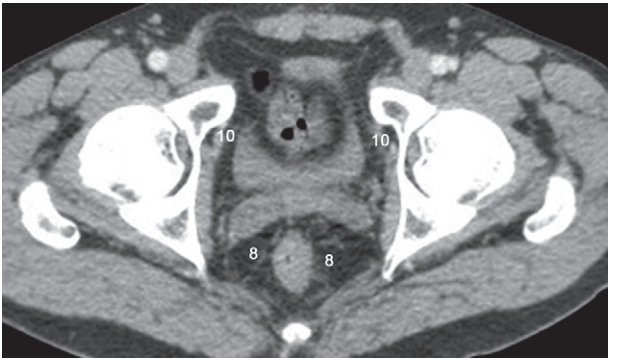

Paratger Le Site www.lemanip.com Tout Est Gratuit

Paratger Le Site www.lemanip.com Tout Est Gratuit

www.lemanip.com

Paratger Le Site www.lemanip.com Tout Est Gratuit

Paratger Le Site www.lemanip.com Tout Est Gratuit

Sémiologie TDM élémentaire des tumeurs abdominales

CHAPITRE 5

www.lemanip.com

La sémiologie TDM abdominale est excessivement riche et repose sur l'analyse des différents organes et constituants de la cavité abdominale. Cette analyse répond à des critères bien définis, tels que l'aspect morphologique des organes, la densité élémentaire des tissus, le mode de rehaussement des parenchymes lors de l'injection de produit de contraste IV et la topographie des différents éléments constitutifs de l'abdomen. La sémiologie élémentaire des tumeurs abdominales répond bien sûr à ces critères d'analyse classiques, mais possède également certains signes qui lui sont propres et qui correspondent à des modifications des caractéristiques sémiologiques de normalité. Ces modifications sont le reflet de modifications lésionnelles qui traduisent l'apparition des tumeurs. Une bonne connaissance des signes diagnostiques et étiologiques élémentaires des tumeurs abdominales, associée à une étude rigoureuse de l'ensemble des coupes TDM, permet le plus souvent d'arriver à un diagnostic tumoral et à un bilan d'extension précis.

CALCIFICATIONS *(CALCIFICATIONS)*

– Description TDM (fig. 5-1) : images souvent amorphes, punctiformes ou volumineuses, spontanément denses (d = 500 UH), situées de façon variable en région centrale ou périphérique de la tumeur.

– Souvent présentes dans :
  - carcinome rénal ;
  - cystadénome séreux pancréatique ;
  - CHC fibrolamellaire ;
  - tumeur stromale gastrique ;
  - tumeur stromale du grêle ;
  - tumeur neuro-endocrine (non fonctionnelle) pancréatique ;

TDM des tumeurs abdominales
© 2013, Elsevier Masson SAS. Tous droits réservés.
Paratger Le Site www.lemanip.com Tout Est Gratuit

Paratger Le Site www.lemanip.com Tout Est Gratuit

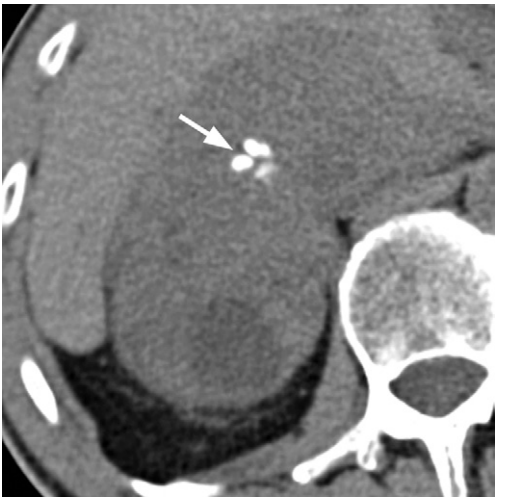

Figure 5-1.
Calcifications (dans carcinome surrénalien). Sans injection.
Plusieurs images amorphes et spontanément hyperdenses (flèches) situées en région centrotumorale.

- carcinome surrénalien ;
- tumeur neuro-endocrine du grêle ;
- tumeurs mucineuses de l'appendice ;
- léiomyome utérin ;
- tératome ovarien.

CAPSULE PÉRIPHÉRIQUE *(PERIPHERAL CAPSULA)*

– Description TDM (fig. 5-2) : liseré périlésionnel correspondant soit à une authentique enveloppe fibreuse soit à un tassement parenchymateux péritumoral trompeur (pseudo-capsule).

– Souvent présente dans :
- adénome hépatocellulaire ;
- CHC ;
- oncocytome rénal ;
- cystadénome séreux pancréatique ;
- tumeur papillaire et solide du pancréas ;
- kyste multiloculaire rénal ;
- carcinome rénal ;
- myélolipome surrénalien ;
- schwannome rétropéritonéal ;
- cystadénome séreux de l'ovaire ;
- tératome ovarien.

www.lemanip.com

Paratger Le Site www.lemanip.com Tout Est Gratuit

Paratger Le Site www.lemanip.com Tout Est Gratuit

Figure 5-2.
Capsule périphérique (dans oncocytome rénal).
Temps tardif. Fin liseré péritumoral (têtes de flèche) conservant le produit de contraste iodé jusque tardivement après l'injection.

www.lemanip.com

CICATRICE CENTRALE *(CENTRAL SCAR)*

– Description TDM (fig. 5-3) : zone tissulaire (non liquidienne) située au centre d'une lésion, dont l'aspect évoque celui d'une cicatrice, et dont le rehaussement prolongé jusque tardivement diffère en général du reste de la tumeur.

– Souvent présente dans :
  - HNF ;
  - CHC fibrolamellaire ;

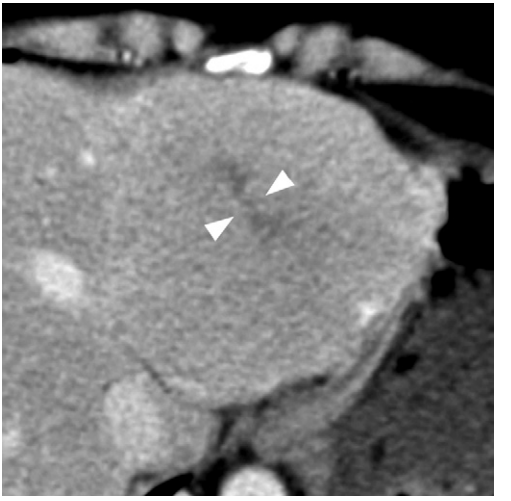

Figure 5-3.
Cicatrice centrale (dans HNF).
Temps porto-parenchymateux. Zone centrale d'une tumeur qui présente un aspect de cicatrice (têtes de flèche) et dont le rehaussement est retardé par rapport à celui du reste de la lésion.

Paratger Le Site www.lemanip.com Tout Est Gratuit

Paratger Le Site www.lemanip.com Tout Est Gratuit

- cystadénome séreux pancréatique ;
- oncocytome rénal.

CONTINGENT GRAISSEUX *(FAT CONTENT)*

– Description TDM (fig. 5-4) : plage intralésionnelle, plus ou moins bien circonscrite, de densité graisseuse pathognomonique (d = – 100 UH).

– Souvent présent dans :

- lipome hépatique ;
- lipome gastrique ;
- lipome du grêle ;
- lipome colique ;
- angiomyolipome hépatique ;
- angiomyolipome rénal ;
- myélolipome surrénalien ;
- liposarcome rétropéritonéal.

www.lemanip.com

Figure 5-4.
Contingent graisseux (dans myélolipome surrénalien).
Temps tardif. Région intratumorale de densité graisseuse pure : d = – 100 UH (étoile).

CONTINGENT KYSTIQUE *(CYSTIC CONTENT)*

– Description TDM (fig. 5-5) : partie d'une lésion délimitée par une paroi et dont le contenu est liquidien (d = 10 UH).

– Souvent présent dans :

- cystadénome séreux du pancréas ;
- cystadénome mucineux du pancréas ;

Paratger Le Site www.lemanip.com Tout Est Gratuit

Paratger Le Site www.lemanip.com Tout Est Gratuit

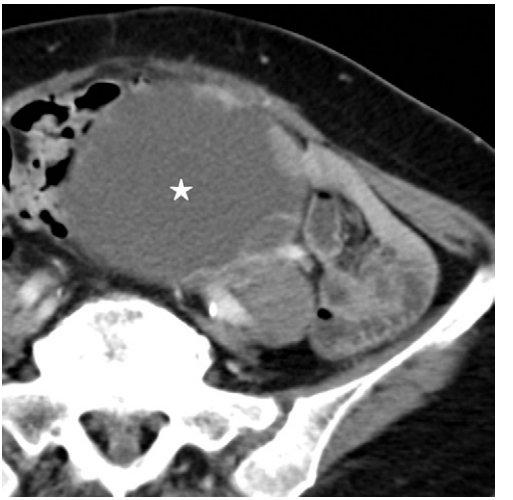

Figure 5-5.
Contingent kystique (dans carcinome ovarien).
Temps porto-parenchymateux. Région intratumorale délimitée par une paroi (étoile) et de contenu liquidien (d = 10 UH).

www.lemanip.com

- cystadénome séreux de l'ovaire ;
- cystadénome mucineux de l'ovaire ;
- cystadénome biliaire ;
- carcinome ovarien.

EXTENSION INTRAVASCULAIRE *(INTRAVASCULAR EXTENSION)*

– Description TDM (fig. 5-6) : comblement tissulaire d'une lumière vasculaire qui peut être distingué d'un thrombus cruorique par son rehaussement (néanmoins variable) après injection IV de produit de contraste iodé.

– Souvent présente dans :
  - CHC ;
  - carcinome rénal ;
  - léiomyosarcome rétropéritonéal ;
  - angiomyolipome rénal (extension graisseuse).

Paratger Le Site www.lemanip.com Tout Est Gratuit

Paratger Le Site www.lemanip.com Tout Est Gratuit

Figure 5-6.
Extension intravasculaire (dans carcinome rénal).
Temps porto-parenchymateux. Comblement de nature tumorale d'une lumière vasculaire (étoile).

HÉMORRAGIE *(BLEEDING)*

– Description TDM (fig. 5-7) : plage spontanément dense (d = 60 UH) en situation intralésionnelle ou périlésionnelle. Une extravasation du produit de contraste iodé peut y être associée en cas de saignement actif.

– Souvent présente dans :
  • adénome hépatocellulaire ;
  • angiosarcome hépatique ;

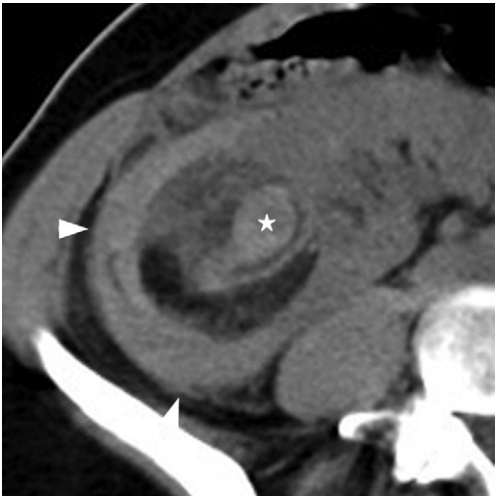

Figure 5-7.
Hémorragie (dans angiomyolipome rénal).
Sans injection. Plage spontanément dense (d = 60 UH) au sein (étoile) et en périphérie (têtes de flèche) de la lésion.

www.lemanip.com

Paratger Le Site www.lemanip.com Tout Est Gratuit

Gratuittement

www.lemanip.com

Radiologie et imagerie medicale

Livres,memoires,rapport de stage,courses,radiologie conventionnelle,Scanner,TDM,IRM,Scintigraphie, Medecine nucleaire,Radiotherapie,Radiologie Interventionnelle,Oncologie,Clichees,Cas interpretes,exposes,medecine

https://www.lemanip.com/

www.lemanip.com

Paratger Le Site www.lemanip.com Tout Est Gratuit

- angiosarcome splénique ;
- CHC hépatocellulaire ;
- angiomyolipome rénal ;
- kyste rénal ;
- phéochromocytome ;
- carcinome surrénalien.

NÉCROSE CENTRALE *(CENTRAL NECROSIS)*

– Description TDM (fig. 5-8) : plage centrolésionnelle de densité liquidienne (d = 10 UH), le plus fréquemment séquellaire de remaniements au sein des tumeurs les plus volumineuses.

– Souvent présente dans :
- hémangiome caverneux géant hépatique ;
- CHC ;
- phéochromocytome ;
- tumeur neuro-endocrine (non fonctionnelle) pancréatique ;
- carcinome surrénalien ;
- métastases surrénaliennes ;
- tumeur stromale gastrique ;
- tumeur stromale du grêle ;
- léiomyosarcome rétropéritonéal (dans sa forme extravasculaire).

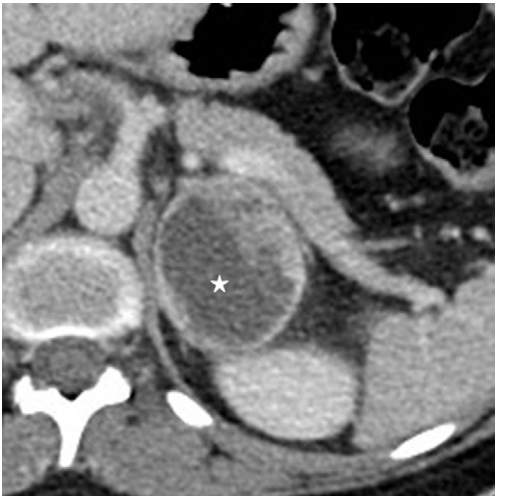

Figure 5-8.
Nécrose centrale (dans phéochromocytome).
Temps porto-parenchymateux. Plage centrotumorale de densité liquidienne (d = 10 UH) séquellaire de remaniements hémorragiques (étoile).

www.lemanip.com

Paratger Le Site www.lemanip.com Tout Est Gratuit

Paratger Le Site www.lemanip.com Tout Est Gratuit

REHAUSSEMENT CENTRIFUGE *(CENTRIFUGAL ENHANCEMENT)*

– Description TDM (fig. 5-9) : remplissage lésionnel du centre vers la périphérie après injection IV de produit de contraste iodé.

– Souvent présent dans :
  - HNF ;
  - oncocytome rénal.

www.lemanip.com

Figure 5-9.
Rehaussement centrifuge (dans HNF). Temps artériel. Remplissage lésionnel depuis une artère centrotumorale (flèche) vers la périphérie de la lésion.

REHAUSSEMENT CENTRIPÈTE *(CENTRIPETAL ENHANCEMENT)*

– Description TDM (fig. 5-10) : remplissage lésionnel de la périphérie vers le centre après injection IV de produit de contraste iodé.

– Souvent présent dans :
  - hémangiome hépatique ;
  - angiosarcome hépatique ;
  - cholangiocarcinome intra-hépatique.

Paratger Le Site www.lemanip.com Tout Est Gratuit

Paratger Le Site www.lemanip.com Tout Est Gratuit

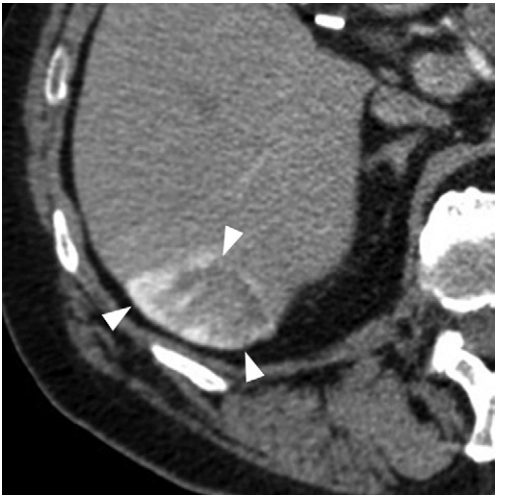

Figure 5-10.
Rehaussement centripète (dans hémangiome hépatique).
Temps artériel. Remplissage lésionnel débutant en périphérie de la lésion (têtes de flèche) puis progressant vers le centre.

www.lemanip.com

REHAUSSEMENT HOMOGÈNE *(HOMOGENOUS ENHANCEMENT)*

– Description TDM (fig. 5-11) : remplissage strictement égal au sein de toute la lésion après injection IV de produit de contraste iodé.

– Souvent présent dans : HNF.

Figure 5-11.
Rehaussement homogène (dans HNF).
Temps artériel. Remplissage égal (têtes de flèche) de l'ensemble de la lésion.

Paratger Le Site www.lemanip.com Tout Est Gratuit

Paratger Le Site www.lemanip.com Tout Est Gratuit

REHAUSSEMENT PRÉCOCE *(EARLY ENHANCEMENT)*

– Description TDM (fig. 5-12) : cinétique de remplissage lésionnel, important dès le temps artériel suivant l'injection IV de produit de contraste iodé.

– Souvent présent dans :

- HNF ;
- CHC ;
- carcinome rénal ;
- oncocytome rénal ;
- phéochromocytome ;
- tumeur neuro-endocrine du pancréas ;
- tumeur neuro-endocrine du grêle.

www.lemanip.com

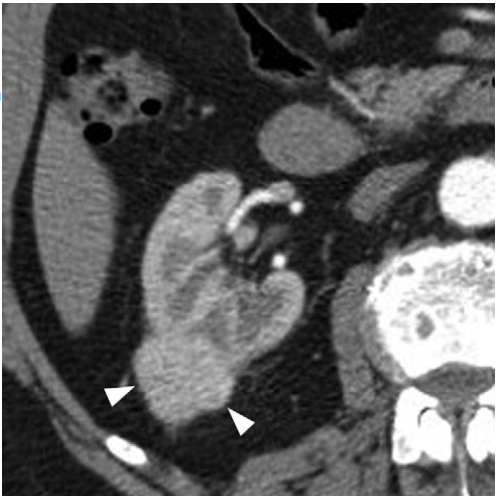

Figure 5-12.
Rehaussement précoce (dans oncocytome rénal).
Temps artériel. Remplissage tumoral important (têtes de flèche) dès le temps artériel.

REHAUSSEMENT PROLONGÉ *(DELAYED ENHANCEMENT)*

– Description TDM (fig. 5-13) : cinétique de remplissage d'une lésion, progressive et prolongée jusque tardivement après injection IV de produit de contraste iodé, hautement caractéristique des tumeurs possédant un contingent hémangiomateux ou fibreux.

– Souvent présent dans :

- hémangiome hépatique ;
- angiosarcome hépatique ;

Paratger Le Site www.lemanip.com Tout Est Gratuit

Paratger Le Site www.lemanip.com Tout Est Gratuit

Figure 5-13.
Rehaussement prolongé (dans hémangiome hépatique).
Temps tardif. Remplissage tumoral progressif et prolongé (têtes de flèche) jusque tardivement.

www.lemanip.com

- cholangiocarcinome intra-hépatique ;
- cholangiocarcinome hilaire ;
- CHC fibrolamellaire ;
- léiomyome utérin.

RÉTRACTION CAPSULAIRE *(CAPSULAR RETRACTION)*

– Description TDM (fig. 5-14) : réduction, souvent focale, de l'épaisseur d'un organe possédant une capsule, sous l'effet d'une tumeur fibreuse.

– Souvent présente dans :
  - cholangiocarcinome intra-hépatique ;
  - hémangio-endothéliome épithélioïde ;
  - CHC fibrolamellaire.

Paratger Le Site www.lemanip.com Tout Est Gratuit

Paratger Le Site www.lemanip.com Tout Est Gratuit

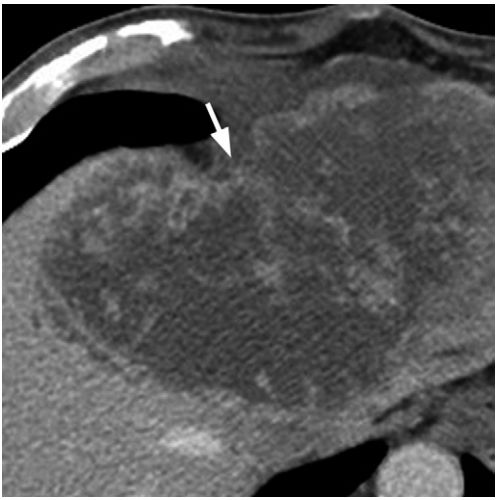

Figure 5-14.
Rétraction capsulaire (dans cholangiocarcinome intra-hépatique).
Temps porto-parenchymateux.
Rétraction focale de la capsule du foie (flèche) au contact de la lésion.

www.lemanip.com

RUPTURE TUMORALE *(TUMOR RUPTURE)*

– Description TDM (fig. 5-15) : déchirure et perte des contours d'une lésion suite à d'importants remaniements intratumoraux.

– Souvent présente dans :
- CHC ;
- adénome hépatique ;
- angiomyolipome rénal ;
- cystadénome mucineux de l'appendice ;
- cystadénome mucineux de l'ovaire.

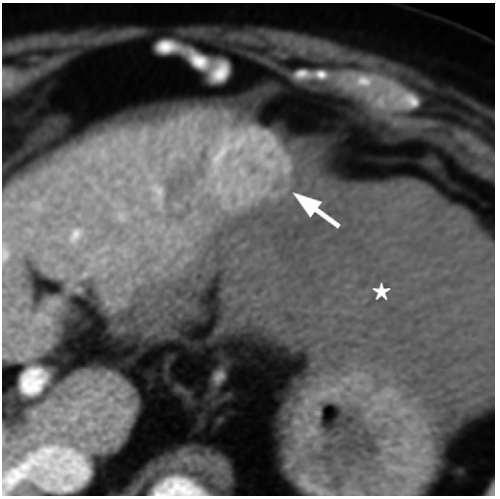

Figure 5-15.
Rupture tumorale (dans CHC).
Temps artériel.
Discrète perte des contours externes de la lésion (flèche) du fait de sa rupture en péritoine libre et présence associée d'un hémopéritoine (étoile).

Paratger Le Site www.lemanip.com Tout Est Gratuit

Paratger Le Site www.lemanip.com Tout Est Gratuit

Foie

6

CHAPITRE

Le foie est la plus volumineuse des glandes digestives de l'organisme et se situe en position sous-diaphragmatique droite. La vascularisation du foie est double, avec sur son versant afférent l'artère hépatique et le tronc porte et sur son versant efférent les veines hépatiques. Sur le plan anatomique, le foie est classiquement scindé en un lobe droit et un lobe gauche qui sont séparés par la scissure principale. Une découpe segmentaire reposant sur la systématisation vasculaire du foie a été proposée par Cournand qui distingue huit segments. Sur le plan fonctionnel, le foie possède un double rôle, avec une fonction exocrine correspondant à la production de bile et une fonction métabolique de désintoxication des produits d'élimination des viscères intra-abdominaux. La pathologie tumorale qui affecte le foie peut se développer à partir de tous les types tissulaires existants. Les lésions bénignes sont fréquentes, le plus souvent de découverte fortuite et affectent principalement la femme jeune. Les tumeurs malignes, quant à elles, sont le plus souvent secondaires à des troubles métaboliques ou à des inflammations ou intoxications chroniques du foie.

www.lemanip.com

TUMEURS BÉNIGNES (ET À BAS GRADE DE MALIGNITÉ)

Adénome hépatocellulaire *(hepatocellular adenoma)*

L'adénome hépatocellulaire est une tumeur primitive bénigne du foie hormono-induite. Moyennement fréquente, sa prévalence est 2 fois moindre que celle de l'HNF. Rarissime chez l'homme, elle est présente presque exclusivement chez la femme qui utilise une contraception orale. Une corrélation entre la durée d'utilisation de cette contraception orale et le risque de développement d'un adénome a été démontrée. La découverte survient le plus fréquemment entre 20 et 40 ans. La taille moyenne au diagnostic est de 8 cm mais peut aller jusqu'à 20 cm.

Une localisation sous-capsulaire hépatique droite est classique (75 % des cas). Des formes pédiculées ont été décrites (< 10 %). Une forme particulière associant de multiples adénomes (n > 10) est dénommée adénomatose hépatique.

TDM des tumeurs abdominales
© 2013, Elsevier Masson SAS. Tous droits réservés.
Paratger Le Site www.lemanip.com Tout Est Gratuit

Paratger Le Site www.lemanip.com Tout Est Gratuit

ANATOMOPATHOLOGIE

Sur le plan macroscopique, l'adénome hépatocellulaire est un nodule bien limité, de 1 à 20 cm, richement vascularisé, de même couleur que le parenchyme hépatique adjacent ou de couleur différente selon la présence de nécrose, de stéatose, d'hémorragie.
Sur le plan microscopique, il s'agit d'une prolifération d'hépatocytes réguliers disposés en travées entourant le sinusoïde, sans atypie ni mitose. Cette tumeur possède des cellules de Kupffer ainsi que de nombreuses artères isolées mais ne présente aucune branche veineuse portale ni de voies biliaires. Il existe quatre sous-types histologiques : l'adénome lié à une inactivation du gène HNF1α, souvent stéatosique, l'adénome lié à une activation de la β-caténine, l'adénome inflammatoire et l'adénome inclassé.

CONTEXTE CLINIQUE

L'adénome hépatocellulaire est asymptomatique lorsqu'il est de petite taille (20 % des cas), mais quand il est de grande taille, il peut induire une HMG et une sensation de pesanteur au niveau de l'HCD. En règle générale, seuls les adénomes spontanément hémorragiques (40 %) sont découverts dans le cadre d'un tableau d'abdomen aigu. Des signes de déglobulisation peuvent être associés à une hémorragie importante, notamment en cas d'hémopéritoine. Le volvulus d'un adénome pédiculé est quant à lui rarissime.
Sur le plan biologique, seuls les adénomes rompus peuvent induire des anomalies notables de la NFP.

TDM

La sémiologie TDM de l'adénome hépatocellulaire (fig. 6-1) associe :

– une lésion tissulaire bien définie, spontanément hypodense au reste du foie ;

– un aspect de pseudo-capsule ;

– de fréquentes plages de nécrose (30 %) ou d'hémorragie (d = 60 UH) centro-lésionnelles (30 %) ;

– de rares calcifications ;

– une densité graisseuse possible (en cas de sous-type stéatosique) ;

– un rehaussement important et relativement précoce des zones non nécrotiques après injection IV de produit de contraste iodé ;

– un lavage lésionnel modéré à un temps plus tardif.

AUTRES EXAMENS D'IMAGERIE

L'échographie met en évidence une lésion bien définie, d'allure encapsulée et d'échogénicité variable selon l'importance des remaniements intralésionnels.

www.lemanip.com

Paratger Le Site www.lemanip.com Tout Est Gratuit

Paratger Le Site www.lemanip.com Tout Est Gratuit

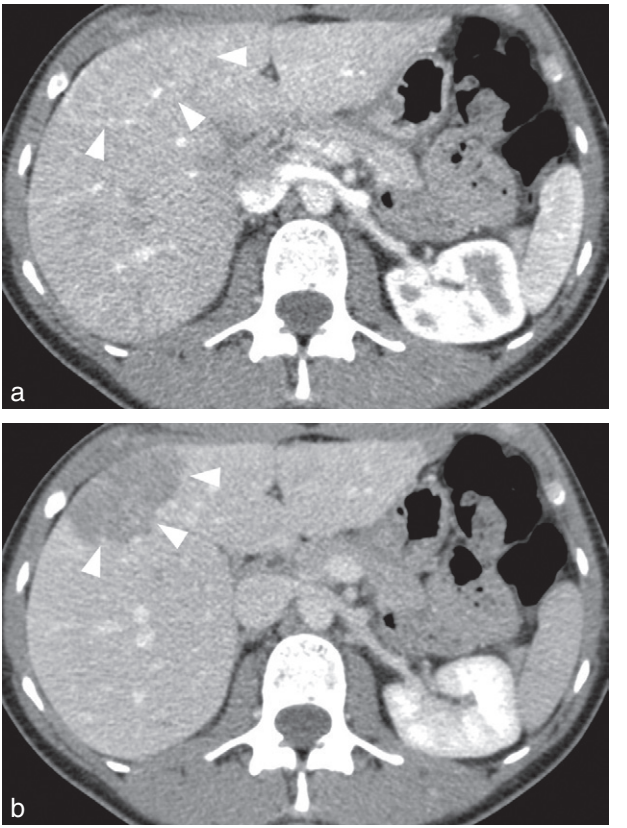

Figure 6-1.
Adénome hépatocellulaire.
a : temps artériel. Lésion hétérogène et hyperartérialisée (têtes de flèche). b : temps porto-parenchymateux. Vidange lésionnelle importante et précoce avec des contours bien visibles et un aspect discrètement encapsulé (têtes de flèche).

www.lemanip.com

L'IRM retrouve une lésion en discret hypersignal T1 et discret hypersignal T2, en raison du contenu graisseux intracellulaire présent dans près de 75 % des cas, associée à un rehaussement important et souvent homogène des zones non nécrotiques et non hémorragiques après injection IV de gadolinium. Il n'existe aucun rehaussement à la phase très tardive (1 h 30) après injection d'un produit de contraste hépatospécifique.

DIAGNOSTIC TDM DIFFÉRENTIEL

L'HNF possède une prise de contraste plus intense et une cicatrice centrale souvent évocatrice lorsqu'elle est présente.
L'hémangiome hépatique possède une cinétique évocatrice avec présence de « mottes » périphériques, puis un remplissage lésionnel lent et centripète jusque tardivement.
Le CHC est le plus souvent présent et découvert sur un foie de cirrhose et possède une vidange au temps portal évocatrice.

Paratger Le Site www.lemanip.com Tout Est Gratuit

Paratger Le Site www.lemanip.com Tout Est Gratuit

Le cholangiocarcinome intra-hépatique est une tumeur qui possède également une prise de contraste progressive jusqu'à un temps tardif compte tenu de son caractère fibreux. Aucun aspect en « mottes » périphériques n'est par contre visible. De plus, une rétraction capsulaire hépatique peut être très évocatrice lorsqu'elle est présente.
Les métastases hépatiques hypervasculaires sont habituellement multiples et entrent dans un contexte tumoral souvent déjà connu.

ÉVOLUTION NATURELLE ET PRONOSTIC

L'évolution naturelle de l'adénome hépatocellulaire est variable avec un risque accru d'hémorragie pour les tumeurs supérieures à 5 cm (20 % des cas). Ces mêmes lésions volumineuses comportent également un risque de dégénérescence maligne (< 10 % des cas).

PRINCIPES DE PRISE EN CHARGE

L'arrêt des contraceptifs oraux est la règle absolue. L'exérèse chirurgicale des adénomes reste à ce jour le gold standard, surtout en cas de lésions supérieures à 5 cm du fait du risque hémorragique et du risque de dégénérescence non nul.

ITEMS CLÉS

Foie – femme de 30 ans – contraception orale – tumeur nodulaire bien définie – pseudo-capsule – risque hémorragique – risque dégénérescence – exérèse nécessaire.

Angiomyolipome hépatique *(hepatic angiomyolipoma)*

L'angiomyolipome hépatique est une tumeur bénigne mésenchymateuse rare du foie. Une localisation hépatique droite est classique. L'âge moyen au moment de la découverte est de 50 ans. Une nette prédominance féminine est notée pour cette tumeur avec un sex-ratio M : F de 1 : 3. La taille au diagnostic est extrêmement variable, allant de 1 cm à plusieurs dizaines de centimètres. La possibilité de complications hémorragiques est réelle pour les lésions les plus volumineuses. L'association à une sclérose tubéreuse de Bourneville est communément admise.

ANATOMOPATHOLOGIE

Sur le plan macroscopique, la lésion est nodulaire, bien limitée, de taille très variable.
Sur le plan microscopique, il s'agit d'une tumeur hépatique mésenchymateuse bénigne. La lésion associe une composante lipomateuse faite d'adipocytes matures, une composante vasculaire avec des vaisseaux dystrophiques à parois épaissies et

www.lemanip.com

Paratger Le Site www.lemanip.com Tout Est Gratuit

Gratuittement

www.lemanip.com

Radiologie et imagerie medicale

Livres,memoires,rapport de stage,courses,radiologie conventionnelle,Scanner,TDM,IRM,Scintigraphie, Medecine nucleaire,Radiotherapie,Radiologie Interventionnelle,Oncologie,Clichees,Cas interpretes,exposes,medecine

https://www.lemanip.com/

www.lemanip.com

Paratger Le Site www.lemanip.com Tout Est Gratuit

une composante musculaire lisse plus ou moins bien différenciée, à cellules fusiformes ou épithélioïdes, marquées par l'HMB45 en immuno-histochimie. Les contingents sont en proportion variable, intimement mêlés, et le diagnostic n'est pas toujours facile, d'autant plus lorsqu'il s'agit d'un matériel biopsique.

CONTEXTE CLINIQUE

La symptomatologie de l'angiomyolipome hépatique varie en fonction de la taille lésionnelle. Bien que majoritairement asymptomatiques, des douleurs ou une pesanteur de l'HCD peuvent révéler les lésions les plus volumineuses. De rares cas de choc hémorragique traduisent la rupture lésionnelle.

Le bilan biologique hépatique est normal dans la très grande majorité des cas.

TDM

La sémiologie TDM de l'angiomyolipome hépatique (fig. 6-2) associe :

– une lésion unique de taille variable et d'allure nodulaire ;
– un aspect souvent hétérogène avec des zones de densités variables ;
– un contingent graisseux de densité négative (d = – 100 UH) hautement caractéristique ;
– une prise de contraste variable avec de possibles formations pseudo-anévrysmales intralésionnelles mises en évidence au temps artériel de l'injection IV de produit de contraste iodé ;
– l'absence de vidange lésionnelle au temps porto-parenchymateux.

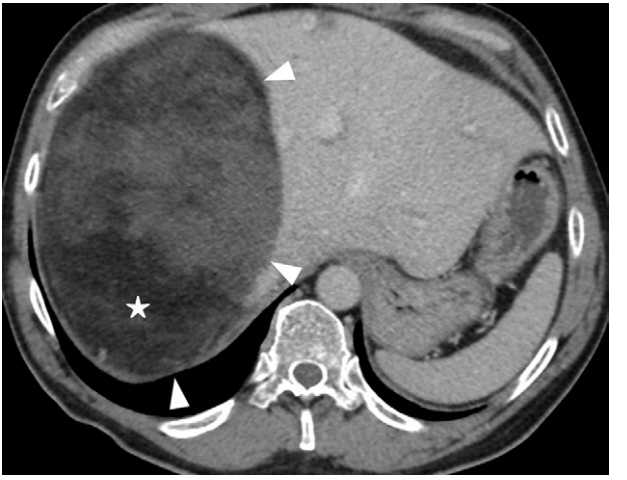

Figure 6-2. Angiomyolipome hépatique. Lésion volumineuse hépatique droite, de contours bien définis (têtes de flèche) et de contingent mixte avec présence de plages de densité graisseuse pure (d = – 100 UH) (étoile) pathognomonique.

www.lemanip.com

Paratger Le Site www.lemanip.com Tout Est Gratuit

Paratger Le Site www.lemanip.com Tout Est Gratuit

AUTRES EXAMENS D'IMAGERIE

L'échographie peut montrer une lésion intra-hépatique unique, de taille variable, bien limitée, d'allure majoritairement hyperéchogène, et pour laquelle un renforcement postérieur des échos est parfois observé en cas de contingent vasculaire dominant.
L'IRM met en évidence une lésion d'allure hétérogène avec un hypersignal T1 caractéristique du contingent graisseux de la tumeur. Les zones non graisseuses sont en hyposignal T1. Les séquences avec saturation de graisse (FatSat) permettent d'affirmer le caractère graisseux intralésionnel. Le signal en T2, de même que le rehaussement après injection IV de gadolinium, est variable selon l'importance des différents contingents constitutifs de la tumeur.

DIAGNOSTIC TDM DIFFÉRENTIEL

Devant une image tumorale unique du foie, toutes les autres lésions primitives et hétérogènes doivent être évoquées, à commencer par le CHC et le cholangiocarcinome intra-hépatique dans lesquels un contingent graisseux macroscopique n'est pas présent et dont le diagnostic différentiel reste donc le plus souvent aisé.

ÉVOLUTION NATURELLE ET PRONOSTIC

L'évolution naturelle de l'angiomyolipome hépatique se fait vers la stabilité lésionnelle dans le temps. Une hémorragie peut néanmoins compliquer les tumeurs les plus volumineuses. Le caractère strictement bénin de l'angiomyolipome hépatique en fait une lésion de bon pronostic.

PRINCIPES DE PRISE EN CHARGE

La prise en charge dépend de la taille lésionnelle. En cas de lésion symptomatique, le recours à la chirurgie avec exérèse tumorale est le plus souvent nécessaire.

ITEMS CLÉS

Foie – femme de 50 ans – tumeur nodulaire mixte à contingent graisseux macroscopique caractéristique – localisation hépatique droite dominante – association possible à la sclérose tubéreuse de Bourneville.

Cystadénome biliaire *(bile duct cystadenoma)*

Le cystadénome biliaire est une tumeur rare, très majoritairement intra-hépatique, à point de départ des voies biliaires canaliculaires (85 % des cas). Dans de rares cas, il peut atteindre l'arbre biliaire extra-hépatique (15 % des cas) y compris la vésicule biliaire. Le cystadénome biliaire représente 5 % de la totalité des tumeurs kystiques intra-hépatiques d'origine biliaire. Une localisation hépatique droite est majoritaire. Rarement diagnostiqué avant l'âge de 30 ans, le pic d'incidence se situe autour de 50 ans. Le sex-ratio M : F est de 1 : 4. Il semble par ailleurs exister

www.lemanip.com

Paratger Le Site www.lemanip.com Tout Est Gratuit

Paratger Le Site www.lemanip.com Tout Est Gratuit

une prépondérance marquée pour la population blanche de type caucasien. La taille lésionnelle au diagnostic est comprise entre 2 et 20 cm et est presque toujours supérieure à 5 cm.
La transformation maligne en cystadénocarcinome biliaire est importante, d'où l'étiquette de tumeur prémaligne qui lui est attachée.

ANATOMOPATHOLOGIE

Sur le plan macroscopique, la lésion est généralement unique, de grande taille (> 5 cm), kystique, multiloculaire et cloisonnée, à contenu liquidien clair et mucoïde. La présence de végétations endokystiques ou de nodules solides pariétaux traduit la dégénérescence maligne.
Sur le plan microscopique, les cavités sont bordées par un épithélium cubique ou cylindrique mucosécrétant, bien mis en évidence par la coloration du bleu alcian.

CONTEXTE CLINIQUE

La symptomatologie habituelle du cystadénome biliaire associe des douleurs abdominales, un ictère et, dans près de 90 % des cas, une masse palpable au niveau de l'HCD.
La biologie est en général non remarquable.

TDM

La sémiologie TDM du cystadénome biliaire (fig. 6-3) associe :
– une lésion volumineuse d'allure multiloculée ;
– un contenu de densité liquidienne (d = 10 UH) ;

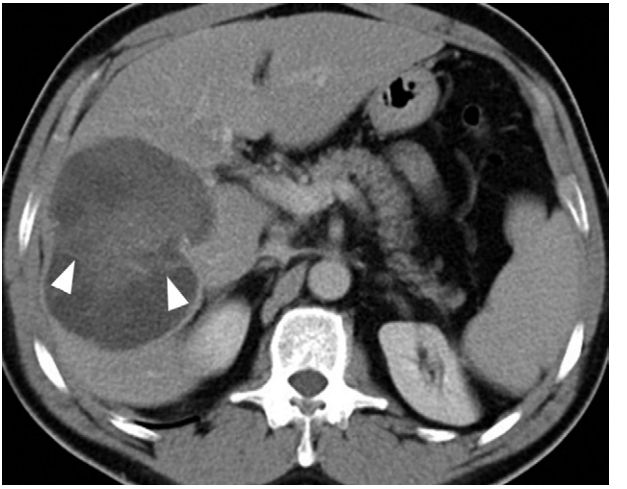

Figure 6-3.
Cystadénome biliaire.
Lésion d'allure bilobée, de contours bien définis, de contenu liquidien avec présence de septa internes (têtes de flèche).

www.lemanip.com

Paratger Le Site www.lemanip.com Tout Est Gratuit

Paratger Le Site www.lemanip.com Tout Est Gratuit

– une localisation droite fréquente ;

– la présence de fins septa se rehaussant après injection IV de produit de contraste iodé.

Le bilan TDM du cystadénome biliaire cherche à mettre en évidence des nodules muraux ou des septa épais ainsi que l'apparition de macrocalcifications traduisant la dégénérescence maligne en cystadénocarcinome biliaire. Le bilan d'extension comporte la recherche d'ADN hilaires hépatiques et de métastases principalement parenchymateuses pulmonaires.

AUTRES EXAMENS D'IMAGERIE

L'échographie met en évidence une lésion volumineuse souvent multiloculée, de contours bien définis et de contenu anéchogène. La présence de nodules internes et l'apparition de macrocalcifications sont évocatrices de la transformation maligne de la tumeur.
L'IRM montre une lésion multiloculée, de contenu liquidien, en hypersignal T2 pur et qui possède soit un hypersignal T1 en cas de contenu liquidien mucoïde, soit un hyposignal T1 en cas de contenu liquidien séreux. Lors de l'injection IV de gadolinium, un rehaussement de la capsule et des septa est notable. Les nodules traduisant la malignité sont également bien visibles lorsqu'ils sont présents.

DIAGNOSTIC TDM DIFFÉRENTIEL

Le kyste hépatique (ou kyste biliaire) compliqué d'hémorragie ou d'infection peut présenter un aspect voisin, mais il n'existe pas de rehaussement des septa et jamais de nodule tissulaire.
L'abcès hépatique à pyogènes est souvent entouré d'un halo hypodense et la capsule périphérique est souvent épaisse et prend fortement le produit de contraste. Par ailleurs, le tableau septique est souvent dominant et un foyer infectieux profond est parfois retrouvé.
Les métastases hépatiques kystiques sont souvent multiples et principalement d'origine ovarienne. Le caractère multiple diffère de l'aspect multiloculé et permet généralement de redresser le diagnostic en faveur du caractère secondaire de ces lésions.
Le kyste hydatique peut générer une vaste lésion kystique avec des septa, mais la présence d'une membrane proligère et le contexte diffèrent largement.

ÉVOLUTION NATURELLE

Le cystadénome biliaire peut se compliquer de rupture dans le péritoine ou le rétropéritoine.
Le pronostic est principalement lié au risque de dégénérescence maligne en cystadénocarcinome biliaire. Il est à noter par ailleurs un taux assez important de récidives après chirurgie.

www.lemanip.com

Paratger Le Site www.lemanip.com Tout Est Gratuit

Paratger Le Site www.lemanip.com Tout Est Gratuit

PRINCIPES DE PRISE EN CHARGE

La résection chirurgicale est la règle lorsqu'elle est possible.

ITEMS CLÉS

Foie – femme de 50 ans – lobe droit – lésion volumineuse kystique multiloculée – macrocalcifications, septa épais et nodules évocateurs de transformation maligne.

Hémangiome hépatique *(hepatic hemangioma)*

L'hémangiome hépatique est la tumeur bénigne la plus fréquence du foie (80 %). L'incidence de l'hémangiome hépatique est de 5 à 7 % de la population. Il n'existe pas de tranche d'âge particulièrement concernée. Le sex-ratio M : F est de 1 : 5. L'hémangiome hépatique est plus fréquent en cas de multiparité. De plus, il peut croître en taille voire se rompre au cours d'une grossesse ou au décours d'un traitement œstrogénique. La taille moyenne d'un hémangiome hépatique au diagnostic est inférieure à 4 cm (90 % des cas) mais peut varier de quelques millimètres à plus de 30 cm. Il prend alors le nom d'hémangiome caverneux géant. Fréquemment isolé, l'hémangiome hépatique est parfois associé à une HNF (20 % des cas).

ANATOMOPATHOLOGIE

Sur le plan macroscopique, les hémangiomes se présentent sous la forme de lésions lobulées de couleur rouge sombre. Ils sont multiples dans 20 % des cas. Ils mesurent de quelques millimètres à 30 cm. À la coupe, ils sont faits de petites cavités remplies de sang. Certains peuvent également présenter des foyers de nécrose, de fibrose ou des calcifications. On peut observer des formes à consistance molle et des formes à consistance dure selon leur composante majeure.

Sur le plan microscopique, l'hémangiome est généralement bien limité, composé de cavités vasculaires dilatées gorgées d'hématies, bordées par un revêtement endothéliforme, et séparées par des septa fibreux d'épaisseur variable. L'hémangiome est presque toujours un hémangiome de type caverneux (larges espaces vasculaires), les autres formes étant beaucoup plus rarement rencontrées (hémangiome sclérosant ou hémangiome de type capillaire).

CONTEXTE CLINIQUE

De découverte le plus souvent fortuite lorsqu'ils sont de petite taille (70 % des cas), les hémangiomes peuvent entraîner une HMG induisant une sensation de pesanteur ou des douleurs de l'HCD lorsqu'ils sont très volumineux. La rupture avec hémopéritoine massif est exceptionnelle.

Sur le plan biologique, en dehors de la thrombopénie du rarissime syndrome de Kasabach-Merritt secondaire à un hémangiome caverneux géant, il n'existe en règle générale aucune anomalie notable.

www.lemanip.com

Paratger Le Site www.lemanip.com Tout Est Gratuit

Paratger Le Site www.lemanip.com Tout Est Gratuit

TDM

La sémiologie TDM de l'hémangiome hépatique (fig. 6-4) associe :

– une lésion souvent ovalaire, bien limitée, spontanément hypodense au reste du foie ;

– une prise de contraste pathognomonique avec apparition de « mottes » périphériques au temps artériel de l'injection IV de produit de contraste iodé ;

– un remplissage centripète et progressif jusqu'au temps tardif ;

– une densité de rehaussement intralésionnelle similaire à celle mesurable dans l'aorte abdominale adjacente ;

www.lemanip.com

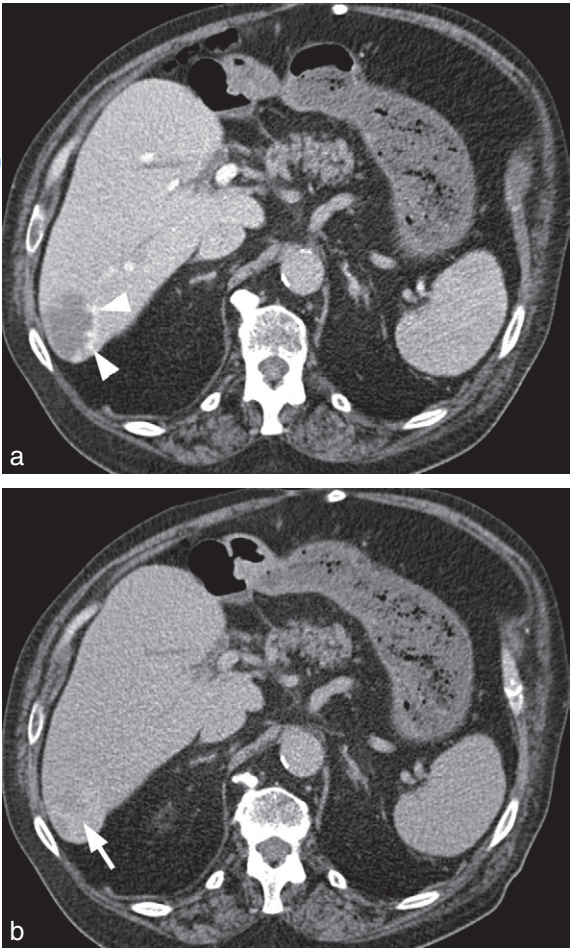

Figure 6-4.
Hémangiome hépatique.
a : temps artériel. Lésion sous-capsulaire du foie droit présentant un rehaussement précoce important et périphérique (têtes de flèche) en « mottes ». b : temps tardif. Remplissage lésionnel prolongé avec conservation jusque tardivement (flèche) du produit de contraste iodé.

Paratger Le Site www.lemanip.com Tout Est Gratuit

Paratger Le Site www.lemanip.com Tout Est Gratuit

– une absence de remplissage centrolésionnel (en cas d'hémangiome caverneux géant) ;
– ou à l'inverse un remplissage rapide et complet de la lésion dès le temps précoce (en cas d'hémangiome de taille inférieure à 1 cm à flux rapide).

AUTRES EXAMENS D'IMAGERIE

L'échographie met en évidence une lésion ovalaire bien limitée, hyperéchogène de façon homogène, avec un discret renforcement postérieur (75 % des cas). Il n'existe pas d'hypersignal en Doppler.
L'IRM est l'examen de référence qui met en évidence une lésion ovalaire en hypo-signal T1, en franc hypersignal T2 (pseudo-liquidien) avec une cinétique de prise de gadolinium superposable à celle décrite pour la TDM.

DIAGNOSTIC TDM DIFFÉRENTIEL

L'HNF est une tumeur bénigne de découverte généralement fortuite mais dont la prise de contraste est distincte, puisqu'elle est homogène et complète dès le temps artériel précoce, et qui possède souvent une cicatrice centrale évocatrice.
L'adénome hépatocellulaire prend le contraste de manière variable mais sans persistance au temps tardif de l'injection IV de produit de contraste iodé.
Le CHC est le plus souvent découvert sur un foie de cirrhose et possède un remplissage dès le temps artériel avec une vidange caractéristique au temps portal.
Les métastases hépatiques hypervasculaires peuvent également prêter à confusion mais elles sont habituellement multiples et entrent dans un contexte tumoral souvent déjà connu.

ÉVOLUTION NATURELLE ET PRONOSTIC

L'évolution naturelle de l'hémangiome hépatique se fait vers la stabilité lésionnelle lorsqu'il est inférieur à 4 cm. Au contraire, les hémangiomes caverneux supérieurs à 4 cm peuvent grossir, générer un syndrome de Kasabach-Merritt, ou encore devenir la cause d'hémorragies gravissimes (4 %), notamment en cas de traumatisme hépatique. Aucune dégénérescence maligne n'est décrite.

PRINCIPES DE PRISE EN CHARGE

Du fait de sa nature strictement bénigne, l'hémangiome hépatique ne requiert aucune prise en charge spécifique. En cas de tumeurs volumineuses symptomatiques, un geste d'embolisation artérielle ou une résection chirurgicale peuvent être envisagés.

ITEMS CLÉS

Foie – tumeur fréquente – découverte fortuite – femme jeune – « mottes » artérielles périphériques – remplissage lent et centripète – densité identique à celle de l'aorte abdominale à tous les temps de l'examen.

www.lemanip.com

Paratger Le Site www.lemanip.com Tout Est Gratuit

Paratger Le Site www.lemanip.com Tout Est Gratuit

Hyperplasie nodulaire focale *(focal nodular hyperplasia)*

L'hyperplasie nodulaire focale (HNF) est une tumeur bénigne hyperartérialisée du foie correspondant à une hyperplasie lésionnelle secondaire à une malformation artérioveineuse congénitale. L'HNF est la deuxième tumeur bénigne hépatique la plus fréquente. Présente chez 5 % de la population adulte, elle représente près de 5 % de toutes les tumeurs du foie. Si la contraception orale n'est pas considérée comme causale d'une HNF, elle est clairement admise comme favorisant sa croissance. Une localisation au lobe hépatique droit est la plus fréquente. Une forme pédiculée existe mais demeure rare (< 10 % des cas). L'âge moyen au moment du diagnostic est de 30 ans. Le sex-ratio M : F est de 1 : 4, très largement en faveur du sexe féminin. La taille au diagnostic est inférieure à 5 cm dans près de 90 % des cas. L'association à un hémangiome hépatique (20 % des cas) est fréquente.

ANATOMOPATHOLOGIE

Sur le plan macroscopique, l'HNF est une tumeur nodulaire lobulée mais non encapsulée qui possède une cicatrice fibreuse centrale évocatrice.
Sur le plan microscopique, l'HNF est caractérisée par des travées hépatocytaires organisées en nodules et séparées par des septa fibreux fusionnant au centre de la lésion pour engainer les vaisseaux artériels centrolésionnels. Au sein des tractus fibreux, sont observés de nombreux vaisseaux artériels centrolésionnels anormaux, à parois épaissies, associés à une hyperplasie ductulaire. Il n'est pas retrouvé d'artère isolée intralobulaire.

CONTEXTE CLINIQUE

L'HNF est découverte le plus souvent fortuitement (75 % des cas), même si les plus volumineuses d'entre elles peuvent générer une HMG, voire une vague douleur et/ou une pesanteur (10 % des cas) au niveau de l'HCD.
La biologie est non remarquable.

TDM

La sémiologie TDM de l'HNF (fig. 6-5) associe :

– une lésion nodulaire de contours pommelés, bien limitée, mais non encapsulée ;

– un aspect généralement faiblement hypodense au parenchyme alentour ;

– une taille inférieure à 5 cm ;

– une cicatrice centrale très évocatrice (70 % des cas) ;

– un rehaussement précoce intense et homogène au temps artériel de l'injection IV de produit de contraste iodé ;

– une homogénéisation au reste du parenchyme hépatique au temps d'équilibre porto-parenchymateux ;

– un rehaussement évocateur de la cicatrice centrale au temps tardif.

www.lemanip.com

Paratger Le Site www.lemanip.com Tout Est Gratuit

Paratger Le Site www.lemanip.com Tout Est Gratuit

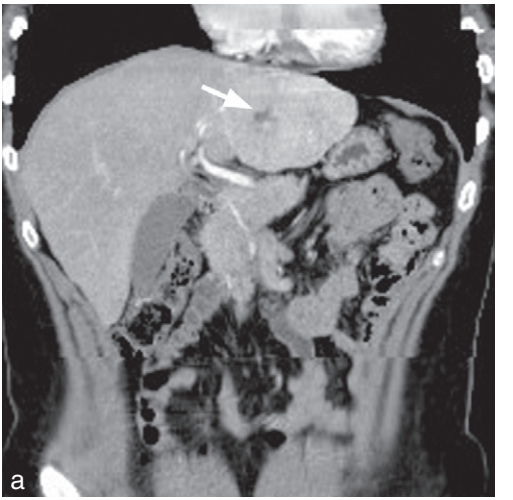

Figure 6-5.
Hyperplasie nodulaire focale.
a : coupe coronale au temps artériel. Lésion présentant un rehaussement précoce et homogène avec une zone de cicatrice centrale (flèche) hautement caractéristique.
b : coupe axiale au temps porto-parenchymateux. Densité lésionnelle voisine de celle du parenchyme adjacent et aspect très circonscrit (têtes de flèche) de la lésion.

www.lemanip.com

AUTRES EXAMENS D'IMAGERIE

L'échographie met en évidence une lésion nodulaire souvent difficilement visible compte tenu de son caractère iso-échogène ou faiblement hyperéchogène (33 % des cas) au parenchyme hépatique. La cicatrice centrale, lorsqu'elle est visible (20 % des cas), est un élément évocateur, surtout s'il existe en son sein un vaisseau possédant un spectre artériel de basse résistance.

L'IRM est l'examen gold standard de la caractérisation de l'HNF notamment du fait de la possibilité d'injection de gadolinium hépatospécifique à excrétion biliaire. En isosignal T1 (95 % des cas) et en discret hypersignal T2 (95 % des cas), l'HNF est caractérisée par la mise en évidence de sa cicatrice centrale hyperintense en pondération T2 (visible dans 75 % des cas). Le rehaussement par le gadolinium

Paratger Le Site www.lemanip.com Tout Est Gratuit

Paratger Le Site www.lemanip.com Tout Est Gratuit

possède la cinétique décrite au scanner avec une cicatrice centrale se rehaussant à la phase tardive de l'injection. Sur les séquences réalisées très tardivement (1 h 30) après l'injection d'un gadolinium hépatospécifique à excrétion biliaire, la lésion apparaît en fort hypersignal T1 par la stagnation intratumorale du produit du fait de canaux biliaires intralésionnels borgnes.

DIAGNOSTIC TDM DIFFÉRENTIEL

Le CHC fibrolamellaire est généralement de grande taille et possède une vaste zone cicatricielle centrale avec des calcifications typiques et s'accompagne d'une AEG souvent marquée.
L'adénome hépatocellulaire possède un rehaussement artériel moins important, une capsule évocatrice, des remaniements hémorragiques fréquents et surtout ne présente pas de cicatrice centrale.
L'hémangiome hépatique présente une cinétique de rehaussement très distincte, même si certains petits hémangiomes à flux rapide peuvent générer un doute diagnostique.
Le CHC est une tumeur le plus souvent découverte sur un foie de cirrhose avec dans les formes les plus nodulaires une couronne de prise de contraste tardive associée à une vidange au temps portal caractéristique de la lésion.
Les métastases hépatiques hypervasculaires sont généralement multiples et entrent dans un contexte tumoral souvent connu.

ÉVOLUTION NATURELLE ET PRONOSTIC

L'évolution naturelle de l'HNF se traduit par une classique stabilité lésionnelle même si une augmentation de taille peut se voir en cas de traitement contraceptif oral ou au décours d'une grossesse. L'hémorragie est exceptionnelle et le volvulus de la forme pédiculée rarissime.

PRINCIPES DE PRISE EN CHARGE

En cas de diagnostic positif formel, l'abstention thérapeutique est la règle. Les plus grosses HNF, lorsqu'elles sont symptomatiques, peuvent nécessiter une embolisation artérielle lésionnelle ou un geste de résection chirurgicale.

ITEMS CLÉS

Foie – découverte fortuite – femme jeune – tumeur hyperartérialisée homogène – contours pommelés – cicatrice centrale.

Kyste hépatique *(hepatic cyst)*

Le kyste hépatique (ou kyste biliaire) est la seconde tumeur bénigne du foie la plus fréquente après l'hémangiome hépatique. Le kyste biliaire est une lésion congénitale qui correspond à un développement anormal des canaux biliaires intra-hépatiques.

www.lemanip.com

Paratger Le Site www.lemanip.com Tout Est Gratuit

Paratger Le Site www.lemanip.com Tout Est Gratuit

La taille de ces kystes varie de quelques millimètres à plus de 20 cm, avec une taille moyenne au diagnostic de 1 à 2 cm. Dans la plupart des cas, il existe de multiples kystes biliaires répartis sur la quasi-totalité du foie (60 % des cas). Le kyste biliaire solitaire existe mais reste une entité rare. La prévalence de ces kystes est de 5 % et augmente progressivement avec l'âge. L'âge de découverte du kyste biliaire est habituellement situé entre 50 et 80 ans. Le sex-ratio révèle une nette prédominance féminine. Une association à la sclérose tubéreuse de Bourneville et à la polykystose rénale autosomique dominante (30 % ont des kystes hépatiques) est classique.

ANATOMOPATHOLOGIE

Sur le plan macroscopique, les kystes hépatiques sont de taille variable, porteur d'une capsule fibreuse et possèdent un contenu liquidien pur.
Sur le plan microscopique, les kystes hépatiques sont des cavités bordées par un revêtement épithélial cubique ou cylindrique bas. Le revêtement n'est pas de type mucineux, biliaire ou cilié. La paroi est fine, sans stroma ovarien ni inflammation.

CONTEXTE CLINIQUE

Les kystes hépatiques sont presque toujours asymptomatiques et de découverte fortuite. Dans de rares cas, notamment lorsqu'ils sont très nombreux, très volumineux ou encore hémorragiques, ils peuvent être responsables d'une HMG (40 %), des douleurs de l'HCD (30 %), voire d'un ictère (< 10 %).
La biologie est en général non remarquable.

TDM

La sémiologie TDM des kystes hépatiques (fig. 6-6) associe :

– une ou plusieurs lésions arrondies, de taille variable quoique le plus fréquemment centimétrique ;

– une densité liquidienne pure (d = 10 UH) ;

Figure 6-6.
Kyste hépatique.
Lésion centimétrique à paroi fine, d'allure bilobée et de contenu liquidien pur (d = 10 UH) (flèche) en situation centro-hépatique.

www.lemanip.com

Paratger Le Site www.lemanip.com Tout Est Gratuit

Paratger Le Site www.lemanip.com Tout Est Gratuit

– une répartition souvent diffuse à l'ensemble du foie ;
– une absence complète de rehaussement après injection IV de produit de contraste iodé.

AUTRES EXAMENS D'IMAGERIE

L'échographie est le meilleur examen pour le diagnostic positif des kystes hépatiques, qui met en évidence une ou plusieurs lésions intra-hépatiques rondes, anéchogènes avec une paroi fine et un large renforcement postérieur caractéristique.
En IRM, les kystes possèdent un hyposignal T1, un hypersignal T2 liquidien extrêmement caractéristique associé à une absence de rehaussement après l'injection IV de gadolinium.

DIAGNOSTIC TDM DIFFÉRENTIEL

Les kystes hépatiques de taille infracentimètrique peuvent poser un problème de diagnostic différentiel avec de toutes petites métastases hépatiques (< 1 cm) hypodenses ou nécrotiques.
En cas de kyste hépatique volumineux et/ou hémorragique, toutes les autres tumeurs kystiques, mais aussi les maladies parasitaires kystiques, devront être éliminées par un geste de ponction et/ou de biopsie à visée cytologique, histologique ou parasitologique.

ÉVOLUTION NATURELLE ET PRONOSTIC

La stabilité lésionnelle des kystes hépatiques au cours du temps est la règle. Pour autant, certains kystes peuvent grossir de façon parfois importante et sans raison apparente. Le pronostic est bon, les kystes hépatiques demeurant des lésions strictement bénignes.

PRINCIPES DE PRISE EN CHARGE

L'abstinence thérapeutique est la règle en dehors des kystes hépatiques symptomatiques très volumineux qui peuvent bénéficier d'une chirurgie ou d'une sclérothérapie après vérification de l'absence de communication avec les voies biliaires intra-hépatiques.

ITEMS CLÉS

Foie – femme > 50 ans – découverte fortuite – taille très variable – souvent multiples – contenu liquidien pur – aucun rehaussement après injection IV de produit de contraste iodé.

Lipome hépatique *(hepatic lipoma)*

Le lipome hépatique est une tumeur exceptionnelle du foie qui survient de façon sporadique. Elle est habituellement localisée en périphérie du foie. La taille au dia-

www.lemanip.com

Paratger Le Site www.lemanip.com Tout Est Gratuit

Paratger Le Site www.lemanip.com Tout Est Gratuit

gnostic du lipome hépatique varie de quelques millimètres à plus de 10 cm. Une association à la sclérose tubéreuse de Bourneville est communément admise.

ANATOMOPATHOLOGIE

Sur le plan macroscopique, la lésion est nodulaire, bien limitée, de petite taille.
Sur le plan microscopique, l'aspect est celui d'un lipome conventionnel, identique à ceux décrits dans d'autres localisations. Il s'agit d'une lésion d'architecture lobulée, refoulant le parenchyme hépatique normal, bien vascularisée, constituée d'adipocytes matures, sans atypie cytonucléaire ni mitose. Il n'existe pas de prolifération de nature vasculaire ou musculaire associée.

CONTEXTE CLINIQUE

Le lipome hépatique est le plus souvent asymptomatique compte tenu d'une taille le plus souvent assez réduite de la tumeur.
La biologie est non remarquable.

TDM

La sémiologie TDM du lipome hépatique (fig. 6-7) associe :

– une image nodulaire, homogène et très bien définie ;
– une densité graisseuse négative (d = – 100 UH) pathognomonique ;
– une situation sous-capsulaire fréquente ;
– une complète absence de rehaussement lors de l'injection IV de produit de contraste iodé.

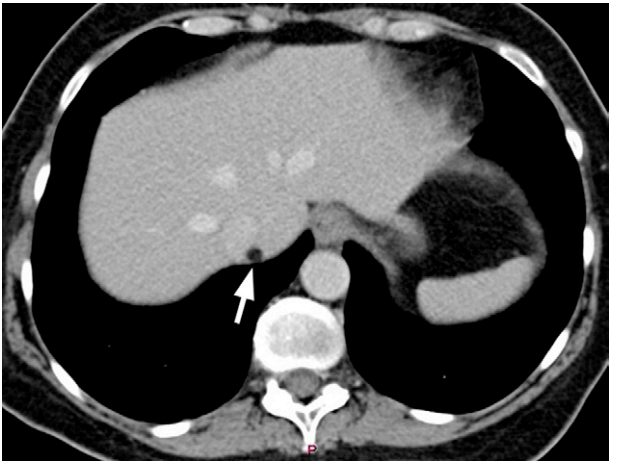

Figure 6-7.
Lipome hépatique.
Lésion ronde centimétrique de densité graisseuse pure (d = – 100 UH) en situation sous-capsulaire postérieure (flèche).

www.lemanip.com

Paratger Le Site www.lemanip.com Tout Est Gratuit

Paratger Le Site www.lemanip.com Tout Est Gratuit

AUTRES EXAMENS D'IMAGERIE

L'échographie met en évidence une lésion hyperéchogène, homogène, très bien définie, en situation sous-capsulaire du foie.
L'IRM retrouve une lésion nodulaire bien définie, en hypersignal T1 marqué compte tenu du contingent graisseux. Les séquences de suppression de graisse (FatSat) permettent d'affirmer la nature purement graisseuse de la lésion. Il n'existe pas de rehaussement lésionnel lors de l'injection IV de gadolinium.

DIAGNOSTIC TDM DIFFÉRENTIEL

La stéatose nodulaire focale est habituellement située au niveau du segment IV du foie le long du ligament falciforme du foie ou encore au contact de la vésicule.
L'angiomyolipome hépatique est une tumeur à contingent mixte, en partie graisseux, mais d'allure globalement hétérogène, avec des zones de rehaussement correspondant à du muscle lisse et à des vaisseaux à parois épaisses.
La métastase hépatique d'un liposarcome est rarissime et la tumeur primitive est en général présente et largement évocatrice au moment du diagnostic.

ÉVOLUTION NATURELLE ET PRONOSTIC

L'évolution naturelle du lipome hépatique se traduit par une parfaite stabilité lésionnelle. Le pronostic est bon compte tenu du caractère purement bénin de la lésion.

PRINCIPES DE PRISE EN CHARGE

Dans la très grande majorité des cas, le lipome hépatique ne nécessite aucune prise en charge particulière compte tenu de sa petite taille et de son caractère strictement asymptomatique.

ITEMS CLÉS

Foie – tumeur nodulaire homogène – densité graisseuse pure (d = – 100 UH) pathognomonique – topographie sous-capsulaire – possible association à la sclérose tubéreuse de Bourneville.

TUMEURS MALIGNES

Angiosarcome hépatique *(hepatic angiosarcoma)*

L'angiosarcome hépatique (ou hémangiosarcome hépatique) est une tumeur maligne dérivant des cellules endothéliales. La prévalence est faible, estimée à 0,2 par million. Il s'agit néanmoins des tumeurs mésenchymateuses du foie les plus fréquentes. Il correspond à 2 % de la totalité des tumeurs malignes hépatiques. L'âge moyen à la découverte est tardif, situé entre 60 et 70 ans, avec une très importante prédominance masculine de l'ordre de 4 : 1. Sur le plan causal, l'exposition au chlorure de polyvinyle majore le risque d'angiosarcome hépatique avec une période de latence clinique de 5 à 30 ans. Le thorotrast de même que les dérivés de

www.lemanip.com

Paratger Le Site www.lemanip.com Tout Est Gratuit

Paratger Le Site www.lemanip.com Tout Est Gratuit

l'arsenic, que l'on trouve dans certains pesticides, sont également retenus comme des facteurs favorisants fréquents. Dans de plus rares cas, l'angiosarcome hépatique peut être secondaire à une radiothérapie. L'angiosarcome hépatique est unifocal ou plurifocal (70 % des cas). La taille lésionnelle moyenne à la découverte est supérieure à 5 cm. Des pathologies associées à la présence d'un angiosarcome hépatique sont classiques dont l'hémochromatose et la maladie de von Recklinghausen.

ANATOMOPATHOLOGIE

Sur le plan macroscopique, la lésion est uni- ou plus souvent multifocale, mal limitée, rouge foncée, hémorragique.

Sur le plan microscopique, on observe une infiltration du parenchyme hépatique par une prolifération tumorale maligne, peu différenciée, formant des structures vasculaires irrégulières bordées par des cellules endothéliales fusiformes ou épithélioïdes, s'insinuant entre les travées hépatocytaires résiduelles. Les atypies cytonucléaires sont marquées. Les mitoses sont nombreuses. L'étude immunohistochimique est souvent nécessaire pour confirmer la nature vasculaire des cellules tumorales qui expriment les marqueurs endothéliaux (CD34 et CD31).

CONTEXTE CLINIQUE

La plupart du temps, l'angiosarcome hépatique se traduit par un tableau d'AEG, d'amaigrissement et de douleurs abdominales associés à une HMG et parfois à un ictère et une ascite. Un hémopéritoine spontané peut être révélateur dans près d'un cas sur quatre.

Sur le plan biologique, une anémie et une thrombocytopénie sont fréquemment retrouvées. L'αFP est normale.

TDM

La sémiologie TDM de l'angiosarcome hépatique (fig. 6-8) associe :

– une ou plusieurs lésions hépatiques hétérogènes ;

– une fréquente hétérogénéité ;

– de possibles zones d'hyperdensité spontanée (d = 60 UH) correspondant à des remaniements hémorragiques intralésionnels ;

– la présence fortement hyperdense de thorotrast résiduel en périphérie de la lésion (rare mais très évocatrice lorsqu'elle est présente) ;

– un rehaussement hétérogène et centripète de type hémangiomateux après injection IV de produit de contraste iodé ;

– un hémopéritoine en cas de rupture spontanée.

Le bilan TDM d'extension de l'angiosarcome hépatique cherche à mettre en évidence une thrombose portale, une atteinte ganglionnaire du hile hépatique, une carcinose péritonéale, et de fréquentes et précoces métastases spléniques (15 %), pulmonaires ou osseuses.

www.lemanip.com

Paratger Le Site www.lemanip.com Tout Est Gratuit

Paratger Le Site www.lemanip.com Tout Est Gratuit

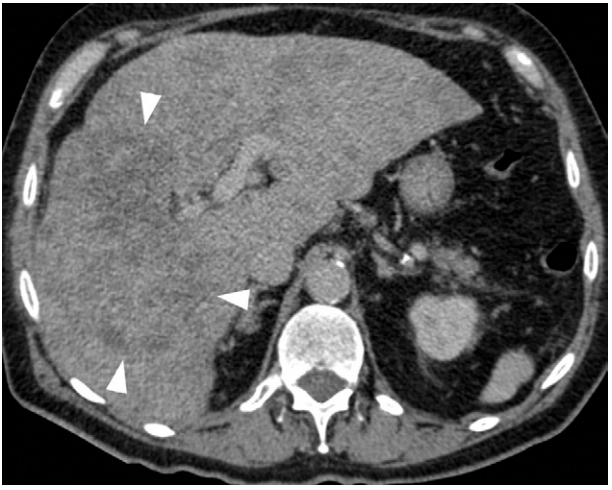

Figure 6-8.
Angiosarcome hépatique. Vaste lésion hétérogène et de contours mal définis (têtes de flèche) du foie droit avec atteinte lésionnelle de même nature au niveau du lobe gauche et du segment I.

AUTRES EXAMENS D'IMAGERIE

L'échographie met en évidence une ou plusieurs lésions nodulaires le plus souvent hyperéchogènes et souvent hétérogènes, en rapport avec des remaniements hémorragiques intralésionnels. L'envahissement portal et l'hémopéritoine sont également détectables en échographie lorsqu'ils sont présents au diagnostic.
L'IRM montre une ou plusieurs lésions hépatiques en hyposignal T1, ou possédant un hypersignal T1 en rapport avec des zones d'hémorragie intralésionnelle. Un hypersignal T2 tumoral est habituel et un aspect franchement hétérogène avec de possibles images de niveau liquide–liquide est également classique. L'injection IV de gadolinium entraîne un rehaussement de type plutôt centripète.

DIAGNOSTIC TDM DIFFÉRENTIEL

L'hémangiome hépatique est assez classiquement défini par un rehaussement centripète synchrone avec celui de l'aorte abdominale adjacente et possédant une prise de contraste en mottes périphériques assez évocatrice. Par ailleurs, l'hémangiome hépatique est souvent isolé, le contexte clinique strictement différent et sa découverte fortuite dans la majorité des cas.
Le CHC possède une cinétique de rehaussement distinct avec un remplissage artériel précoce et une vidange au temps portal. Une cirrhose sous-jacente est souvent présente.
L'adénome hépatocellulaire peut générer une difficulté diagnostique compte tenu des remaniements hémorragiques fréquemment visibles dans les lésions les plus volumineuses. Néanmoins, la plupart du temps ces adénomes sont isolés et sont principalement découverts chez des jeunes femmes.

www.lemanip.com

Paratger Le Site www.lemanip.com Tout Est Gratuit

Paratger Le Site www.lemanip.com Tout Est Gratuit

ÉVOLUTION NATURELLE ET PRONOSTIC

L'évolution naturelle de l'angiosarcome hépatique se caractérise par une multifocalité lésionnelle avec apparition rapide de nombreuses métastases et, en cas de chirurgie, des récidives lésionnelles fréquentes. Au-delà de la progression tumorale, l'hémorragie avec rupture capsulaire hépatique et hémopéritoine massif est une complication fréquente (20 % des cas). Le pronostic est extrêmement mauvais et la plupart des patients décèdent 1 an après le diagnostic. La médiane de survie est d'environ 6 mois.

PRINCIPES DE PRISE EN CHARGE

La chirurgie est la règle lorsqu'elle est possible, à savoir lorsque la ou les tumeurs sont confinées à un seul lobe hépatique et qu'il n'existe pas de métastase. Même en cas de résection, la survie à 5 ans ne dépasse pas 40 %. La chimiothérapie intra-artérielle hépatique ou systémique est envisageable, notamment à base de drogues anti-angiogéniques. La transplantation hépatique n'est aujourd'hui plus retenue compte tenu de l'importance des récidives et du faible taux de survie à court terme.

ITEMS CLÉS

Foie – homme de 70 ans – chlorure de polyvinyle, arsenic et thorotrast – lésions multiples et hémorragiques – invasion portale fréquente – métastases spléniques – médiane de survie à 6 mois.

Carcinome hépatocellulaire *(hepatocellular carcinoma)*

Le carcinome hépatocellulaire (CHC) est la tumeur la plus fréquente des tumeurs malignes primitives du foie. Il représente 80 % de toutes les tumeurs primitives hépatiques. Le CHC survient majoritairement sur un foie cirrhotique ou sur une hépatite chronique virale ou alcoolique. Les causes principales retenues sont la cirrhose (60 à 90 %) qui peut être secondaire à une hépatite chronique virale B ou C ou d'origine alcoolique, mais également à des carcinogènes comme les aflatoxines, ou à des troubles du métabolisme tels que l'hémosidérose, l'hémochromatose, la maladie de Wilson ou encore le déficit en α1-antitrypsine. L'incidence la plus importante est retrouvée en Asie, en Afrique où la cause majoritaire est l'atteinte hépatique d'origine virale ou liée aux aflatoxines. Dans les pays occidentaux, l'incidence est moindre et le facteur étiologique prédominant est l'hépatite chronique alcoolique. L'âge moyen dépend des zones géographiques avec dans les zones de forte incidence une moyenne située à 40 ans, tandis que cette moyenne se situe à 60 ans dans les pays de moindre incidence. Il existe dans tous les cas un sex-ratio

www.lemanip.com

Paratger Le Site www.lemanip.com Tout Est Gratuit

Paratger Le Site www.lemanip.com Tout Est Gratuit

en faveur du sexe masculin, cette prédominance est plus importante dans les zones de haute incidence. Le CHC peut apparaître sous la forme d'une lésion unique (50 % des cas), d'une forme diffuse (25 % des cas) ou encore de multiples nodules (25 % des cas).

En cas de lésion unique, l'atteinte du lobe hépatique droit est prédominante. La taille moyenne varie selon la forme tumorale, la forme nodulaire ayant une taille moyenne au diagnostic de 3 cm, tandis que les formes diffuses sont souvent de taille plus importante.

ANATOMOPATHOLOGIE

Sur le plan macroscopique, la(les) lésion(s) est(sont) nodulaire(s), limitée(s) par une capsule fibreuse sur foie cirrhotique, mal limitée(s) sur foie sain. Le nodule principal est souvent entouré de petits nodules satellites. Les lésions sont de couleur beige-rosé ou jaunâtre, de consistance plus molle que le parenchyme adjacent. L'aspect macroscopique varie selon la taille des lésions et la présence de stéatose ou de nécrose.

Sur le plan microscopique, le CHC classique est d'architecture trabéculaire, acineuse ou compacte. Les travées hépatocytaires sont épaissies. La modification de la trame réticulinique est bien visible sur la coloration de Gomori. La néovascularisation sinusoïdale-like est abondante. Les agencements cellulaires sont parfois pseudo-glandulaires, en rosettes ou microkystiques. Une production intracytoplasmique de bile peut se voir. Les atypies cytonucléaires sont variables. Il existe des variants cytologiques (à cellules pléomorphes, à cellules claires, à cellules fusiformes…). En fonction des critères architecturaux et cytologiques, on distingue le CHC bien différencié, moyennement différencié, peu différencié et le CHC indifférencié.

CONTEXTE CLINIQUE

La symptomatologie habituelle du CHC est variable selon les zones géographiques. Dans les pays occidentaux, il s'agit le plus souvent d'une AEG, d'un amaigrissement voire d'une douleur de l'HCD chez un patient aux antécédents de cirrhose ou d'hépatite chronique connue.

Sur le plan biologique, il existe une modification des enzymes hépatiques et de possibles modifications du bilan de coagulation en rapport avec une baisse de production de certains facteurs de coagulation d'origine hépatique. L'αFP est en règle général élevée, mais ce signe bien que spécifique est peu sensible.

TDM

La sémiologie TDM du CHC (fig. 6-9) associe :

– dans sa forme nodulaire :

- une lésion hypodense de taille variable,
- une possible nécrose centrale,
- de possibles calcifications (< 10 %),
- un caractère bien circonscrit,

www.lemanip.com

Paratger Le Site www.lemanip.com Tout Est Gratuit

Paratger Le Site www.lemanip.com Tout Est Gratuit

www.lemanip.com

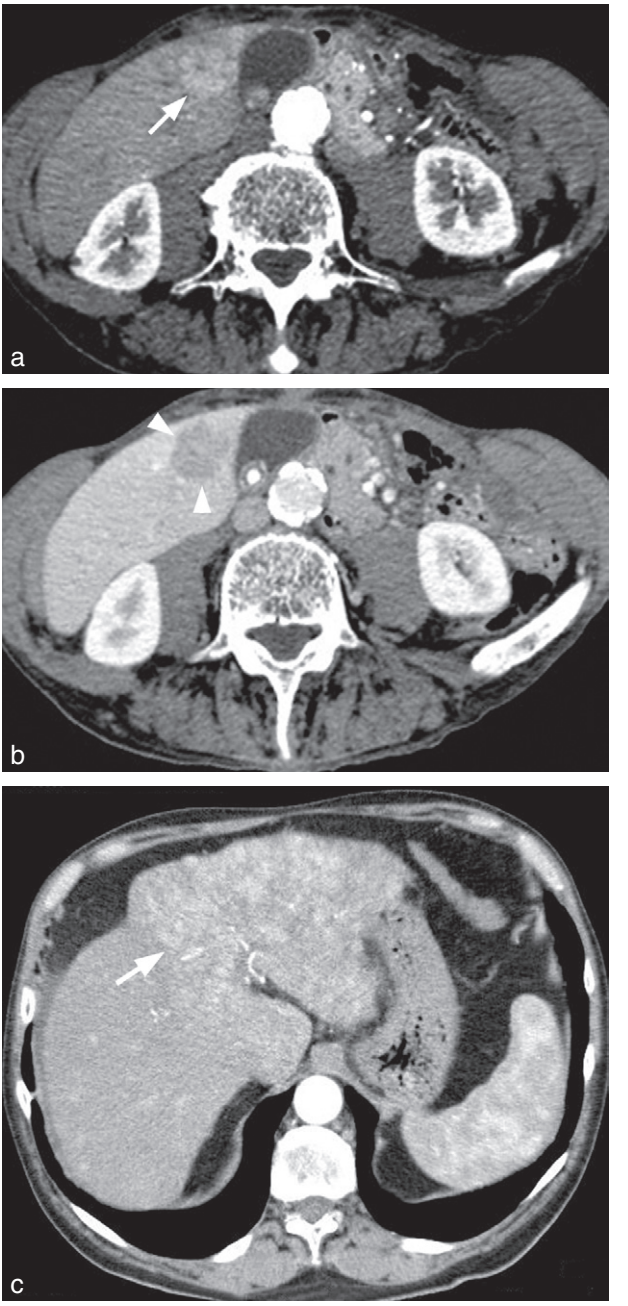

Figure 6-9.
Suite.

Paratger Le Site www.lemanip.com Tout Est Gratuit

Paratger Le Site www.lemanip.com Tout Est Gratuit

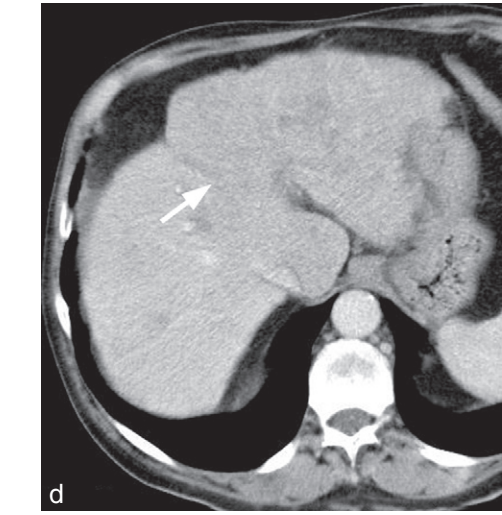

Figure 6-9.
Carcinome hépatocellulaire.
a : forme nodulaire. Temps artériel. Rehaussement précoce et hétérogène de la lésion (flèche). b : forme nodulaire. Temps porto-parenchymateux. Nette vidange lésionnelle avec persistance d'une capsule périphérique (têtes de flèche) conservant le produit de contraste. c : forme diffuse. Temps artériel. Vaste plage d'infiltration lésionnelle touchant la totalité du lobe gauche et du segment I présentant un rehaussement important et précoce (flèche). d : forme diffuse. Temps porto-parenchymateux. Nette vidange lésionnelle (flèche).

- un rehaussement hétérogène et précoce et important au temps artériel de l'injection IV de produit de contraste iodé,
- une vidange rapide dès le temps portal,
- une persistance de rehaussement d'une capsule périphérique,
- des signes de cirrhose associant une dysmorphie hépatique et des signes d'HTP ;

– dans sa forme multifocale :

- de multiples lésions hypodenses de petite taille,
- un rehaussement artériel précoce et important des lésions au temps artériel de l'injection IV de produit de contraste iodé,
- une vidange rapide dès le temps portal,
- des signes de cirrhose fréquemment associés à type de dysmorphie hépatique et de signes d'HTP ;

– dans sa forme diffuse :

- une infiltration lésionnelle hypodense en plages,
- un rehaussement hétérogène et précoce lors de l'injection IV de produit de contraste iodé,
- une vidange précoce avec une densité moindre que le parenchyme hépatique alentour au temps portal,

www.lemanip.com

Paratger Le Site www.lemanip.com Tout Est Gratuit

Paratger Le Site www.lemanip.com Tout Est Gratuit

- une possible rétraction capsulaire,
- des signes associés de cirrhose à type de dysmorphie hépatique ou de signe d'HTP.

Le bilan d'extension du CHC cherche à mettre en évidence une thrombose portale (30–40 % des cas), des VSH (10 % des cas) mais également des ADN hilaires hépatiques, des lésions hépatiques satellites fréquentes en cas de lésion nodulaire et de rares métastases à distance, notamment pulmonaires (< 10 % des cas), surrénaliennes, osseuses et/ou cérébrales.

AUTRES EXAMENS D'IMAGERIE

L'échographie met en évidence, la plupart du temps au sein d'un foie clairement dysmorphique et micronodulaire de cirrhose, une lésion d'échogénicité variable en cas de forme nodulaire unique ou des multiples nodules le plus souvent hyperéchogènes en cas de forme multinodulaire. La forme diffuse est souvent plus difficile à analyser et seule une rétraction capsulaire associée permet parfois de la soupçonner. Une thrombose portale associée, une ascite et la présence d'ADN hilaires sont également mises en évidence assez facilement en échographie.

L'IRM est l'examen gold standard qui met en évidence, sur un foie généralement dysmorphique de cirrhose, soit une lésion unique, soit de multiples lésions focales centimétriques, ou encore une infiltration lésionnelle en plages. Ces lésions présentent un hyposignal T1, un hypersignal T2 de type tumoral et possèdent un rehaussement caractéristique, important au temps artériel de l'injection IV de gadolinium, avec une vidange précoce au temps portal, et pour les lésions nodulaires bien circonscrites une capsule conservant le contraste plus tardivement. Ces lésions sont en hypersignal marqué sur les séquences de diffusion.

DIAGNOSTIC TDM DIFFÉRENTIEL

Le cholangiocarcinome intra-hépatique peut mimer un CHC nodulaire unique. Il existe néanmoins une rétraction capsulaire souvent franche, une dilatation de petites branches canalaires biliaires périphériques et surtout il possède un rehaussement distinct avec une conservation du produit de contraste jusque tardivement en raison de son caractère fibreux.

L'HNF possède un rehaussement artériel également important au temps artériel, mais la vidange n'est pas présente au temps portal, il n'existe pas de capsule et le terrain est bien souvent largement différent.

ÉVOLUTION NATURELLE ET PRONOSTIC

Le CHC peut connaître une évolution naturelle aiguë en cas de rupture (8 % des cas), notamment dans les formes uniques nodulaires sous-capsulaires avec apparition brutale d'un hémopéritoine. Le pronostic du CHC est sombre puisqu'il existe un taux de mortalité supérieur à 90 % et un taux de résécabilité inférieur à 20 %. La survie à 5 ans est estimée à 30 % des cas toutes formes confondues.

www.lemanip.com

Paratger Le Site www.lemanip.com Tout Est Gratuit

Gratuittement

www.lemanip.com

Radiologie et imagerie medicale

Livres,memoires,rapport de stage,courses,radiologie conventionnelle,Scanner,TDM,IRM,Scintigraphie, Medecine nucleaire,Radiotherapie,Radiologie Interventionnelle,Oncologie,Clichees,Cas interpretes,exposes,medecine

https://www.lemanip.com/

www.lemanip.com

Paratger Le Site www.lemanip.com Tout Est Gratuit

PRINCIPES DE PRISE EN CHARGE

La radiofréquence et autres traitements par thermo-ablation ont remplacé l'alcoolisation et possèdent une indication dans les tumeurs nodulaires uniques de taille inférieure à 3 cm. La résection chirurgicale se limite le plus souvent au CHC apparu sur foie sain. La chimio-embolisation intra-artérielle hépatique et le traitement par anti-angiogéniques possèdent une indication dans les tumeurs non réséquables multifocales. La greffe hépatique pour CHC est le plus souvent peu indiquée en raison du risque de récidive et du manque de greffons disponibles.

ITEMS CLÉS

Foie – homme de 60 ans – cirrhose sous-jacente – lésion unique nodulaire ou multinodulaire ou diffuse – rehaussement artériel précoce et vidange portale rapide – traitement curatif uniquement pour les lésions uniques (ou très peu nombreuses) de petite taille – thrombose portale tumorale.

www.lemanip.com

Carcinome hépatocellulaire fibrolamellaire *(fibrolamelar hepatocellular carcinoma)*

Le carcinome hépatocellulaire fibrolamellaire (ou CHC fibrolamellaire) est une tumeur maligne hépatocellulaire rare qui présente des caractéristiques cliniques, morphologiques et d'imagerie très distinctes du CHC. Le CHC fibrolamellaire représente entre 1 et 10 % de la totalité des CHC. Il n'existe pas de facteurs de risque particuliers et, habituellement en tout cas, aucune hépatite chronique ou cirrhose sous-jacente. L'âge moyen à la découverte est de 23 ans (90 % des cas avant 35 ans). Il n'existe pas de prédominance liée au sexe. La taille moyenne au diagnostic est de 13 cm, mais varie de 4 à 20 cm. Bien qu'il soit majoritairement situé en plein parenchyme hépatique (90 % des cas), quelques formes pédiculées de CHC fibrolamellaire ont été décrites.

ANATOMOPATHOLOGIE

Sur le plan macroscopique, la tumeur est unique et bien limitée, centrée par une plage de fibrose parfois calcifiée.

Sur le plan microscopique, la tumeur se développe sur foie sain, indemne de lésion d'hépatopathie chronique. Une importante fibrose disposée en bande dissocie les travées hépatocytaires tumorales, qui sont constituées d'hépatocytes de grande taille, du cytoplasme éosinophile abondant et du noyau nucléolé, d'aspect oncocytaire. Les cellules contiennent des globules hyalins et des corps intracytoplasmiques pâles très évocateurs. La coloration de Perls souligne les pigments biliaires intracytoplasmiques. D'un point de vue immuno-histochimique, il existe une expression des cytokératines hépatocytaires (CK 8 et 18) et de la cytokératine 7 (négative dans le CHC non fibrolamellaire).

Paratger Le Site www.lemanip.com Tout Est Gratuit

Paratger Le Site www.lemanip.com Tout Est Gratuit

CONTEXTE CLINIQUE

La symptomatologie habituelle du CHC fibrolamellaire associe une HMG, des douleurs et une masse palpable de l'HCD. Une AEG est fréquente. Un ictère (5 % des cas) existe lorsque les voies biliaires sont comprimées ou envahies.
Sur le plan biologique, le taux d'αFP est en règle générale normale même s'il existe dans de rares cas (< 10 % des cas) une élévation importante comme pour le CHC classique.

TDM

La sémiologie TDM du CHC fibrolamellaire (fig. 6-10) associe :
– une lésion (> 4 cm) spontanément hétérogène et hypodense ;
– un aspect encapsulé (90 % des cas) ;
– une importante cicatrice fibreuse centrale (50 % des cas) ;
– des fines calcifications intracicatricielles (50 % des cas) ;
– une rétraction capsulaire hépatique ;
– un rehaussement souvent hétérogène après injection IV de produit de contraste iodé avec un rehaussement de la cicatrice fibreuse centrale au temps tardif (25 % des cas).

Le bilan TDM d'extension du CHC fibrolamellaire cherche à mettre en évidence une thrombose portale (< 5 % des cas), une atteinte biliaire, des lésions satellites périphériques, des ADN régionales présentes dans plus de la moitié des cas au diagnostic et des métastases principalement pulmonaires et péritonéales.

IMAGERIE COMPLÉMENTAIRE

L'échographie met souvent en évidence une lésion volumineuse unique et isolée, bien définie et lobulée, d'échogénicité variable avec une cicatrice fibreuse centrale hyperéchogène (50 % des cas).
L'IRM est intéressante par l'hypersignal T2 tumoral de la tumeur et par la spécification du caractère fibreux de la cicatrice centrale en raison d'un rehaussement par le gadolinium retardé et conservé jusque tardivement.

DIAGNOSTIC TDM DIFFÉRENTIEL

L'HNF est le principal diagnostic différentiel compte tenu de l'âge de découverte, de la cicatrice centrale et du type de rehaussements. Néanmoins, les calcifications de la cicatrice sont rarissimes dans l'HNF et, en cas de doute, une IRM avec injection d'un gadolinium hépatospécifique à excrétion biliaire permet le plus souvent de rétablir le diagnostic.

www.lemanip.com

Paratger Le Site www.lemanip.com Tout Est Gratuit

Paratger Le Site www.lemanip.com Tout Est Gratuit

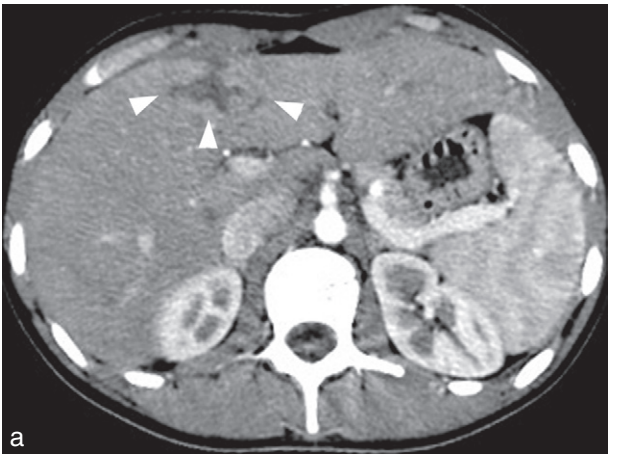

Figure 6-10.
Carcinome hépatocellulaire fibrolamellaire.
a : coupe axiale. Temps artériel. Lésion de 4 cm présentant un aspect encapsulé (têtes de flèche) et un rehaussement précoce et hétérogène. b : coupe sagittale. Temps artériel. Présence d'une volumineuse cicatrice centrale hypodense (flèche) avec rétraction capsulaire focale associée.

Le CHC dans sa forme classique doit être distingué, il survient le plus souvent sur un foie d'hépatite et/ou de cirrhose et dans une population nettement plus âgée.
L'hémangiome hépatique caverneux géant peut être ressemblant compte tenu de sa nécrose centrale et de sa taille importante. Il n'existe néanmoins pas de cicatrice fibreuse centrale et le type de rehaussements centripètes avec présence d'images en « mottes » périphériques permet souvent de redresser le diagnostic.
Le cholangiocarcinome intra-hépatique ne possède pas de cicatrice centrale, mais un contingent fibreux pouvant parfois être ressemblant. Le terrain est néanmoins celui de personnes, très souvent, beaucoup plus âgées.

www.lemanip.com

Paratger Le Site www.lemanip.com Tout Est Gratuit

Paratger Le Site www.lemanip.com Tout Est Gratuit

ÉVOLUTION NATURELLE

Le pronostic du CHC fibrolamellaire reste meilleur que celui du CHC classique compte tenu de l'absence d'insuffisance hépatique sous-jacente. Néanmoins, l'évolution naturelle est globalement mauvaise d'où l'importance de la chirurgie lorsqu'elle est possible. Le taux de résécabilité est voisin de 50 %. La récidive tumorale est fréquente. La médiane de survie est de 3 ans. La survie à 5 ans est estimée à près de 70 %.

PRINCIPES DE PRISE EN CHARGE

Les lésions uniques, même volumineuses, doivent bénéficier d'une résection chirurgicale. En cas d'inopérabilité, une chimiothérapie est la règle.

ITEMS CLÉS

Foie – très jeune adulte – douleurs abdominales et AEG – lésion unique > 4 cm – aspect encapsulé – cicatrice centrale avec fines calcifications – chirurgie impérative.

www.lemanip.com

Cholangiocarcinome intra-hépatique *(intrahepatic cholangiocarcinoma)*

Le cholangiocarcinome intra-hépatique (encore appelé cholangiocarcinome périphérique) est un adénocarcinome à développement intra-hépatique pur dont le point de départ est l'épithéliome des canaux biliaires périphériques. Il correspond à la seconde tumeur maligne primitive du foie derrière le CHC. Il ne représente que 8 à 10 % des cholangiocarcinomes lesquelles sont bien plus fréquemment extra-hépatiques et notamment hilaires (tumeur de Klastkin). L'âge moyen de survenue se situe entre 50 et 60 ans. Le sex-ratio M : F montre une discrète prédominance masculine. La taille lésionnelle est souvent importante lors de la découverte, comprise entre 5 et 20 cm. Des lésions satellites sont présentes au diagnostic dans plus de 60 % des cas. Une localisation au lobe hépatique droit est majoritairement rencontrée. Les facteurs favorisants sont nombreux, à savoir principalement la CSP mais aussi les cholangites récurrentes ou chroniques, la maladie de Caroli, l'intoxication au thorotrast. La survenue d'un cholangiocarcinome intra-hépatique sur cirrhose, bien que non commune, n'est pas exceptionnelle.

ANATOMOPATHOLOGIE

Sur le plan macroscopique, on distingue la forme massive et la forme multinodulaire, diffuse (plus rare). Il s'agit le plus souvent d'un nodule principal dur, blanchâtre, bien limité mais non encapsulé, entouré de multiples petits nodules satellites. Des calcifications sont possibles.

Sur le plan microscopique, il s'agit d'un adénocarcinome tubuleux avec stroma fibreux abondant. Il est bien, moyennement (le plus fréquent) ou peu différencié.

Paratger Le Site www.lemanip.com Tout Est Gratuit

Paratger Le Site www.lemanip.com Tout Est Gratuit

Il n'existe pas de sécrétion de bile, alors que le pôle apical des cellules tumorales est fréquemment souligné sur la coloration du bleu alcian (mucosécrétion acide). On peut observer des lésions dysplasiques des canaux biliaires en périphérie. L'immunophénotype le plus fréquent est CK7 +/CK20–. Il existe aussi une expression de la CK19 et de l'EMA et un marquage cytoplasmique avec l'anti-ACE. Le diagnostic différentiel sur le plan histologique est la métastase d'un adénocarcinome, qui souvent ne peut pas être éliminée formellement sur le seul examen anatomopathologique, surtout sur des prélèvements biopsiques, sauf si l'immunophénotype oriente vers une origine en particulier (TTF1 pour le poumon, récepteurs hormonaux pour le sein).

www.lemanip.com

CONTEXTE CLINIQUE

Le cholangiocarcinome intra-hépatique est découvert, dans une grande majorité de cas, sur des douleurs abdominales (50 % des cas), une perte de poids, une masse palpable de l'HCD (20 % des cas) et plus rarement un ictère (seulement 10 % des cas). Ces symptômes apparaissent alors même que la tumeur est souvent volumineuse.

Sur le plan biologique, une hyperleucocytose et une élévation des transaminases et de l'ACE peuvent exister.

TDM

La sémiologie TDM du cholangiocarcinome intra-hépatique (fig. 6-11) associe :

– une lésion volumineuse hypodense de contours lobulés ;

– une topographie fréquemment hépatique droite ;

– d'assez rares calcifications centrolésionnelles (< 20 % des cas) ;

– une rétraction capsulaire de contact fréquente ;

– une possible dilatation des canalicules biliaires autour de la tumeur (évocatrice) ;

– un rehaussement lésionnel tout d'abord périphérique, puis lentement centripète après injection IV de produit de contraste ;

– un rehaussement prolongé jusque tardivement du fait du caractère fibreux de la lésion.

Le bilan d'extension du cholangiocarcinome intra-hépatique cherche à mettre en évidence des ADN hilaires et des métastases, principalement satellites hépatiques (souvent synchrones) et pulmonaires.

AUTRES EXAMENS D'IMAGERIE

L'échographie met en évidence une lésion volumineuse d'homogénéité variable possédant des contours d'allure lobulée et de fréquents nodules hépatiques satellites. De petites dilatations biliaires périphériques associées sont également souvent présentes et évocatrices.

Paratger Le Site www.lemanip.com Tout Est Gratuit

Paratger Le Site www.lemanip.com Tout Est Gratuit

www.lemanip.com

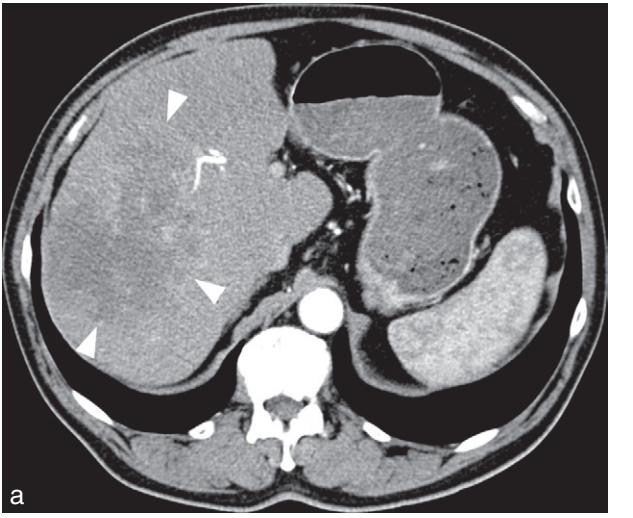

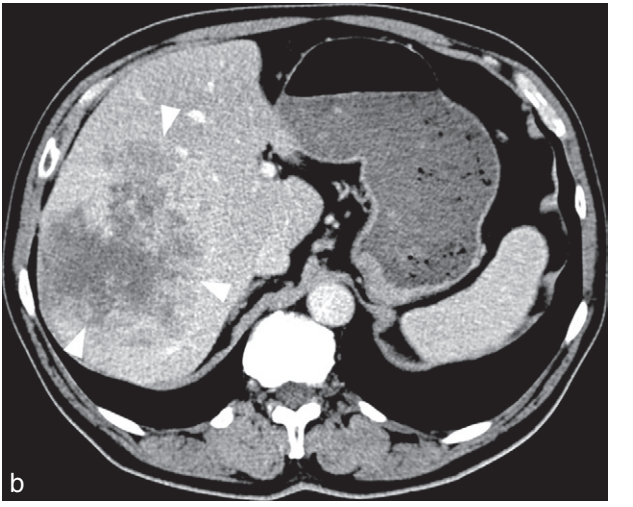

Figure 6-11.
Cholangiocarcinome intra-hépatique.
a : temps artériel. Lésion volumineuse hétérogène du foie droit (têtes de flèche) avec un aspect de rehaussement périphérique précoce. b : temps porto-parenchymateux. Remplissage progressif de la lésion (têtes de flèche) et rétraction capsulaire périphérique évocateurs.

L'IRM met en évidence une lésion souvent volumineuse et hétérogène en signal, en T1 comme en T2. Il existe souvent un hypersignal T2 périphérique. Lors de l'injection IV de gadolinium, la périphérie de la lésion se rehausse dans un premier temps, le remplissage est ensuite classiquement centripète, et un rehaussement prolongé jusque tardivement est très évocateur.

DIAGNOSTIC TDM DIFFÉRENTIEL

Le CHC est hyperartérialisé et présente un lavage précoce du produit de contraste tout à fait inverse à ce qui est constaté pour le cholangiocarcinome intra-hépatique.

Paratger Le Site www.lemanip.com Tout Est Gratuit

Paratger Le Site www.lemanip.com Tout Est Gratuit

Une cirrhose sous-jacente est de plus presque toujours la règle et une thrombose tumorale portale peut être évocatrice lorsqu'elle est présente.
Le CHC fibrolamellaire possède une cicatrice centrale pouvant prendre le contraste jusque tardivement, mais le terrain est strictement différent, avec des patients d'âge inférieur à 30 ans au diagnostic.

ÉVOLUTION NATURELLE ET PRONOSTIC

Le cholangiocarcinome intra-hépatique est une tumeur maligne qui présente une propension importante à une extension locale et métastatique au sein même du foie. Son pronostic est sombre puisque moins de 20 % de ces tumeurs sont résécables. La survie moyenne à 5 ans se situe autour de 30 %.

PRINCIPES DE PRISE EN CHARGE

La résection chirurgicale reste le traitement principal du cholangiocarcinome intra-hépatique lorsqu'elle est réalisable. Un traitement adjuvant par radiothérapie et chimiothérapie est le plus souvent envisagé. Les voies biliaires peuvent bénéficier de techniques de drainage ou *stenting* lorsque cela est nécessaire. La transplantation hépatique n'est pas retenue du fait du nombre des récidives lésionnelles rencontrées.

ITEMS CLÉS

Foie – lésion volumineuse de contours lobulés – rétraction capsulaire de contact – rehaussement lésionnel prolongé jusque tardivement évocateur – petites dilatations biliaires périphériques évocatrices – lésions satellites hépatiques synchrones.

Hémangio-endothéliome épithélioïde hépatique *(epithelioid hemangioendothelioma)*

L'hémangio-endothéliome épithélioïde est une tumeur maligne primitive du foie d'origine vasculaire et mésenchymateuse. Son incidence est rare et son étiologie exacte inconnue. L'âge de découverte moyen est de 45 ans. Le sex-ratio M : F révèle une prédominance féminine de 1 : 2. Certains facteurs de risque sont retenus tels une exposition au chlorure de polyvinyle et la prise de contraceptifs oraux.

ANATOMOPATHOLOGIE

Sur le plan macroscopique, la lésion est multinodulaire, pâle, de consistance ferme. Les lésions sous-capsulaires présentent une ombilication évocatrice. Les lésions uniques ont une taille moyenne de 5–6 cm et les lésions multiples sont constituées de nodules de 0,2 à 14 cm.
Sur le plan microscopique, la tumeur est constituée typiquement de cellules épithélioïdes, de cellules dendritiques et de cellules intermédiaires. Les cellules épithé-

www.lemanip.com

Paratger Le Site www.lemanip.com Tout Est Gratuit

Paratger Le Site www.lemanip.com Tout Est Gratuit

lioïdes présentent parfois une vacuole intracytoplasmique ou une différenciation vasculaire à l'échelon cellulaire et infiltrent les sinusoïdes. Les cellules dendritiques sont fusiformes ou étoilées. L'index mitotique peut être nul ou élevé. L'immunohistochimie évocatrice montre un marquage avec les anticorps anti-CD31, anti-CD34 et antifacteur VIII.

CONTEXTE CLINIQUE

La symptomatologie habituelle de l'hémangio-endothéliome épithélioïde associe des douleurs abdominales (80 % des cas), un ictère et une HMG. Dans de plus rares cas, la découverte est fortuite lors d'un examen d'imagerie.
Sur le plan biologique, seule existe bien souvent une discrète augmentation des enzymes hépatiques. L'αFP et l'ACE sont normaux.

TDM

La sémiologie TDM de l'hémangio-endothéliome épithélioïde hépatique (fig. 6-12) associe :

– dans sa forme multinodulaire :
  - de multiples lésions nodulaires hypodenses et parfois coalescentes,
  - un rehaussement variable avec un aspect lésionnel classique en « œil de bœuf » après injection IV de produit de contraste iodé ;

– dans sa forme infiltrante :
  - une lésion mal définie et infiltrante,
  - une topographie périphérique sous-capsulaire typique,
  - une rétraction capsulaire évocatrice,
  - de possibles calcifications centrales,
  - une atrophie du lobe hépatique atteint associée à une hypertrophie compensatrice de l'autre lobe hépatique,
  - un rehaussement périphérique variable après injection IV de produit de contraste iodé.

Le bilan TDM de l'hémangio-endothéliome épithélioïde cherche à mettre en évidence une thrombose portale et/ou sus-hépatique, des ADN hilaires hépatiques et/ou mésentériques, des métastases péritonéales et des lésions métastatiques, notamment spléniques, pulmonaires et osseuses.

AUTRES EXAMENS D'IMAGERIE

L'échographie met en évidence, dans la forme multinodulaire, de multiples nodules habituellement hypo-échogènes et de topographie périphérique et, dans la forme diffuse, une plage lésionnelle périphérique avec rétraction capsulaire avec hypertrophie du lobe hépatique non atteint.
L'IRM met en évidence de multiples lésions nodulaires en hyposignal T1 avec un hypersignal T2 central fréquent et un aspect en cible assez fréquent après injection IV de

www.lemanip.com

Paratger Le Site www.lemanip.com Tout Est Gratuit

Paratger Le Site www.lemanip.com Tout Est Gratuit

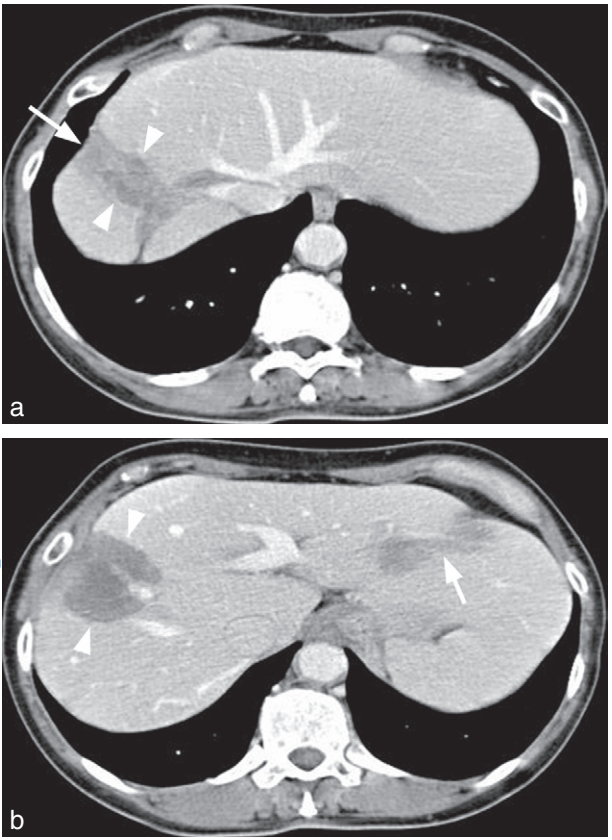

Figure 6-12.
Hémangio-endothéliome épithélioïde (observation M. Lewin – Paris).
Forme infiltrante.
a : lésion infiltrante et mal définie (têtes de flèche) du lobe hépatique droit avec rétraction capsulaire (flèche) évocatrice.
b : lésion infiltrante (flèche) du lobe gauche et autre lésion d'allure plus nodulaire (têtes de flèche) du lobe droit du foie.

gadolinium. Une infiltration parenchymateuse en hyposignal T1 et en hypersignal T2 de type tumoral, associée à une rétraction capsulaire et à une hypertrophie compensatrice, est typique de la forme diffuse.

DIAGNOSTIC TDM DIFFÉRENTIEL

Le cholangiocarcinome intra-hépatique, qui possède également une rétraction capsulaire, doit être distingué de la forme diffuse. Néanmoins, s'y associent alors fréquemment des lésions satellites et des dilatations périphériques biliaires souvent évocatrices.
Les métastases hépatiques sont le diagnostic différentiel de la forme multinodulaire. Un contexte tumoral malin, s'il existe, permet de rectifier le diagnostic.

ÉVOLUTION NATURELLE ET PRONOSTIC

L'évolution naturelle conduit à l'apparition de complications à type d'insuffisance hépatocellulaire, de syndrome de Budd-Chiari par envahissement vasculaire et/ou

www.lemanip.com

Paratger Le Site www.lemanip.com Tout Est Gratuit

Paratger Le Site www.lemanip.com Tout Est Gratuit

de rupture tumorale rare avec hémopéritoine. Sur le plan pronostic, la majorité des patients traités demeure en vie 5 ans après le diagnostic d'hémangio-endothéliome épithélioïde, même si environ 20 % d'entre eux décèdent dans les deux premières années.

PRINCIPES DE PRISE EN CHARGE

Compte tenu d'une chimiorésistance majeure de cette tumeur, la résection chirurgicale radicale ou la transplantation hépatique s'imposent lorsqu'elles sont possibles.

ITEMS CLÉS

Foie – exposition au chlorure de polyvinyle – femme de 45 ans – douleurs abdominales et ictère – multiples lésions nodulaires périphériques ou infiltration sous-capsulaire en plages – rehaussement en « œil de bœuf » pour la forme multinodulaire – rétraction capsulaire et calcifications centrales possibles dans la forme diffuse.

Lymphome hépatique *(hepatic lymphoma)*

Le lymphome hépatique correspond à une tumeur développée à partir de cellules lymphocytaires. Le lymphome hépatique peut être primitif (rare). Sa forme secondaire est de loin la plus fréquente. L'atteinte hépatique est présente dans 60 % des cas de lymphome de Hodgkin et 50 % des cas de LMNH. La topographie de l'atteinte prédomine dans les zones périportales du fait de l'importance des tissus lymphatiques situés dans ces zones anatomiques. L'association à un terrain immunodéprimé (principalement celui du SIDA et des traitements immunosuppresseurs pour greffe d'organes) est communément admise. L'âge moyen de survenue est variable selon le type de lymphomes, plus jeune (40 ans) en cas de lymphome de Hodgkin et largement plus âgé (> 60 ans) en cas de LMNH.

ANATOMOPATHOLOGIE

Tout prélèvement biopsique réalisé pour suspicion de lymphome doit être adressé au service d'anatomie pathologique immédiatement et à l'état frais pour faire l'objet d'une congélation, dans la perspective d'éventuels examens de biologie moléculaire.

Sur le plan macroscopique, la lésion est solitaire dans sa forme primitive et le plus fréquemment multinodulaire ou diffuse en cas d'atteinte lymphomateuse secondaire. La lésion est d'aspect « chair de poisson », de couleur blanc-rosé.

Sur le plan microscopique, la plupart des lymphomes hépatiques primitifs sont des lymphomes diffus à grandes cellules B ou des lymphomes du MALT extraganglionnaire (classification OMS 2008). Le lymphome T hépatosplénique atteint le foie mais infiltre également la rate et la moelle osseuse au moment du diagnostic. Il existe une infiltration diffuse des sinusoïdes hépatiques par des lymphocytes

www.lemanip.com

Paratger Le Site www.lemanip.com Tout Est Gratuit

Paratger Le Site www.lemanip.com Tout Est Gratuit

CD3 +/CD56 +/CD4 –/CD8 –/CD5–. Enfin, l'atteinte hépatique secondaire des lymphomes ganglionnaires montre préférentiellement une infiltration des espaces portes, quel que soit le type de lymphomes, et présente les aspects morphologique et immunophénotypique de chaque entité.

CONTEXTE CLINIQUE

Le lymphome hépatique peut être asymptomatique ou se révéler par une douleur de l'HCD, voire par une HMG sensible. Une AEG, une perte de poids et/ou un ictère sont possibles.
Sur le plan biologique, il existe une élévation des enzymes hépatiques dans plus de 50 % des cas.

TDM

La sémiologie TDM du lymphome hépatique (fig. 6-13) associe :

– dans sa forme multinodulaire :

- plusieurs nodules hypodenses de contours bien définis,
- un rehaussement faible et homogène après injection IV de produit de contraste,
- l'association possible d'ADN et/ou d'une SMG ;

– dans sa forme diffuse :

- une plage isodense (ou discrètement hypodense) au foie normal,
- un rehaussement extrêmement discret lors de l'injection IV de produit de contraste iodé,
- l'association possible d'ADN et/ou d'une SMG.

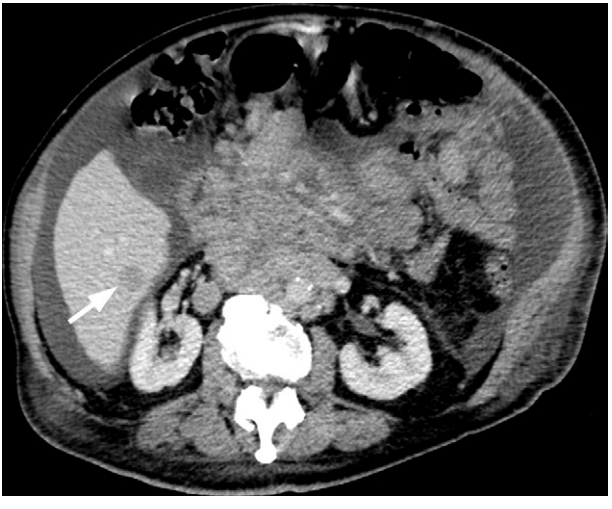

Figure 6-13.
Lymphome hépatique.
Forme nodulaire. Lésion nodulaire centimétrique, hypodense et de contours bien définis (flèche), associée à une importante coalescence ganglionnaire de la racine du mésentère et de l'ERP médian.

www.lemanip.com

Paratger Le Site www.lemanip.com Tout Est Gratuit

Paratger Le Site www.lemanip.com Tout Est Gratuit

AUTRES EXAMENS D'IMAGERIE

L'échographie met en évidence de nombreuses petites lésions hypo-échogènes en cas de forme multinodulaire. Dans la forme diffuse, les lésions sont souvent difficiles à mettre en évidence au sein du foie normal.
L'IRM, dans la forme multinodulaire, montre des lésions souvent nombreuses en hyposignal T1 et discret hypersignal T2 de type tumoral. Dans la forme diffuse, il existe un hypersignal T2 tumoral évocateur. Les séquences de diffusion sont extrêmement utiles mettant en évidence des lésions même difficilement visibles pour des raisons de taille ou de contours mal définis. Un très faible rehaussement lésionnel est classique après injection IV de gadolinium.

DIAGNOSTIC TDM DIFFÉRENTIEL

Les métastases hépatiques sont le diagnostic différentiel principal de la forme multinodulaire du lymphome. Néanmoins, leur rehaussement est en général plus marqué, avec un aspect en cocarde évocateur et un contexte souvent différent, la tumeur primitive pouvant être déjà connue, et l'absence de SMG et/ou d'ADN associées permettant de douter du caractère lymphomateux secondaire de l'atteinte.

ÉVOLUTION NATURELLE ET PRONOSTIC

L'évolution naturelle de l'atteinte hépatique du lymphome s'intègre dans celle de la maladie générale lymphomateuse. Le pronostic est meilleur pour les atteintes liées à une maladie de Hodgkin que pour celles secondaires à un LMNH.

PRINCIPES DE PRISE EN CHARGE

La chimiothérapie est le traitement de référence du lymphome dans sa forme générale mais également hépatique.

ITEMS CLÉS

Foie – maladie de Hodgkin et LMNH – atteinte secondaire le plus souvent – forme multinodulaire et forme diffuse – très faible rehaussement après injection IV de produit de contraste iodé – chimiothérapie.

Métastases hépatiques *(hepatic metastases)*

Les métastases hépatiques sont des lésions malignes du foie secondaires à une tumeur maligne primitive d'un autre organe. Le foie est le site le plus fréquent des métastases après l'atteinte ganglionnaire régionale. L'incidence des métastases est 20 fois supérieure à celle des tumeurs primitives. Les métastases hépatiques représentent 20 % des lésions hépatiques diagnostiquées chez un patient porteur d'une tumeur maligne connue. L'atteinte se fait par voie hématogène, par voie portale ou par voie artérielle et/ou lymphatique. Les principaux cancers pourvoyeurs de métastases hépatiques en nombre absolu sont les cancers du côlon (40 %), de

www.lemanip.com

Paratger Le Site www.lemanip.com Tout Est Gratuit

Paratger Le Site www.lemanip.com Tout Est Gratuit

l'estomac (25 %), du pancréas (20 %), du sein (15 %) et du poumon (12 %) et les mélanomes. L'âge moyen à la découverte ainsi que le sexe des patients sont extrêmement variables, en rapport avec le type et l'origine de la tumeur primitive. Les métastases hépatiques sont multiples dans plus de 90 % des cas et touchent les deux lobes du foie (75 % des cas). La taille au diagnostic est inférieure à 2 cm dans presque la moitié des cas. Les métastases peuvent, selon leur origine, être hypovascularisées (côlon, estomac, pancréas, poumon, sein), hypervascularisées (ADK rénal, carcinome neuro-endocrine du pancréas ou du grêle, mélanome, thyroïde), calcifiées (principalement côlon et estomac de type mucoïde) ou encore kystiques (ovaire, sein, mélanome).

ANATOMOPATHOLOGIE

Sur le plan macroscopique, l'atteinte métastatique est unique, multiple (le plus fréquent) ou diffuse. Les métastases sont de taille variable, la localisation est sous-capsulaire ou intraparenchymateuse. Les remaniements hémorragiques se voient plus souvent dans les métastases des tumeurs neuro-endocrines et des cancers du rein. Les métastases des cancers colorectaux sont classiquement le siège d'importantes plages de nécrose.
Sur le plan microscopique, l'aspect histologique est généralement similaire à celui de la tumeur primitive.

CONTEXTE CLINIQUE

Les métastases hépatiques, lorsqu'elles sont nombreuses, peuvent être responsables d'une HMG (70 % des cas) parfois douloureuse.
Le bilan biologique est souvent perturbé, avec une élévation des enzymes hépatiques présente dans 50 à 75 % des cas.

TDM

La sémiologie TDM des métastases hépatiques (fig. 6-14) associe :

– dans leur forme hypovasculaire (la plus fréquente) :

- plusieurs lésions nodulaires (< 3 cm),
- une HMG (75 % des cas) en cas d'atteinte multiple,
- des calcifications rares (2 % des cas),
- un rehaussement périphérique en cocarde au temps artériel de l'injection IV de produit de contraste iodé,
- puis un caractère hypodense au parenchyme hépatique adjacent au temps d'équilibre porto-parenchymateux ;

– dans leur forme hypervasculaire :

- plusieurs lésions nodulaires (< 3 cm),
- une HMG (75 % des cas) en cas d'atteinte multiple,
- un rehaussement important au temps artériel de l'injection IV de produit de contraste iodé,

www.lemanip.com

Paratger Le Site www.lemanip.com Tout Est Gratuit

Paratger Le Site www.lemanip.com Tout Est Gratuit

www.lemanip.com

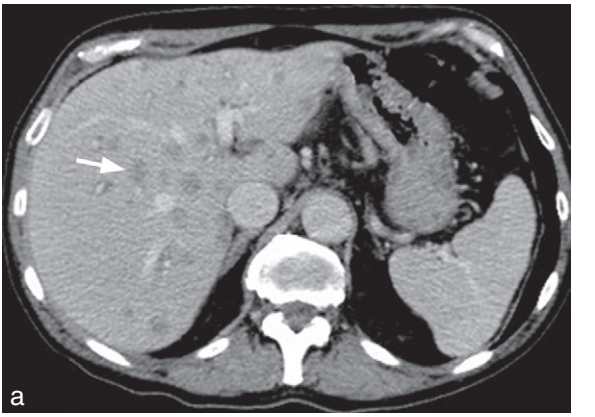

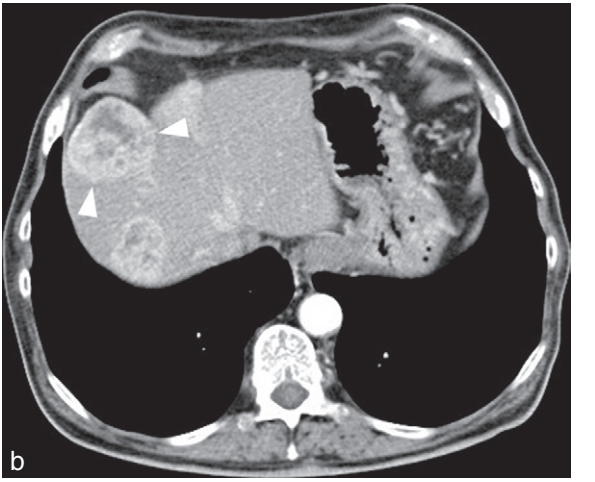

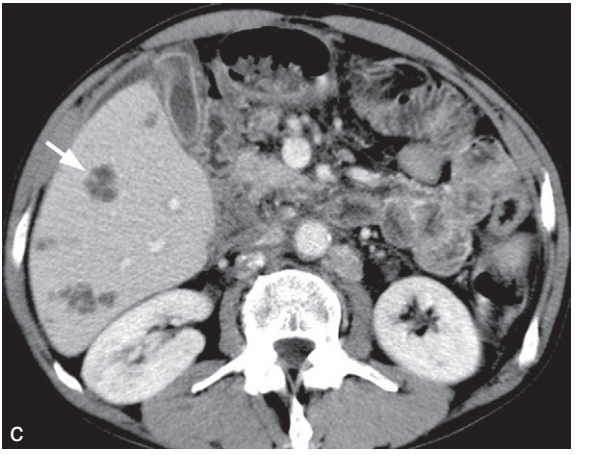

Figure 6-14.
Métastases hépatiques.
a : forme hypovasculaire. Multiples lésions nodulaires hypodenses au parenchyme hépatique (flèche). b : forme hypervasculaire. Lésions nodulaires présentant un rehaussement hétérogène, important et précoce (têtes de flèche). c : forme kystique. Lésions nodulaires de densité liquidienne (d = 10 UH) parfois regroupées en grappes (flèche).

Paratger Le Site www.lemanip.com Tout Est Gratuit

Paratger Le Site www.lemanip.com Tout Est Gratuit

- un caractère isodense au parenchyme hépatique adjacent au temps porto-parenchymateux ;

– dans leur forme kystique :

- plusieurs lésions nodulaires (< 3 cm),
- un caractère kystique avec une densité liquidienne (d = 0–10 UH),
- une HMG (75 % des cas) en cas d'atteinte multiple,
- une absence de rehaussement après injection IV de produit de contraste iodé.

Le bilan TDM d'extension des métastases hépatiques cherche à mettre en évidence la tumeur primitive mais également des ADN et/ou des métastases au niveau d'autres organes.

AUTRES EXAMENS D'IMAGERIE

L'échographie révèle des images multiples, avec un aspect classique en cocarde. Ces lésions sont majoritairement hypo-échogènes au foie mais peuvent parfois apparaître hyperéchogènes (côlon, prostate, ovaire) ou kystiques (ovaire, sein, mélanome).
L'IRM est d'intérêt similaire avec la mise en évidence de lésions en isosignal ou hyposignal T1, hypersignal T2 de type tumoral et qui après injection IV de gadolinium possèdent un rehaussement variable selon le type de la lésion primitive.

DIAGNOSTIC TDM DIFFÉRENTIEL

Les abcès hépatiques à pyogènes ainsi que les abcès fungiques sont en général multiples mais apparaissent dans un contexte infectieux souvent parlant.
Le lymphome hépatique dans sa forme multinodulaire peut posséder un aspect voisin des métastases hypovasculaires mais, en général, le contexte et le terrain restent souvent très différents.

ÉVOLUTION NATURELLE ET PRONOSTIC

Le pronostic est variable bien que sombre en général, la présence de métastases hépatiques signant le plus souvent le stade avancé d'une maladie tumorale.

PRINCIPES DE PRISE EN CHARGE

Les métastases hépatiques sont souvent traitées dans le cadre d'un cancer largement avancé sur le plan métastatique et bénéficient d'une chimiothérapie adaptée à la tumeur primitive. La chirurgie d'exérèse, la destruction lésionnelle par thermoablation et la radiothérapie externe sur une (ou quelques) lésion(s) isolée(s) possèdent des indications spécifiques et ciblées.

ITEMS CLÉS

Foie – lésions nodulaires multiples < 3 cm – type de rehaussements en rapport avec la tumeur primitive – stade avancé d'un cancer.

www.lemanip.com

Paratger Le Site www.lemanip.com Tout Est Gratuit

Paratger Le Site www.lemanip.com Tout Est Gratuit

Adénome hépatocellulaire

Ichikawa T, et al. Hepatocellular adenoma : Multiphasic CT and histopathologic findings in 25 Patients. Radiology 2000 ; 214 : 861–8.

Kawakatsu M, et al. Disappearance of liver cell adenoma : CT and MR imaging. Abdom Imaging 1997 ; 22 : 274–6.

Nagorney DM. Benign hepatic tumors : focal nodular hyperplasia and hepatocellular adenoma. World J Surg 1995 ; 19 : 13–8.

Ruppert-Kohlmayr AJ, et al. Focal nodular hyperplasia and hepatocellular adenoma of the liver. AJR Am J Roentgenol 2001 ; 176 : 1493–8.

Angiomyolipome hépatique

Jeon TY, et al. Assessment of triple-phase Ct findings for the diagnosis of fat-deficient hepatic angiomyolipoma from hepatocellular carcinoma in non-cirrhotic liver. Eur J Radiol 2010 Mar ; 73 : 601–6.

Jy JS, et al. Epitheliod angiomyolipoma of the liver : CT and MRI features. Abdom Imaging 2012 May 20 ; .

Wang YJ, et al. Diagnosis of hepatic angiomyolipomata using CT : review of three cases and analysis of the literature. Clin Radiol 2009 ; 64 : 329–34.

Cystadénome biliaire

Choi HK, et al. Differential diagnosis for intrahepatic biliary cystadenoma and hepatic simple cyst : significance of cystic fluid analysis and radiologic findings. J Clin Gastroenterol 2010 ; 44 : 289.

Kim JY, et al. Differentiation between biliary cystic neoplasms and simple cysts of the liver : accuracy of CT. AJR Am J Roentgenol 2010 ; 195 : 1142–8.

Ogawa H, et al. CT findings of intraductal papillary neoplasm of the bile duct : Assessment with multiphase contrast-enhanced examination using multidetector CT. Clin Radiol 2012 Mar ; 67(3) : 224–31.

Palacios E, et al. Biliary cystadenoma : ultrasound, CT, and MRI. Abdom Imaging 1990 ; 15 : 313–6.

Sun Y, et al. Spontaneous rupture of a giant hepatobiliary serous cystadenoma : report of a case and literature review. Hepatology International 2011 ; 5 : 603–6.

Hémangiome hépatique

Blondet A, et al. Multiples hémangiomes hépatiques pédiculés révélés par un volvulus. J Radiol 2007 ; 88 : 891–4.

Issahar-Zadeh A, et al. Hémangiome hépatique géant responsable d'une dilatation des voies biliaires intrahépatiques. J Radiol 1997 ; 78 : 381–4.

Jang HJ, et al. Hepatic hemangioma : atypical appearances on CT, MR imaging, and sonography. AJR Am J Roentgenol 2003 ; 180 : 135–41.

www.lemanip.com

Paratger Le Site www.lemanip.com Tout Est Gratuit

Paratger Le Site www.lemanip.com Tout Est Gratuit

Lv P, et al. Differentiation of small hepatic hemangioma from small hepatocellular carcinoma : recently introduced spectral CT method. Radiology 2011 ; 259 : 720–9.
Valls C, et al. Giant cavernous hemangioma of the liver : atypical CT and MR findings. Eur Radiol 1996 ; 6 : 448–50.
Yoon SS, et al. Diagnosis, management, and outcomes of 115 patients with hepatic hemangioma. J Am Coll Surg 2003 ; 197 : 392–402.

Hyperplasie nodulaire focale

Brancatelli G, et al. Focal nodular hyperplasia : CT findings with emphasis on multiphasic helical CT in 78 patients. Radiology 2001 ; 219 : 61–8.
Hussain SM, et al. Focal nodular hyperplasia : findings at state-of-the-art MR imaging, US, CT, and pathologic analysis. Radiographics 2004 ; 24 : 3–17.
Rogers JV, et al. Hepatic focal nodular hyperplasia : angiography, CT, sonography, and scintigraphy. AJR Am J Roentgenol 1981 ; 137 : 983–90.

Kyste hépatique

Horton KM, et al. CT and MR imaging of benign hepatic and biliary tumors. Radiographics 1999 ; 19 : 431–51.
Vuillemin-Bodaghi V, et al. Imagerie des kystes atypiques du foie. Gastroenterol Clin Biol 1997 ; 21 : 394–9.

Lipome hépatique

Gore RM, et al. Hepatic Incidentalomas. Radiol Clin North Am 2011 ; 49 : 291–322.
Martí-Bonmatí L, et al. Lipoma of the liver : US, CT, and MRI appearance. Gastrointest Radiol 1989 ; 14 : 155–7.
Martin-Benitez G, et al. Hepatic lipomas and steatosis : an association beyond chance. Eur J Radiol 2011 ; 81 : 491–4.
Nakamura N, et al. A hepatic lipoma mimicking angiomyolipoma of the liver : report of a case. Surg Today 2009 ; 39 : 825–8.

Angiosarcome hépatique

Fajadet P, et al. Angiosarcome hépatique. Aspect TDM et IRM : à propos d'un cas et revue de la littérature. Ann Radiol (Paris) 1990 ; 33 : 260–3.
Ikeda K, et al. Spontaneous rupture of a necrotic hepatic angiosarcoma : findings on dual-phase computed tomography and angiography. Radiat Med 2006 ; 24 : 369–72.
Koyama T, et al. Primary hepatic angiosarcoma : findings at CT and MR imaging. Radiology 2002 ; 222 : 667–73.
Maluf D, et al. Hepatic angiosarcoma and liver transplantation : case report and literature review. Transplant Proc 2005 ; 37 : 2195–9.
Rademaker J, et al. Hepatic hemangiosarcoma : imaging findings and differential diagnosis. Eur Radiol 2000 ; 10 : 129–33.
Yu RS, et al. Primary hepatic sarcomas : CT findings. Eur Radiol 2008 ; 18 : 2196–205.

www.lemanip.com

Paratger Le Site www.lemanip.com Tout Est Gratuit

Paratger Le Site www.lemanip.com Tout Est Gratuit

Carcinome hépatocellulaire

Bargellini I, et al. Hepatocellular carcinoma : CT for tumor response after transarterial chemoembolization in patients exceeding milan criteria – selection parameter for liver transplantation. Radiology 2010 ; 255 : 289–300.

Bartolozzi C, et al. Hepatocellular carcinoma : CT and MR features after transcatheter arterial embolization and percutaneous ethanol injection. Radiology 1994 ; 191 : 123–8.

Cheng BQ, et al. Chemoembolization combined with radiofrequency ablation for patients with hepatocellular carcinoma larger than 3 cm A randomized controlled trial. JAMA 2008 ; 299 : 1669–77.

Deniès L, et al. Intérêt du scanner hélicoïdal dans le diagnostic précoce des carcinomes hépatocellulaires sur cirrhose. J Radiol 2002 ; 83 : 635–40.

Di Martino M, et al. Intraindividual comparison of gadoxetate disodium–enhanced MR imaging and 64-section multidetector CT in the detection of hepatocellular carcinoma in patients with cirrhosis. Radiology 2010 ; 256 : 806–16.

Furlan A, et al. Hepatocellular carcinoma in cirrhotic patients at multidetector CT : hepatic venous phase versus delayed phase for the detection of tumour washout. Br J Radiol 2011 ; 84 : 403–12.

Ippolito D, et al. Perfusion CT in cirrhotic patients with early stage hepatocellular carcinoma : assessment of tumor-related vascularization. Eur J Radiol 2010 ; 73 : 148–52.

Kim HC, et al. The various manifestations of ruptured hepatocellular carcinoma : CT imaging findings. Abdom Imaging 2008 ; 33 : 633–42.

Carcinome hépatocellulaire fibrolamellaire

Blachar A, et al. Radiologists' performance in the diagnosis of liver tumors with central scars by using specific CT criteria. Radiology 2002 ; 223 : 532–9.

Ichikawa T, et al. Fibrolamellar hepatocellular carcinoma : imaging and pathologic findings in 31 recent cases. Radiology 1999 ; 213 : 352–61.

Ichikawa T, et al. Fibrolamellar hepatocellular carcinoma : pre-and post-therapy evaluation with CT and MR imaging. Radiology 2000 ; 217 : 145–51.

Smith MT, et al. Fibrolamellar hepatocellular carcinoma. Radiographics 2008 ; 28 : 609–13.

Terzis I, et al. Fibrolamellar hepatocellular carcinoma : a case report with distinct radiological features. Journal of Gastrointestinal Cancer 2010 ; 41 : 2–5.

Cholangiocarcinome intra-hépatique

Becker CD. Multidetector CT, and MRI of biliary diseases. J Radiol 2003 Apr ; 84 : 473–9.

Chen LD, et al. Intrahepatic cholangiocarcinoma and hepatocellular carcinoma : differential diagnosis with contrast-enhanced ultrasound. Eur Radiol 2010 ; 20 : 743–53.

Lacomis JM, et al. Cholangiocarcinoma : delayed CT contrast enhancement patterns. Radiology 1997 ; 203 : 98–104.

www.lemanip.com

Paratger Le Site www.lemanip.com Tout Est Gratuit

Paratger Le Site www.lemanip.com Tout Est Gratuit

Lee JW, et al. CT features of intraductal intrahepatic cholangiocarcinoma. American Journal of Roentgenology 2000 ; 175 : 721–5.

Soyer P, et al. Imaging of intrahepatic cholangiocarcinoma : peripheral cholangiocarcinoma. AJR Am J Roentgenol 1995 ; 165 : 1427–31.

Soyer P, et al. Imaging of intrahepatic cholangiocarcinoma : hilar cholangiocarcinoma. AJR Am J Roentgenol 1995 ; 165 : 1433–6.

Valls C, et al. Intrahepatic peripheral cholangiocarcinoma : CT evaluation. Abdom Imaging 2000 ; 25 : 490–6.

Hémangio-endothéliome épithélioïde hépatique

Adler B, et al. Multifocal epithelioid hemangioendothelioma in a 16-year-old boy. Pediatr Radiol 2005 ; 35 : 1014–8.

Alomari AI. The lollipop sign : a new cross-sectional sign of hepatic epithelioid hemangioendothelioma. Eur J Radiol 2006 ; 59 : 460–4.

Askri A, et al. Digestif – l'hémangioendothéliome épithélioïde hépatique : à propos de 3 cas. J Radiol 2009 ; 90 : 310–4.

Bruegel M, et al. Hepatic epithelioid hemangioendothelioma : findings at CT and MRI including preliminary observations at diffusion-weighted echo-planar imaging. Abdom Imaging 2011 ; 36 : 415–24.

Demuynck F, et al. Digestif – l'hémangioendothéliome épithélioïde du foie : une tumeur hépatique rare. J Radiol 2009 ; 90 : C1.

Lin J, et al. CT and MRI diagnosis of hepatic epithelioid hemangioendothelioma. Hepatobiliary Pancreat Dis Int 2010 ; 9 : 154–8.

Lymphome hépatique

Barbier C, et al. Tomodensitométrie des lymphomes de l'adultes. J Radiol 1998 ; 79 : 1469–77.

Elsayes KM, et al. Primary hepatic lymphoma : imaging findings. Journal of Medical Imaging and Radiation Oncology 2009 ; 53 : 373–9.

Fikri M, et al. Le lymphome primitif du foie : à propos d'un cas pédiatrique. J Radiol 2006 ; 87 : 311–3.

Gatselis NK, et al. Hepatobiliary and pancreatic : primary hepatic lymphoma. J Gastroenterol Hepatol 2011 ; 26 : 210.

Gazelle GS, et al. US, CT, and MRI of primary and secondary liver lymphoma. J Comput Assist Tomogr 1994 ; 18 : 412.

Maher MM, et al. Imaging of primary non-Hodgkin's lymphoma of the liver. Clin Radiol 2001 ; 56 : 295–301.

Radin DR, et al. AIDS-related non-Hodgkin's lymphoma : abdominal CT findings in 112 patients. AJR Am J Roentgenol 1993 ; 160 : 1133–9.

Tan Y, et al. Rare hepatic malignant tumors : dynamic CT, MRI, and clinicopathologic features : with analysis of 54 cases and review of the literature. Abdom Imaging 2012 Jun 6.

www.lemanip.com

Paratger Le Site www.lemanip.com Tout Est Gratuit

Paratger Le Site www.lemanip.com Tout Est Gratuit

Métastases hépatiques

Mainenti PP, et al. Detection of colo-rectal liver metastases : prospective comparison of contrast enhanced US, multidetector CT, PET/CT, and 1.5 Tesla MR with extracellular and reticulo-endothelial cell specific contrast agents. Abdom Imaging 2010 ; 35 : 511–21.

Miles KA, et al. Colorectal Cancer : texture analysis of portal phase hepatic CT images as a potential marker of survival. Radiology 2009 ; 250 : 444–52.

Motosugi U, et al. Imaging of small hepatic metastases of colorectal carcinoma : how to use superparamagnetic iron oxide-enhanced magnetic resonance imaging in the multidetector-row computed tomography age ? J Comput Assist Tomogr 2009 ; 33 : 266.

Muhi A, et al. Diagnosis of colorectal hepatic metastases : contrast-enhanced ultrasonography versus contrast-enhanced computed tomography versus superparamagnetic iron oxide-enhanced magnetic resonance imaging with diffusion-weighted imaging. J Magn Reson Imaging 2010 ; 32 : 1132–40.

Niekel MC, et al. Diagnostic imaging of colorectal liver metastases with CT, MR imaging, FDG PET, and/or FDG PET/CT : a meta-analysis of prospective studies including patients who have not previously undergone treatment. Radiology 2010 ; 257 : 674–84.

Park M, et al. Spectrum of CT findings after radiofrequency ablation of hepatic tumors. Radiographics 2008 ; 28 : 379–90.

Tochetto SM, et al. Does multidetector CT attenuation change in colon cancer liver metastases treated with 90Y help predict metabolic activity at FDG PET ? Radiology 2010 ; 255 : 164–72.

Wicherts DA, et al. Incremental value of arterial and equilibrium phase compared to hepatic venous phase CT in the preoperative staging of colorectal liver metastases : an evaluation with different reference standards. Eur J Radiol 2011 ; 77 : 305–11.

www.lemanip.com

Paratger Le Site www.lemanip.com Tout Est Gratuit

Paratger Le Site www.lemanip.com Tout Est Gratuit

Voies biliaires

7

CHAPITRE

Les voies biliaires sont habituellement divisées en voies biliaires intra-hépatiques et extra-hépatiques. Sur le plan physiologique, les voies biliaires correspondent à des canaux permettant l'évacuation de la bile depuis le foie jusque dans le tube digestif. La vésicule biliaire est placée en dérivation par rapport au système biliaire principal et possède une fonction de stockage et de concentration de la bile. Les tumeurs des voies biliaires sont majoritairement malignes et peuvent toucher l'ensemble du système canalaire. Compte tenu de l'importante proximité anatomique et de l'intrication physiologique du foie et des voies biliaires, les tumeurs biliaires intra-hépatiques sont en général assimilées à des tumeurs hépatiques. Pour ce qui est des voies biliaires extra-hépatiques, leur pathologie tumorale entraîne presque toujours des retentissements dépassant largement la seule excrétion biliaire, parce que la région du hile hépatique et que celle de l'ampoule de Vater sont riches de convergences vasculaires et canalaires.

www.lemanip.com

TUMEURS BÉNIGNES (ET À BAS GRADE DE MALIGNITÉ)

Adénome vésiculaire *(gallbladder adenoma)*

L'adénome vésiculaire correspond à une tumeur polypoïde de la paroi vésiculaire. Il s'agit de la tumeur bénigne la plus fréquente de la vésicule biliaire. Elle est principalement rencontrée chez la femme de plus de 50 ans. On retient une association fréquente à la présence de calculs vésiculaires (> 50 % des cas). La taille moyenne au diagnostic est inférieure à 2 cm. Si l'adénome vésiculaire est en général une lésion isolée, des cas d'adénomes associés à une PAF ou à un syndrome de Peutz-Jeghers ont été rapportés dans la littérature.

ANATOMOPATHOLOGIE

Sur le plan macroscopique, l'adénome vésiculaire se présente comme un polype naissant de la paroi vésiculaire, généralement unique.
Sur le plan microscopique, les adénomes vésiculaires sont classés selon leur architecture, de type tubuleux, papillaire (villeux) ou tubulopapillaire (tubulovilleux), et selon le type cytologique de l'épithélium (pylorique, intestinal, fovéolaire ou biliaire). Le type pylorique est le plus fréquent. Les adénomes de type intestinal et de type pylorique peuvent présenter des foyers de dysplasies de haut grade ou de carcinomes *in situ*.

TDM des tumeurs abdominales
© 2013, Elsevier Masson SAS. Tous droits réservés.
Paratger Le Site www.lemanip.com Tout Est Gratuit

Paratger Le Site www.lemanip.com Tout Est Gratuit

CONTEXTE CLINIQUE

L'adénome vésiculaire est quasiment toujours de découverte fortuite, principalement au décours d'une échographie abdominale.
La biologie est en général non remarquable.

TDM

La sémiologie TDM de l'adénome vésiculaire (fig. 7-1) associe :

– une lésion pariétale en général unique et inférieure à 2 cm ;

– un aspect sessile ou pédiculé ;

– une absence d'épaississement de la paroi vésiculaire ;

– un possible calcul vésiculaire associé (50 % des cas) ;

– un rehaussement souvent peu marqué après injection IV de produit de contraste iodé.

AUTRES EXAMENS D'IMAGERIE

L'échographie est un excellent examen pour la détection et l'analyse de l'adénome vésiculaire. Il apparaît comme une lésion le plus souvent isolée, pédiculée, d'échostructure voisine de celle du foie, immobile, solidaire de la paroi et ne présentant pas de cône d'ombre postérieur.
L'IRM (et notamment la bili-IRM) permet de mettre en évidence une lésion nodulaire appendue à la paroi vésiculaire, souvent aisément détectable du fait de l'hypersignal T2 marqué du contenu biliaire environnant de la vésicule.

www.lemanip.com

Figure 7-1.
Adénome vésiculaire.
Petite lésion pariétale centimétrique d'allure sessile (flèche).

Paratger Le Site www.lemanip.com Tout Est Gratuit

Gratuittement

www.lemanip.com

Radiologie et imagerie medicale

Livres,memoires,rapport de stage,courses,radiologie conventionnelle,Scanner,TDM,IRM,Scintigraphie, Medecine nucleaire,Radiotherapie,Radiologie Interventionnelle,Oncologie,Clichees,Cas interpretes,exposes,medecine

https://www.lemanip.com/

www.lemanip.com

Paratger Le Site www.lemanip.com Tout Est Gratuit

DIAGNOSTIC TDM DIFFÉRENTIEL

Les polypes cholestéroliques sont en général inférieurs à 1 cm et sont le plus souvent multiples.
Les lithiases pigmentaires, non calcifiées, se distinguent par leur caractère déclive.
Le lipome de la paroi vésiculaire possède une densité graisseuse pathognomonique.

ÉVOLUTION NATURELLE ET PRONOSTIC

L'adénome vésiculaire est une tumeur bénigne qui possède un potentiel dégénératif faisant l'objet d'une controverse. Pour certains auteurs, les adénomes supérieurs à 1 cm auraient un risque non nul de transformation cancéreuse.

PRINCIPES DE PRISE EN CHARGE

L'adénome vésiculaire, bien que bénin mais à faible potentiel dégénératif, peut faire indiquer une cholécystectomie. Celle-ci est en règle générale suffisante lorsque le diagnostic d'adénome non dégénéré est confirmé à l'examen histologique de la pièce d'exérèse.

ITEMS CLÉS

Vésicule biliaire – femme > 50 ans – tumeur polypoïde de la paroi vésiculaire < 2 cm – association fréquente à des calculs vésiculaires – potentiel dégénératif discuté.

Hamartomes biliaires *(multiple bile duct hamartoma)*

Les hamartomes biliaires (ou complexes de von Meyenburg) sont des malformations du système biliaire. Ils correspondent à des malformations embryologiques entraînant une involution des canaux biliaires responsables de dilatations kystiques borgnes des voies biliaires. L'incidence des hamartomes biliaires est de 1 à 3 %. La taille moyenne au diagnostic est de 0,5 mm (0,1 à 10 mm). Une association à la polykystose hépatique est communément admise.

ANATOMOPATHOLOGIE

Sur le plan macroscopique, il s'agit de petits nodules de quelques millimètres (moins de 1 cm), multiples, au contact des espaces portes, pouvant contenir de la bile.
Sur le plan microscopique, la lésion est constituée de multiples canaux biliaires ronds ou anfractueux, bordés d'un épithélium cubique ou aplati, sans atypies cytonucléaires, au sein d'un stroma fibreux dense. Les canaux peuvent renfermer un contenu liquidien protéique ou des concrétions biliaires. La localisation est portale ou périportale.

www.lemanip.com

Paratger Le Site www.lemanip.com Tout Est Gratuit

Paratger Le Site www.lemanip.com Tout Est Gratuit

CONTEXTE CLINIQUE

Les hamartomes biliaires sont asymptomatiques et presque toujours de découverte fortuite. La biologie est non remarquable.

TDM

La sémiologie TDM des hamartomes biliaires (fig. 7-2) associe :

– de multiples petites images (< 1 cm) ;

– une densité liquidienne (d = 10 UH) ;

– une atteinte diffuse au foie ;

– une topographie sous-capsulaire souvent prédominante ;

– une absence de communication avec le système canalaire biliaire ;

– une totale absence de rehaussement après injection IV de produit de contraste iodé.

AUTRES EXAMENS D'IMAGERIE

L'échographie montre de multiples petites images nodulaires, hypo-échogènes à hyperéchogènes selon les cas, avec présence d'artéfacts en « queue de comète », diffusément réparties au foie.
L'IRM relève de multiples lésions en hyposignal T1 franc et en hypersignal T2 franc de type liquidien. La bili-IRM permet d'affirmer le caractère non communiquant de ces lésions avec le système canalaire biliaire.

Figure 7-2.
Hamartomes biliaires. Multiples petites images infracentimétriques de densité liquidienne (d = 10 UH) réparties à l'ensemble du foie.

www.lemanip.com

Paratger Le Site www.lemanip.com Tout Est Gratuit

Paratger Le Site www.lemanip.com Tout Est Gratuit

DIAGNOSTIC TDM DIFFÉRENTIEL

Les kystes hépatiques multiples sont de taille souvent supérieure à 1,5 cm et leur nombre, même élevé, n'est jamais aussi important que celui des hamartomes biliaires.
Le syndrome de Caroli est une malformation des canaux biliaires eux-mêmes, les dilatations kystiques étant souvent volumineuses.
Les métastases hépatiques kystiques sont rares et le contexte tumoral est souvent connu.

ÉVOLUTION NATURELLE ET PRONOSTIC

Le pronostic des hamartomes biliaires est bon puisqu'il s'agit de lésions malformatives normalement toujours bénignes, même si quelques cas rarissimes de dégénérescence maligne ont été décrits dans la littérature.

PRINCIPES DE PRISE EN CHARGE

Aucune prise en charge n'est en règle générale nécessaire.

ITEMS CLÉS

Foie – découverte fortuite – multiples lésions kystiques (< 1 cm) diffuses au foie – pas de communication avec le système canalaire biliaire.

www.lemanip.com

TUMEURS MALIGNES

Carcinome ampullaire *(ampullary carcinoma)*

Le carcinome ampullaire est une tumeur maligne épithéliale glandulaire à point de départ des cellules de l'ampoule de Vater. Il représente 0,5 % de l'ensemble des tumeurs du tube digestif.
Aucune étiologie n'est retenue de façon spécifique. Des mutations du gène APC et du gène KRAS ont été observées. Des facteurs favorisants tels le tabac et le diabète sont classiquement admis. Le carcinome ampullaire est également associé à la PAF, ou son variant le syndrome de Gardner (risque × 100), et au cancer colique. L'âge moyen à la découverte se situe au-delà de 60 ans. La taille au diagnostic est inférieure à 3 cm. Le sex-ratio M : F de 2 : 1 est discrètement en faveur de l'homme.

ANATOMOPATHOLOGIE

Sur le plan macroscopique, il s'agit d'une tumeur centrée sur l'ampoule de Vater, excluant les adénocarcinomes du duodénum ou du pancréas envahissant l'ampoule. La lésion est exophytique, visible au niveau de la papille, ou ulcérée et infiltrante.
Sur le plan microscopique, il s'agit d'un adénocarcinome d'architecture tubuleuse. On décrit deux grands types histologiques : le type intestinal (70 %) généralement

Paratger Le Site www.lemanip.com Tout Est Gratuit

Paratger Le Site www.lemanip.com Tout Est Gratuit

développé sur adénome et le type pancréatobiliaire (20 %) ressemblant à l'adénocarcinome canalaire pancréatique. Un petit nombre enfin est de type mixte, associant les deux.

CONTEXTE CLINIQUE

Le carcinome ampullaire se présente le plus souvent dans le cadre d'un ictère classiquement intermittent (70 %), une AEG avec amaigrissement, des douleurs abdominales transfixiantes, et plus rarement un méléna (< 5 % des cas).
Sur le plan biologique, il existe une augmentation des PAL ainsi que du taux de bilirubine sérique. L'ACE et le CA 19-9 peuvent être élevés, isolément ou ensemble, ce qui constitue un facteur de mauvais pronostic.

TDM

La sémiologie TDM du carcinome ampullaire (fig. 7-3) associe :

– une lésion tissulaire (< 3 cm) d'allure lobulée, centrée sur la région de l'ampoule de Vater ;
– une fréquente dilatation « en canon de fusil » du cholédoque et du canal pancréatique principal de Wirsung ;
– un rehaussement en général modéré après injection IV de produit de contraste, donnant un aspect souvent hypodense à la lésion par rapport au parenchyme pancréatique avoisinant.

Le bilan d'extension du carcinome ampullaire cherche à mettre en évidence des ADN locorégionales ainsi que des métastases hépatiques et/ou pulmonaires.

AUTRES EXAMENS D'IMAGERIE

L'échographie peut, dans le meilleur des cas, mettre en évidence la lésion de la région ampullaire, mais surtout révèle la dilatation de la voie biliaire principale, des voies biliaires intra-hépatiques et du canal de Wirsung. Elle permet également de visualiser les métastases hépatiques si elles existent.
L'IRM met en évidence une lésion supérieure à 3 cm, centrée sur la région ampullaire et d'allure lobulée. Cette lésion est en isosignal au pancréas en T1. Le signal T2 est intermédiaire et l'injection IV de gadolinium note un hyposignal relatif au parenchyme pancréatique adjacent assez caractéristique. La bili-IRM est par ailleurs très performante pour authentifier la nature ampullaire de la lésion avec la dilatation importante des voies biliaires et du canal pancréatique en amont de l'obstacle.

DIAGNOSTIC TDM DIFFÉRENTIEL

L'adénome ampullaire, en imagerie, ne peut pas être distingué du carcinome ampullaire. De fait, seules les caractéristiques anatomopathologiques permettent le diagnostic différentiel.

www.lemanip.com

Paratger Le Site www.lemanip.com Tout Est Gratuit

Paratger Le Site www.lemanip.com Tout Est Gratuit

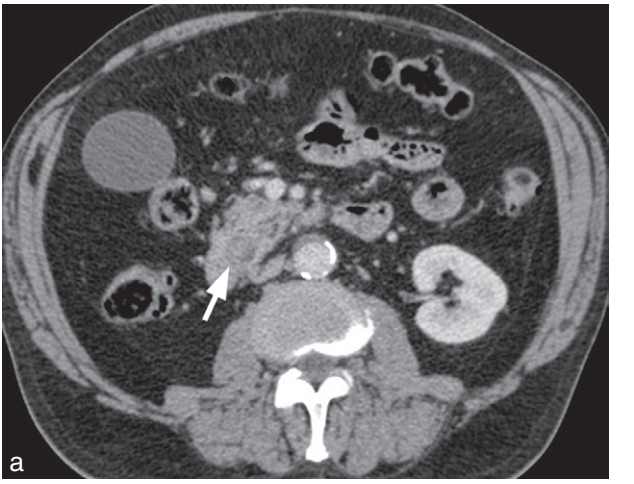

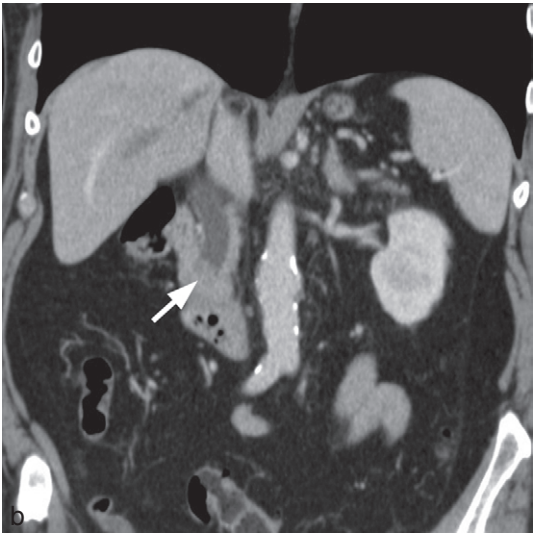

Figure 7-3.
Carcinome ampullaire.
a : lésion nodulaire hypodense de la région de l'ampoule de Vater (flèche). b : coupe coronale. Lésion nodulaire intracanalaire (flèche) responsable d'une dilatation du cholédoque et dont le rehaussement est plus faible que celui du parenchyme pancréatique voisin.

www.lemanip.com

Le carcinome pancréatique, dans sa localisation céphalique, est le principal diagnostic différentiel à évoquer parmi les tumeurs malignes. Il s'agit également souvent d'une lésion peu vascularisée et hypodense après injection IV de produit de contraste. La double dilatation canalaire est également présente et seule une localisation lésionnelle plus centrée sur la tête du pancréas que sur la région ampullaire permet parfois de redresser le diagnostic.

Le carcinome duodénal peut également atteindre la région du deuxième duodénum para-ampullaire, mais il n'y a pas de double dilatation canalaire ou alors beaucoup moins marquée. Le méléna est par contre plus fréquemment retrouvé.

Paratger Le Site www.lemanip.com Tout Est Gratuit

Paratger Le Site www.lemanip.com Tout Est Gratuit

ÉVOLUTION NATURELLE ET PRONOSTIC

L'évolution naturelle et le pronostic du carcinome ampullaire dépendent de l'atteinte ganglionnaire et métastatique à distance au moment du diagnostic. Le pronostic à 5 ans est d'environ 40 % en cas de chirurgie possible.

PRINCIPES DE PRISE EN CHARGE

La DPC est la règle lorsqu'elle est possible.

ITEMS CLÉS

Ampoule de Vater – homme > 60 ans – lésion lobulée et hypodense – double dilatation canalaire d'amont.

Carcinome vésiculaire *(gallbladder carcinoma)*

Le carcinome vésiculaire est une tumeur maligne de la vésicule biliaire. Il s'agit de la sixième tumeur digestive maligne en fréquence (3 % des cas) et de la tumeur la plus fréquente de toutes les tumeurs malignes biliaires. L'âge moyen de découverte est de 73 ans. Le sex-ratio M : F est de 1 : 4, ce qui en fait une tumeur majoritairement féminine. Le sexe féminin, le statut postménopausique, le surpoids, le tabagisme, mais surtout une vésicule porcelaine (5 à 60 % selon les études) et/ou une vésicule lithiasique (> 80 % des cas) sont des facteurs de risque avérés du carcinome de la vésicule biliaire. Une association à la CSP, aux anomalies congénitales des voies biliaires, comme la maladie de Caroli, à la PAF et aux MICI est également communément admise.

ANATOMOPATHOLOGIE

Sur le plan macroscopique, il s'agit d'une masse blanchâtre mal limitée infiltrant l'épaisseur de la paroi vésiculaire.
Sur le plan microscopique, il s'agit d'un adénocarcinome (de type biliaire, intestinal, fovéolaire gastrique, à cellules claires, mucineux ou à cellules en bagues à chaton), d'un carcinome épidermoïde, d'un carcinome adénosquameux, d'un carcinome indifférencié, d'un carcinome cribriforme ou d'un carcinosarcome.

CONTEXTE CLINIQUE

Longtemps asymptomatique, le carcinome vésiculaire peut, à un stade évolué, générer des douleurs abdominales de l'HCD, associées à une AEG avec anorexie et amaigrissement, voire parfois un ictère lorsqu'il existe une extension au système canalaire biliaire principal. Un contexte de vésicule lithiasique est très souvent retrouvé (> 50 % des cas).
En dehors des cas d'obstruction biliaire, il n'existe pas de signes biologiques notables. Une élévation de l'ACE est par contre parfois notée.

www.lemanip.com

Paratger Le Site www.lemanip.com Tout Est Gratuit

Paratger Le Site www.lemanip.com Tout Est Gratuit

TDM

La sémiologie TDM du carcinome vésiculaire (fig. 7-4) associe :

– un épaississement focal et irrégulier de la paroi vésiculaire (30 % des cas) ;

– plus fréquemment, un comblement lésionnel diffus et polylobé de la loge vésiculaire (70 % des cas) ;

– un macrocalcul centrant la lésion ;

– une extension locale au foie contigu ;

– une possible dilatation des voies biliaires intra-hépatiques en cas d'infiltration canalaire hilaire ;

– un rehaussement lésionnel souvent hétérogène et prolongé lors de l'injection IV de produit de contraste iodé.

Le bilan TDM d'extension du carcinome vésiculaire cherche à mettre en évidence envahissement très fréquent des organes adjacents (foie, duodénum, pancréas) par extension directe, ainsi que des ADN régionales, des lésions métastatiques (75 % des cas au moment du diagnostic) dont des métastases péritonéales.

AUTRES EXAMENS D'IMAGERIE

L'échographie, lorsqu'elle est réalisée, révèle la présence fréquente d'un macrocalcul vésiculaire, associé à une paroi largement épaissie de façon irrégulière ou à un véritable comblement lésionnel de la loge vésiculaire. Les métastases hépatiques synchrones sont également décelables lorsqu'elles sont présentes.

L'IRM montre une lésion d'allure polylobée, irrégulière en hyposignal T1 et hypersignal T2, pénétrant la paroi de la vésicule, jusqu'à envahir complètement la loge vésiculaire, et pouvant entourer une image vide de signal correspondant à la présence d'un macrocalcul. Le rehaussement après injection IV de gadolinium est souvent prolongé compte tenu du caractère fibreux de la tumeur.

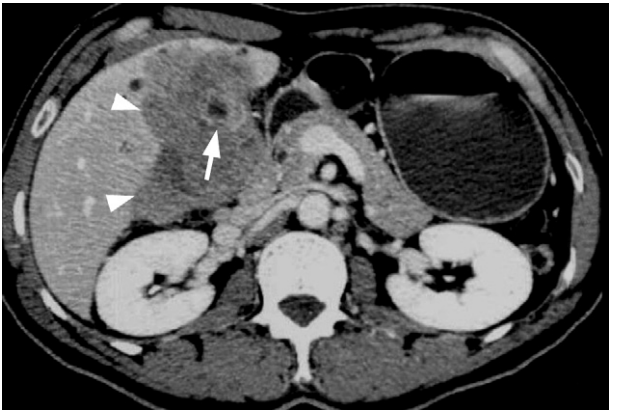

Figure 7-4.
Carcinome vésiculaire. Infiltration lésionnelle d'allure polylobée de la loge vésiculaire centrée sur un macrocalcul (flèche) avec extension hépatique par contiguïté (têtes de flèche).

www.lemanip.com

Paratger Le Site www.lemanip.com Tout Est Gratuit

Paratger Le Site www.lemanip.com Tout Est Gratuit

DIAGNOSTIC TDM DIFFÉRENTIEL

La cholécystite chronique possède un aspect irrégulier de la paroi et des lithiases intravésiculaires, mais il n'existe pas de lésions infiltrantes du foie et encore moins de lésions hépatiques synchrones.
L'adénomyomatose vésiculaire correspond à un épaississement le plus souvent localisé du fond vésiculaire, avec des images diverticulaires intramurales correspondant aux sinus de Rokitansky-Aschoff.

ÉVOLUTION NATURELLE ET PRONOSTIC

Le carcinome vésiculaire possède une croissance montante asymptomatique. Il est le plus souvent découvert à un stade symptomatique pour lequel la chirurgie d'exérèse totale n'est possible que dans moins de 10 % des cas. Sur le plan pronostic, la survie à 5 ans du carcinome de la vésicule biliaire est de 5 à 10 % avec une moyenne de 6 mois à partir du diagnostic.

PRINCIPES DE PRISE EN CHARGE

La prise en charge est chirurgicale lorsque cela est possible (< 25 % des cas). Les tumeurs localement avancées ou métastatiques peuvent bénéficier d'un traitement symptomatique avec notamment une dérivation des voies biliaires lorsque celles-ci sont envahies par la tumeur. Le pronostic est sombre avec une moyenne de survie de 6 mois. La survie à 5 ans est estimée à 6 %.

ITEMS CLÉS

Vésicule biliaire – femme > 60 ans – vésicule macrolithiasique – lésion comblant la loge vésiculaire – importante atteinte de contiguïté – rehaussement prolongé jusque tardivement du fait du caractère fibreux de la tumeur – métastases synchrones.

Cholangiocarcinome hilaire *(hilar cholangiocarcinoma)*

Le cholangiocarcinome hilaire (plus communément appelé tumeur de Klatskin) est une tumeur maligne à point de départ de l'épithélium des canaux de la convergence biliaire ou de la voie biliaire principale proximale. L'atteinte hilaire représente 70 % des cholangiocarcinomes et la vaste majorité des cholangiocarcinomes non intra-hépatiques. Les facteurs favorisants classiquement décrits sont la CSP, les cholangites récurrentes ou chroniques, les MICI et la maladie de Caroli. L'âge de découverte se situe entre 60 et 70 ans.
Il existe une discrète prédominance du sexe masculin.

ANATOMOPATHOLOGIE

Sur le plan macroscopique, la lésion est hilaire, blanche, irrégulière, non encapsulée, infiltrante. Une nécrose ou une cicatrice centrale sont fréquentes.

www.lemanip.com

Paratger Le Site www.lemanip.com Tout Est Gratuit

Paratger Le Site www.lemanip.com Tout Est Gratuit

Sur le plan microscopique, la plupart des cholangiocarcinomes hilaires sont de type tubuleux. Les tubes sont composés de cellules cubiques ou cylindriques, de taille moyenne. Le noyau est finement nucléolé. Le cytoplasme est pâle, faiblement éosinophile. Plus le cholangiocarcinome est bien différencié, plus l'aspect est celui de ductules bilaires. Un stroma fibreux abondant est caractéristique, souvent prédominant au centre de la tumeur. Les cellules carcinomateuses expriment les cytokératines 7 et 19, l'EMA, MUC1, 2 et 3 et l'ACE.

CONTEXTE CLINIQUE

La symptomatologie habituelle du cholangiocarcinome hilaire est dominée par un ictère et une AEG.
Sur le plan biologique, il existe une fréquente élévation du taux de bilirubine et des PAL.

TDM

La sémiologie TDM du cholangiocarcinome hilaire (fig. 7-5) associe :

– une lésion infiltrante située dans la région du hile hépatique ;
– une dilatation souvent importante des VBIH ;
– une absence de dilatation du cholédoque sous-lésionnel ;
– une possible atrophie hépatique (15 % des cas) ;
– un rehaussement modéré au temps portal de l'injection IV de produit de contraste iodé ;
– un rehaussement important et prolongé jusque tardivement après injection IV de produit de contraste iodé du fait du caractère fibreux de la tumeur.

Le bilan TDM d'extension du cholangiocarcinome hilaire cherche à mettre en évidence une atteinte artérielle ou portale en région hilaire, la présence d'ADN régionales et de métastases à distance, notamment au niveau du foie et du poumon.

AUTRES EXAMENS D'IMAGERIE

L'échographie met en évidence une lésion infiltrante mal définie de la région hilaire associée à une dilatation souvent majeure des VBIH et à un cholédoque fin. Lorsqu'elles sont présentes, les métastases hépatiques sont également décelables.
L'IRM montre le même caractère infiltrant de la lésion qui apparaît en hyposignal T1, hypersignal T2 prédominant en périphérie, et qui se rehausse modérément mais de façon prolongée jusque tardivement après injection IV de gadolinium, affirmant le caractère fibreux de la tumeur. La bili-IRM permet l'analyse précise de l'envahissement biliaire et la caractérisation du stade de la tumeur dans la classification de Bismuth (tableau 7-I).

www.lemanip.com

Paratger Le Site www.lemanip.com Tout Est Gratuit

Paratger Le Site www.lemanip.com Tout Est Gratuit

www.lemanip.com

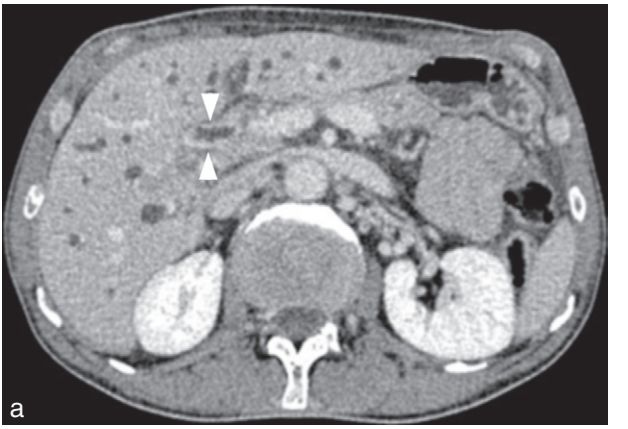

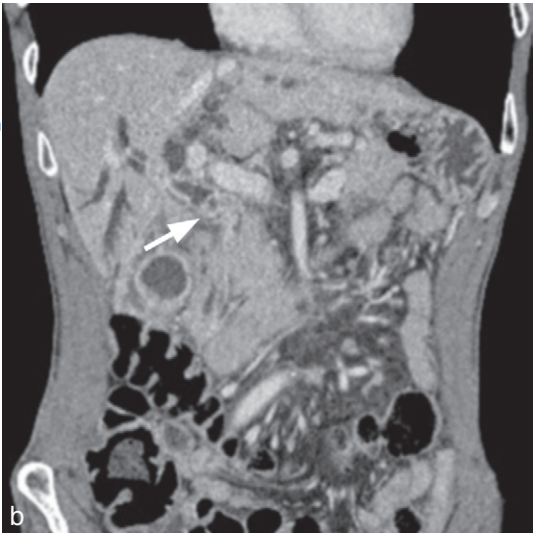

Figure 7-5.
Cholangiocarcinome hilaire.
a : coupe axiale. Dilatation des VBIH et de la voie biliaire principale qui présente un aspect épaissi et rehaussé après injection de produit de contraste (têtes de flèche). b : coupe coronale. Lésion nodulaire intracanalaire de la voie biliaire hilaire (flèche) produisant une dilatation des VBIH d'amont tandis que le canal cholédoque d'aval est fin.

Paratger Le Site www.lemanip.com Tout Est Gratuit

Paratger Le Site www.lemanip.com Tout Est Gratuit

TABLEAU 7-I : CLASSIFICATION DE BISMUTH

Type I	Atteint la convergence biliaire primaire sans l'obstruer
Type II	Atteint et obstrue la convergence biliaire primaire
Type III	Atteint et obstrue la convergence secondaire droite (IIIa) ou gauche (IIIb)
Type IV	Atteint et obstrue les convergences secondaires droite et gauche

www.lemanip.com

DIAGNOSTIC TDM DIFFÉRENTIEL

Le carcinome pancréatique, notamment lorsqu'il est haut situé, peut mimer un cholangiocarcinome hilaire, du fait de l'importante dilatation des VBIH. Néanmoins, le cholédoque est le plus souvent envahi et le Wirsung dilaté.

La CSP est un diagnostic différentiel difficile. Cette pathologie évolue pour elle-même mais peut dégénérer en cholangiocarcinome hilaire. De fait, la surveillance de la CSP doit être impérative afin de détecter la transformation lorsqu'elle survient.

ÉVOLUTION NATURELLE ET PRONOSTIC

Le cholangiocarcinome hilaire est le plus souvent de pronostic sombre, mais dépend de son stade dans la classification de Bismuth (voir tableau 7-I). La moyenne de survie est de 6 mois. La survie à 5 ans est inférieure à 3 %.

PRINCIPES DE PRISE EN CHARGE

La résection chirurgicale doit être réalisée lorsque cela est possible, ce qui est le cas dans près de 20 % des cas. Radiothérapie et *stenting* biliaire sont en général indiqués en cas de tumeur non réséquable. La transplantation hépatique n'est pas retenue compte tenu de l'importance des récidives et du pronostic de la maladie.

ITEMS CLÉS

Voies biliaires – homme de 60 ans – lésion infiltrante hilaire – dilatation majeure des VBIH – rehaussement prolongé jusque tardivement traduisant le caractère fibreux de la lésion –classification de Bismuth.

Paratger Le Site www.lemanip.com Tout Est Gratuit

Paratger Le Site www.lemanip.com Tout Est Gratuit

Adénome vésiculaire

Deshmukh SD, et al. CT of gallbladder cancer and its mimics : a pattern-based approach. Abdom Imaging 2012 May 12 ; .

Kumar A, et al. Carcinoma of the gallbladder : CT findings in 50 cases. Abdom Imaging 1994 ; 19 : 304–8.

Hamartomes biliaires

Lev-Toaff AS, et al. The radiologic and pathologic spectrum of biliary hamartomas. AJR Am J Roentgenol 1995 ; 165 : 309–13.

Martinoli C, et al. Case report : imaging of bile duct hamartomas. Clin Radiol 1992 ; 45 : 203–5.

Ryu Y, et al. Multicystic biliary hamartoma : imaging findings in four cases. Abdom Imaging 2010 ; 35 : 543–7.

Tian CM, et al. CT and MRI findings of multiple biliary hamartoma in adult. Journal of Medical Imaging 2011 ; 21 : 705–7.

Wei SC, et al. Bile duct hamartomas : a report of two cases. J Clin Gastroenterol 1997 ; 25 : 608.

Wohlgemuth WA, et al. MRI, CT, US and ERCP in the evaluation of bile duct hamartomas (von Meyenburg complex) : a case report. Eur Radiol 1998 ; 8 : 1623–6.

Carcinome ampullaire

Cannon ME, et al. EUS compared with CT, magnetic resonance imaging, and angiography and the influence of biliary stenting on staging accuracy of ampullary neoplasms. Gastrointest Endosc 1999 ; 50 : 27–33.

Chang S, et al. Differentiation of ampullary tumor from benign papillary stricture by thin-section multidetector CT. Abdom Imaging 2008 ; 33 : 457–62.

Chen CH, et al. Reappraisal of endosonography of ampullary tumors : correlation with transabdominal sonography, CT, and MRI. J Clin Ultrasound 2009 ; 37 : 18–25.

Chen WX, et al. Multiple imaging techniques in the diagnosis of ampullary carcinoma. Hepatobiliary Pancreat Dis Int 2008 ; 7 : 649–53.

Midwinter MJ, et al. Correlation between spiral computed tomography, endoscopic ultrasonography and findings at operation in pancreatic and ampullary tumours. Br J Surg 1999 ; 86 : 189–93.

Carcinome vésiculaire

Ben Farhat L, et al. Cancers primitifs de la vesicule biliaire : quel est le rôle de la tomodensitométrie dans la classification TNM. J Radiol 2005 ; 86 : 1484.

www.lemanip.com

Paratger Le Site www.lemanip.com Tout Est Gratuit

Paratger Le Site www.lemanip.com Tout Est Gratuit

Ben Farhat L, et al. Évaluation de l'extension locorégionale des tumeurs de la vésicule biliaire par la tomodensitométrie. J Chir (Paris) 2009 ; 146 : 34–9.

Deshmukh SD, et al. CT of gallbladder cancer and its mimics : a pattern-based approach. Abdom Imaging 2012 May 12 ; .

Gourgiotis S, et al. Gallbladder cancer. Am J Surg 2008 ; 196 : 252–64.

Oliphant M. Gallbladder carcinoma : patterns of spread. Contemporary Diagnostic Radiology 2010 ; 33 : 1.

Cholangiocarcinome hilaire

Akamatsu N, et al. Diagnostic accuracy of multidetector-row computed tomography for hilar cholangiocarcinoma. J Gastroenterol Hepatol 2010 ; 25 : 731–7.

Chen HW, et al. Preoperative assessment and staging of hilar cholangiocarcinoma with 16-multidetector computed tomography cholangiography and angiography. Hepatogastroenterology 2009 ; 56 : 578–83.

Cho ES, et al. Biliary ductal involvement of hilar cholangiocarcinoma : multidetector computed tomography versus magnetic resonance cholangiography. J Comput Assist Tomogr 2007 ; 31 : 72–8.

Kim HJ, et al. Biliary ductal evaluation of hilar cholangiocarcinoma : three-dimensional direct multi-detector row CT cholangiographic findings versus surgical and pathologic results - feasibility study. Radiology 2006 ; 238 : 300–8.

Lucidarme O. Cholangiocarcinome hilaire, diagnostic et bilan pré-therapeutiques. J Radiol 2009 ; 90 : 1205.

Xu HX, et al. Enhancement pattern of hilar cholangiocarcinoma : contrast-enhanced ultrasound versus contrast-enhanced computed tomography. Eur J Radiol 2010 ; 75 : 197–202.

Yamazaki S, et al. Imaging modality of three-dimensional CT in caudate cholangioma : assessment for resectability. Hepatogastroenterology 2007 ; 54 : 397–9.

www.lemanip.com

Paratger Le Site www.lemanip.com Tout Est Gratuit

Paratger Le Site www.lemanip.com Tout Est Gratuit

Rate

8

CHAPITRE

La rate est un organe lymphopoïétique appartenant au système de défense de l'organisme, au même titre que les ganglions lymphatiques. Outre les rares tumeurs embryonnaires ou congénitales de découverte le plus souvent fortuite au décours d'un examen d'imagerie, les tumeurs spléniques correspondent très majoritairement à des atteintes lymphomateuses ou métastatiques. La richesse du contingent vasculaire de la rate en fait également un site important de tumeurs bénignes ou malignes de nature hémangiomateuse.

www.lemanip.com

TUMEURS BÉNIGNES (ET À BAS GRADE DE MALIGNITÉ)

Hamartome splénique *(splenic hamartoma)*

L'hamartome splénique (anciennement dénommé splénome) est une lésion congénitale rare, composée des différents tissus normaux de la rate. Du fait de sa latence clinique habituelle, l'hamartome splénique est fréquemment découvert à l'âge adulte. Il n'existe pas de déséquilibre en termes de sex-ratio. Des lésions de même nature peuvent être mises en évidence de façon synchrone dans d'autres organes dans le cadre général d'une sclérose tubéreuse de Bourneville.

ANATOMOPATHOLOGIE

Sur le plan macroscopique, la lésion est unique, solide, de couleur rouge sombre, de taille variable. Elle est bien limitée en périphérie, comprimant le parenchyme splénique adjacent.

Sur le plan microscopique, l'hamartome splénique est plus difficile à caractériser. Il est constitué d'un mélange désorganisé des différents constituants de la pulpe rouge normale, sans pulpe blanche associée. Les structures vasculaires ne présentent pas d'atypies cytonucléaires. Le stroma est richement cellulaire, parfois plus fibreux.

CONTEXTE CLINIQUE

L'hamartome splénique est asymptomatique et de découverte fortuite dans la très grande majorité des cas. La possibilité de tableau hémorragique aigu par rupture splénique demeure exceptionnelle. En dehors d'un épisode de complication hémorragique où des signes traduisant la déglobulisation existent, la biologie est strictement non remarquable.

TDM des tumeurs abdominales
© 2013, Elsevier Masson SAS. Tous droits réservés.
Paratger Le Site www.lemanip.com Tout Est Gratuit

Paratger Le Site www.lemanip.com Tout Est Gratuit

TDM

La sémiologie TDM de l'hamartome splénique (fig. 8-1) associe :

– une tumeur intrasplénique le plus souvent isodense (ou discrètement hypodense) au parenchyme splénique ;

– de possibles calcifications secondaires à des remaniements hémorragiques intralésionnels ;

– un rehaussement artériel hétérogène, précoce et plutôt périphérique, suivi d'une relative homogénéisation après injection IV de produit de contraste iodé.

AUTRES EXAMENS D'IMAGERIE

L'échographie retrouve une lésion tissulaire hétérogène, plutôt hyperéchogène, et d'allure pseudo-angiomateuse, avec parfois quelques lacunes kystiques internes et quelques calcifications identifiables à leur cône d'ombre postérieur.
L'IRM montre habituellement une lésion unique en hypersignal T2 relatif, de signal variable en T1 en fonction des remaniements hémorragiques présents, un rehaussement hétérogène après injection IV de gadolinium avec une homogénéisation habituelle sur les séquences réalisées plus tardivement.

DIAGNOSTIC TDM DIFFÉRENTIEL

L'hémangiome splénique possède une cinétique de rehaussement typique avec notamment présence de « mottes » périphériques lors de l'injection IV de produit de contraste iodé.
Le lymphangiome splénique est classiquement d'allure multikystique.
Une métastase splénique peut également poser un problème, mais les métastases sont fréquemment multiples et s'intègrent le plus souvent dans un tableau d'atteinte multiviscérale.

Figure 8-1.
Hamartome splénique.
Lésion volumineuse de contours bien définis (têtes de flèche) avec présence de plages de nécrose et d'une macrocalcification.

www.lemanip.com

Paratger Le Site www.lemanip.com Tout Est Gratuit

Gratuittement

www.lemanip.com

Radiologie et imagerie medicale

Livres,memoires,rapport de stage,courses,radiologie conventionnelle,Scanner,TDM,IRM,Scintigraphie, Medecine nucleaire,Radiotherapie,Radiologie Interventionnelle,Oncologie,Clichees,Cas interpretes,exposes,medecine

https://www.lemanip.com/

www.lemanip.com

Paratger Le Site www.lemanip.com Tout Est Gratuit

ÉVOLUTION NATURELLE ET PRONOSTIC

L'hamartome splénique est une tumeur strictement bénigne dont le pronostic est par conséquent toujours favorable en dehors des cas rarissimes de rupture splénique.

PRINCIPES DE PRISE EN CHARGE

En dehors d'un épisode hémorragique aigu secondaire à la rupture splénique, aucun geste chirurgical n'est à envisager pour cette tumeur.

ITEMS CLÉS

Rate – découverte le plus souvent fortuite – lésion unique à rehaussement hétérogène – possibles calcifications centrales – Association possible à d'autres hamartomes dans le cadre d'une sclérose tubéreuse de Bourneville.

Hémangiome splénique *(splenic hemangioma)*

L'hémangiome splénique est la tumeur primitive bénigne la plus fréquente de la rate. Son incidence est de 1 à 15 % selon les séries rapportées dans la littérature. L'âge moyen au moment de la découverte est de 40 ans. Le sex-ratio est discrètement en faveur de l'homme.

La taille moyenne au diagnostic est inférieure à 4 cm mais peut dépasser 15 cm dans de rares cas. L'hémangiome splénique peut s'intégrer dans le cadre d'une angiomatose généralisée comme dans le syndrome de Klippel-Trenaunay-Weber ou encore le syndrome de Turner. L'hémangiomatose splénique est une pathologie particulière correspondant à la présence de très nombreux hémangiomes diffusément répartis à la glande splénique.

ANATOMOPATHOLOGIE

Sur le plan macroscopique, l'hémangiome splénique est plus souvent unique que multiple, de taille variable, bien limité mais non encapsulé, de couleur rouge.

Sur le plan microscopique, on distingue, comme dans les autres organes, les hémangiomes de type caverneux et de type capillaire selon la taille des structures vasculaires observées, les hémangiomes caverneux étant les plus fréquents. Les espaces vasculaires sont anastomosés les uns aux autres, gorgés d'hématies et bordés par un revêtement endothélial non atypique marqué par les anticorps anti-CD31 et anti-CD34.

CONTEXTE CLINIQUE

La découverte de l'hémangiome splénique est le plus souvent fortuite compte tenu de son caractère hautement asymptomatique. Dans de rares cas, notamment en cas de lésion volumineuse, des douleurs de l'HCG, une SMG ou encore une masse palpable de l'HCG peuvent être retrouvées.

La biologie est non remarquable.

www.lemanip.com

Paratger Le Site www.lemanip.com Tout Est Gratuit

Paratger Le Site www.lemanip.com Tout Est Gratuit

TDM

La sémiologie TDM de l'hémangiome splénique (fig. 8-2) associe :

– une lésion tissulaire homogène nettement hypodense ;

– des calcifications punctiformes centrales et/ou curvilignes périphériques (en cas de lésion volumineuse) ;

– un rehaussement hautement caractéristique, de type hémangiomateux, avec un remplissage rapide et en « mottes » de la périphérie lésionnelle, puis progressivement central après injection IV de produit de contraste iodé.

www.lemanip.com

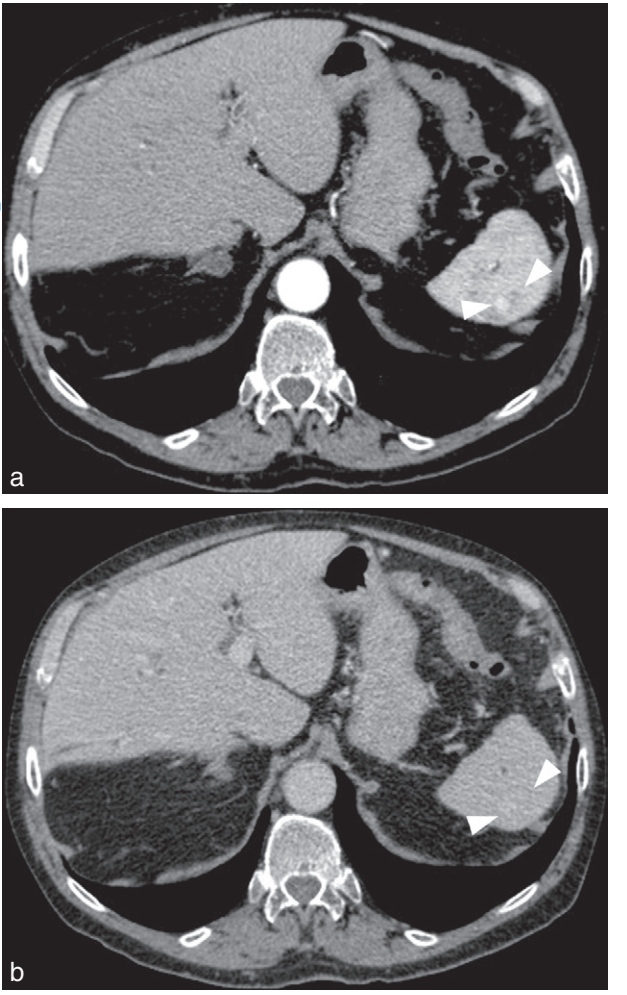

Figure 8-2.
Hémangiome splénique.
a : temps artériel. Lésion nodulaire avec rehaussement précoce et périphérique en « mottes » (têtes de flèche). b : temps portal. Homogénéisation de la lésion qui conserve le produit de contraste iodé (têtes de flèche).

Paratger Le Site www.lemanip.com Tout Est Gratuit

Paratger Le Site www.lemanip.com Tout Est Gratuit

AUTRES EXAMENS D'IMAGERIE

L'échographie met en évidence une lésion classiquement hyperéchogène et homogène, quand elle est inférieure à 4 cm, et souvent plus hétérogène lorsqu'elle est plus volumineuse.
L'IRM met en évidence une lésion en hyposignal T1 et en franc hypersignal T2 (pseudo-liquidien). Le rehaussement après injection IV de gadolinium se fait de manière centripète et progressive.

DIAGNOSTIC TDM DIFFÉRENTIEL

L'hamartome splénique est une tumeur congénitale qui possède un rehaussement variable avec homogénéisation tardive.
Le lymphangiome splénique est classiquement d'allure multikystique.
Une métastase splénique peut également poser un problème mais les métastases sont fréquemment multiples et s'intègrent le plus souvent dans un tableau d'atteinte multiviscérale.

ÉVOLUTION NATURELLE ET PRONOSTIC

L'hémangiome splénique est d'excellent pronostic compte tenu de sa nature bénigne. Des complications restent possibles, bien qu'exceptionnelles, en cas de lésion volumineuse notamment à type de rupture splénique et d'hémopéritoine.

PRINCIPES DE PRISE EN CHARGE

La résection chirurgicale n'est à envisager qu'en cas de lésion symptomatique.

ITEMS CLÉS

Rate – lésion unique à rehaussement centripète et progressif de type hémangiomateux – fines calcifications possibles.

Kyste splénique *(splenic cyst)*

Le kyste splénique correspond à une lésion de contenu liquidien pur de la rate. Le kyste vrai de la rate est d'origine congénitale. La topographie habituelle du kyste splénique est au pôle inférieur et en grande majorité en situation sous-capsulaire (> 50 % des cas). Sa taille varie, mais est la plupart du temps supracentimétrique. L'âge moyen au diagnostic est de 30 ans. Il n'existe pas de réelle prédominance en termes de sex-ratio.

ANATOMOPATHOLOGIE

Sur le plan macroscopique, la lésion est généralement unique, uni- ou multiloculaire, de localisation sous-capsulaire, bien limitée par une capsule fibreuse d'épaisseur variable. La face interne est blanche, lisse avec des trabéculations nettes.

www.lemanip.com

Paratger Le Site www.lemanip.com Tout Est Gratuit

Paratger Le Site www.lemanip.com Tout Est Gratuit

Sur le plan microscopique, le kyste vrai est bordé par un revêtement épithélial (ce qui n'est pas le cas des faux kystes). Le kyste repousse le parenchyme splénique sans le détruire. Sa paroi est fibreuse, d'épaisseur variable et parfois le siège de remaniements hémorragiques. Le kyste est bordé par un revêtement de type malpighien (KL1+, calrétinine–, CD31 –) ou de type mésothélial (KL1+, calrétinine+, CD31 –). Ce revêtement épithélial souvent abrasé doit être recherché sur de multiples niveaux de coupe.

CONTEXTE CLINIQUE

La découverte du kyste splénique est le plus souvent fortuite compte tenu de son caractère habituellement asymptomatique. En cas de kyste volumineux, une SMG peut parfois générer une masse palpable dans l'HCG.
La biologie est en général non remarquable.

TDM

La sémiologie TDM du kyste splénique (fig. 8-3) associe :

– une lésion le plus souvent unique, sphérique et uniloculaire ;

– un contenu de densité liquidienne (d = 10 UH) ;

– des contours lésionnels très bien définis ;

– de possibles calcifications pariétales arciformes ;

– une paroi fine pas ou très peu rehaussée après injection IV de produit de contraste iodé.

AUTRES EXAMENS D'IMAGERIE

L'échographie met en évidence une image lésionnelle anéchogène, de contours bien définis, sans septa ni nodule interne.

Figure 8-3.
Kyste splénique.
Lésion uniloculaire à paroi fine (flèche) et de contenu liquidien pur (d = 10 UH).

www.lemanip.com

Paratger Le Site www.lemanip.com Tout Est Gratuit

Paratger Le Site www.lemanip.com Tout Est Gratuit

L'IRM retrouve un aspect lésionnel similaire avec un hyposignal T1 franc et un hypersignal T2 marqué de type liquidien. Ni cloison ni nodule ne sont visibles. Il n'existe pas ou peu de rehaussement de la fine paroi kystique après injection IV de gadolinium.

DIAGNOSTIC TDM DIFFÉRENTIEL

L'abcès splénique à pyogènes présente le plus souvent une couronne périphérique, fortement rehaussée lors de l'injection IV de produit de contraste iodé, et possède un contenu hétérogène de densité liquidienne élevée.
Les abcès fungiques de la rate sont en général de petite taille, multiples et sont souvent associés à des atteintes synchrones du foie.
Le kyste hydatique possède en règle générale une membrane proligère interne bien visible et des vésicules filles associées. Par ailleurs, d'autres organes sont fréquemment atteints.

ÉVOLUTION NATURELLE ET PRONOSTIC

Le pronostic du kyste splénique est bon en l'absence de complications à type d'hémorragie, de rupture ou de surinfection. Il n'existe par ailleurs aucun risque de dégénérescence maligne.

PRINCIPES DE PRISE EN CHARGE

Aucun traitement n'est requis en cas de kyste splénique de petite taille et/ou asymptomatique.
Les kystes les plus volumineux et/ou les kystes spléniques symptomatiques requièrent souvent un geste chirurgical. Une règle très largement débattue voudrait que tout kyste supérieur à 6 cm soit opéré.

ITEMS CLÉS
Rate – jeune adulte – découverte fortuite – lésion unique de contenu liquidien pur.

Lymphangiome splénique *(splenic lymphangioma)*

Le lymphangiome splénique est une tumeur bénigne primitive splénique rare. De topographie le plus souvent sous-capsulaire, il peut être solitaire ou multiple. La plupart des lymphangiomes spléniques sont de découverte précoce à la fin de l'enfance ou chez le jeune adulte. En cas d'atteinte multiple, le terme de lymphangiomatose splénique est utilisé.

ANATOMOPATHOLOGIE

Sur le plan macroscopique, la lésion est multikystique de localisation sous-capsulaire. L'aspect macroscopique est identique à celui des hémangiomes spléniques.

www.lemanip.com

Paratger Le Site www.lemanip.com Tout Est Gratuit

Paratger Le Site www.lemanip.com Tout Est Gratuit

Sur le plan microscopique, les kystes sont de taille variable, contenant un matériel séreux amorphe éosinophile pâle, pauvre en hématies. Ils sont bordés par un revêtement endothéliforme ou cubique non atypique, exprimant les marqueurs vasculaires (CD31 ou CD34). Les kystes sont séparés par de fins tractus fibreux.

CONTEXTE CLINIQUE

Le lymphangiome kystique est en règle générale de découverte fortuite à moins qu'il ne soit volumineux, multiple et qu'il génère alors une douleur de l'HCG, une SMG ou une masse palpable à l'examen clinique.
La biologie est non remarquable.

TDM

La sémiologie TDM du lymphangiome splénique (fig. 8-4) associe :

- une lésion d'allure multikystique ;
- des parois fines et des contours lésionnels lobulés ;
- un contenu de densité liquidienne (d = 10 UH) ;
- une situation sous-capsulaire presque exclusive ;
- un rehaussement mural modéré après injection IV de produit de contraste iodé.

AUTRES EXAMENS D'IMAGERIE

L'échographie met en évidence une lésion d'allure multikystique, anéchogène, avec de possibles échos internes en rapport avec du matériel protéique. Une SMG est fréquente.

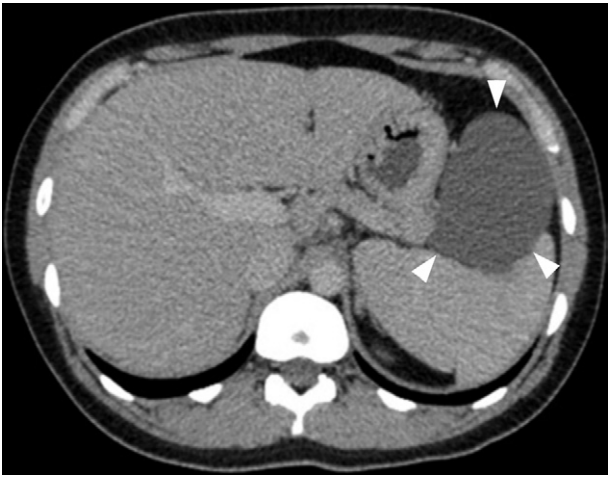

Figure 8-4.
Lymphangiome splénique. Vaste lésion kystique de contours polylobés (têtes de flèche) et de contenu liquidien pur (d = 10 UH).

www.lemanip.com

Paratger Le Site www.lemanip.com Tout Est Gratuit

Paratger Le Site www.lemanip.com Tout Est Gratuit

L'IRM montre une lésion en hyposignal T1 et en franc hypersignal T2 liquidien compte tenu du caractère kystique de la lésion. Le rehaussement des parois kystiques et d'éventuels septa peut être noté après injection IV de gadolinium.

DIAGNOSTIC TDM DIFFÉRENTIEL

L'hémangiome splénique est de nature tissulaire et possède un rehaussement centripète et progressif, de type hémangiomateux, hautement évocateur.
L'hamartome splénique est tissulaire avec des calcifications fréquentes et des densités variables en fonction des différents contingents formant la lésion.
Une métastase splénique peut également poser un problème, mais les métastases sont fréquemment multiples et s'intègrent le plus souvent dans un tableau d'atteinte multiviscérale.

ÉVOLUTION NATURELLE ET PRONOSTIC

Le pronostic du lymphangiome splénique est bon compte tenu de la nature primitive et bénigne de la lésion. Rupture et hémorragie sont possibles en cas de lésion volumineuse ou de lésions multiples avec SMG.

PRINCIPES DE PRISE EN CHARGE

La résection chirurgicale est la règle en cas de lésion symptomatique et/ou volumineuse.

ITEMS CLÉS

Rate – adulte jeune – lésion multikystique de contours lobulés – situation habituellement sous-capsulaire.

TUMEURS MALIGNES

Angiosarcome splénique *(splenic angiosarcoma)*

L'angiosarcome splénique est une tumeur primitive maligne de la rate dérivant des cellules endothéliales vasculaires. Il s'agit d'une tumeur extrêmement rare (< 100 cas dans la littérature). Contrairement à l'angiosarcome hépatique, une exposition au thorotrast, à l'arsenic ou au chlorure de polyvinyle n'est pas retrouvée comme facteur favorisant. L'âge moyen au diagnostic est de 60 ans. Une prédominance masculine est notée.

ANATOMOPATHOLOGIE

Sur le plan macroscopique, on observe une splénomégalie souvent supérieure à 1 kg. La rate est multinodulaire et hémorragique.
Sur le plan microscopique, il existe une prolifération vasculaire infiltrante mal limitée, faite de nombreux vaisseaux irréguliers anastomosés, d'architecture tantôt

www.lemanip.com

Paratger Le Site www.lemanip.com Tout Est Gratuit

Paratger Le Site www.lemanip.com Tout Est Gratuit

kystique de type caverneux, tantôt plus massive. Les cellules sont fusiformes ou épithélioïdes. Les mitoses sont nombreuses. Il existe une expression du CD31 et du CD34.

CONTEXTE CLINIQUE

Le tableau clinique de l'angiosarcome splénique associe une AEG marquée avec amaigrissement et parfois la palpation d'une SMG douloureuse de l'HCG. Un état de choc hémorragique peut traduire une rupture splénique spontanée avec hémopéritoine.
La biologie est souvent non remarquable en dehors du cas de rupture splénique spontanée inaugurale où des signes de déglobulisation sont présents.

TDM

La sémiologie TDM de l'angiosarcome splénique (fig. 8-5) associe :

– une ou plusieurs lésions focales nodulaires de contours irréguliers ;
– une densité variable des lésions qui sont parfois spontanément denses (d = 60 UH), en rapport avec de possibles remaniements hémorragiques intralésionnels ;
– un rehaussement variable, quoique parfois pseudo-hémangiomateux, après injection IV de produit de contraste iodé ;
– la présence au moment du diagnostic de signes de complications à type d'hématome sous-capsulaire de rate ou plus généralement de rupture splénique (30 % des cas).

Le bilan TDM d'extension de l'angiosarcome splénique cherche à mettre en évidence des lésions métastatiques principalement situées au foie (70 %), mais également possibles plus à distance et notamment au niveau pulmonaire.

Figure 8-5.
Angiosarcome splénique. Lésion tumorale volumineuse d'allure extrêmement hétérogène (têtes de flèche) avec présence de contingents nécrotiques et de plages de rehaussement tissulaire pseudo-hémangiomateux.

www.lemanip.com

Paratger Le Site www.lemanip.com Tout Est Gratuit

Paratger Le Site www.lemanip.com Tout Est Gratuit

AUTRES EXAMENS D'IMAGERIE

L'échographie met en évidence une ou plusieurs lésions solides d'échogénicité variable du fait des fréquents remaniements hémorragiques internes.
L'IRM montre une ou plusieurs lésions de signal variable en T1 et T2 compte tenu de la présence ou non de remaniements hémorragiques internes. L'injection IV de gadolinium entraîne un rehaussement variable, parfois important et pseudo-angiomateux, mais le plus souvent assez peu spécifique.

DIAGNOSTIC TDM DIFFÉRENTIEL

Les métastases spléniques sont à éliminer en première intention. Dans ce cadre, la tumeur primitive est souvent connue et la présence de métastases associées au niveau du foie ou des poumons est la règle.
L'hémangiome splénique, l'hamartome splénique et le lymphangiome splénique ne s'accompagnent pas d'AEG.

ÉVOLUTION NATURELLE ET PRONOSTIC

Le pronostic de l'angiosarcome splénique est extrêmement sombre avec des métastases multiples et diffuses de façon assez précoce. La survie globale des patients est de 20 % à 6 mois et quasi nulle après 1 an.

PRINCIPES DE PRISE EN CHARGE

La résection chirurgicale s'exerce lorsque cela est possible. Néanmoins, compte tenu de la forte dissémination métastatique dès un stade évolutif précoce, le traitement est actuellement principalement à visée symptomatique.

ITEMS CLÉS

Rate – homme de 60 ans – SMG avec lésions multiples et hémorragiques – rupture splénique fréquente – métastases diffuses et précoces – survie < 1 an.

Lymphome splénique *(splenic lymphoma)*

Le lymphome splénique est une tumeur maligne de la rate développée à partir de cellules lymphocytaires. Il s'agit de la tumeur la plus fréquente des tumeurs de la rate. Le lymphome peut être primitif mais s'avère plus fréquemment secondaire. Il s'agit plus souvent de LMNH que de lymphome de Hodgkin. Il est important de noter que la rate est considérée comme un lymphonœud dans la maladie de Hodgkin et comme un organe extranodal en cas de LMNH.
L'âge de découverte est variable, plus jeune en cas de lymphome primitif que de lymphome secondaire. Un terrain immunodéprimé est un facteur favorisant notable.

www.lemanip.com

Paratger Le Site www.lemanip.com Tout Est Gratuit

Paratger Le Site www.lemanip.com Tout Est Gratuit

ANATOMOPATHOLOGIE

Tout prélèvement biopsique réalisé pour suspicion de lymphome doit être adressé au service d'anatomie pathologique immédiatement et à l'état frais pour faire l'objet d'une congélation, dans la perspective d'éventuels examens de biologie moléculaire.

Sur le plan macroscopique, la rate est augmentée de volume dans son ensemble et pèse plus de 250 g (volontiers plus de 1 kg). À la coupe, le parenchyme splénique est finement moucheté ou plurinodulaire, d'aspect variable selon le type de lymphomes.

Sur le plan microscopique, les lymphomes primitifs de la rate sont des lymphomes B à petites cellules : lymphome B de la zone marginale (avec ou sans lymphocytes villeux) ; leucémie à tricholeucocytes ; plus rarement lymphome splénique B diffus de la pulpe rouge, à petits lymphocytes B. Il peut s'agir également d'une localisation splénique d'un lymphome ganglionnaire de bas grade (lymphome lymphoplasmocytique, lymphome folliculaire, lymphome du manteau) ou de haut grade (lymphome B diffus à grandes cellules). Les lymphoproliférations de phénotype T sont plus rares.

CONTEXTE CLINIQUE

Le lymphome splénique se traduit en règle générale par une fièvre, une perte de poids, des malaises et sueurs possibles associées à une SMG, voire une masse palpable de l'HCG.

La biologie est le plus souvent non remarquable.

TDM

La sémiologie TDM du lymphome splénique (fig. 8-6) associe :

– une ou plusieurs lésions nodulaires infiltrantes et nettement hypodenses (10–20 UH) ;

Figure 8-6.
Lymphome splénique.
SMG et lésion nodulaire hypodense mal définie (flèche).

www.lemanip.com

Paratger Le Site www.lemanip.com Tout Est Gratuit

Paratger Le Site www.lemanip.com Tout Est Gratuit

– une SMG homogène ;

– un rehaussement extrêmement faible après injection IV de produit de contraste iodé.

Le bilan TDM d'extension du lymphome splénique cherche à mettre en évidence des ADN du hile splénique (50 % des cas) et/ou rétropéritonéales.

AUTRES EXAMENS D'IMAGERIE

L'échographie met en évidence une SMG globalement hypo-échogène avec une ou plusieurs lésions infiltrantes mal définies et parfois hétérogènes.
L'IRM retrouve la SMG et est souvent prise à défaut compte tenu d'un signal T1 et T2 du lymphome assez voisin de celui de la rate environnante en cas de forme infiltrante.

DIAGNOSTIC TDM DIFFÉRENTIEL

Les métastases spléniques peuvent mimer une forme nodulaire de lymphome, même si le contexte est souvent existant et d'autres lésions secondaires sont présentes au niveau des autres organes habituellement cibles, comme le foie et les poumons.

ÉVOLUTION NATURELLE ET PRONOSTIC

Le pronostic du lymphome splénique est bon dans les stades précoces et s'assombrit dans les stades plus tardifs.

PRINCIPES DE PRISE EN CHARGE

Chimiothérapie et irradiation sont la règle. Une chirurgie est envisageable en cas de lésion isolée de la rate.

ITEMS CLÉS

Rate – terrain immunodéprimé – une ou plusieurs lésions infiltrantes hypodenses – SMG – ADN fréquemment associées – surtout secondaire à LMNH.

Métastases spléniques *(splenic metastases)*

Les métastases spléniques sont des atteintes malignes de la rate issues d'un cancer primitif d'un autre site ou organe. Il s'agit de lésions plutôt multiples et solides de la rate. L'atteinte peut être hématogène par voie artérielle ou par voie veineuse splénique ou lymphatique. Les principaux cancers pourvoyeurs de métastases spléniques sont les cancers du sein (20 %), du poumon (20 %), de l'ovaire (10 %), de l'estomac (5 %) et les mélanomes (10 %). Les métastases spléniques sont présentes à l'autopsie dans environ 5 % des patients porteurs d'un cancer. Les métastases du sein, de l'ovaire ou issues d'un mélanome peuvent posséder un caractère kystique

www.lemanip.com

Paratger Le Site www.lemanip.com Tout Est Gratuit

Paratger Le Site www.lemanip.com Tout Est Gratuit

évocateur. L'âge de découverte ainsi que le sexe des patients sont extrêmement variables puisqu'ils sont en rapport avec le type de la tumeur maligne primitive. La taille au diagnostic varie d'un à plusieurs centimètres.

ANATOMOPATHOLOGIE

Sur le plan macroscopique, les métastases, uniques ou multiples, sont des lésions nodulaires bien limitées pouvant présenter des remaniements kystiques ou hémorragiques. L'aspect macroscopique rappelle généralement la tumeur primitive (de consistance dure et fibreuse pour les cancers du sein, de couleur marron pour le mélanome si pigmenté…).
Sur le plan microscopique, les métastases sont généralement histologiquement similaires à la tumeur d'origine, tant par l'aspect morphologique que par les données immuno-histochimiques.

CONTEXTE CLINIQUE

La symptomatologie habituelle des métastases spléniques associe une SMG, voire des douleurs de l'HCG en cas de lésions nombreuses et volumineuses.

TDM

La sémiologie TDM des métastases spléniques (fig. 8-7) associe :

– une (ou plusieurs) lésion(s) nodulaire(s) de taille variable ;

– un possible caractère kystique (en cas de lésions secondaires à un néo du sein, de l'ovaire ou à un mélanome) ;

– une SMG en cas d'atteinte multiple ;

– des calcifications rares ;

– un rehaussement variable selon le type de la tumeur primitive après injection IV de produit de contraste iodé.

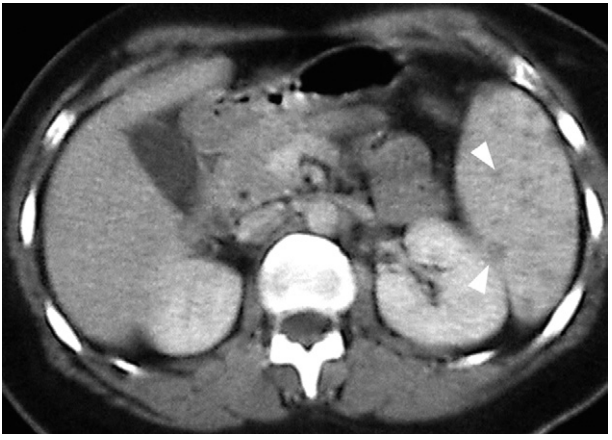

Figure 8-7.
Métastases spléniques.
Multiples lésions nodulaires centimétriques hypodenses (têtes de flèche).

www.lemanip.com

Paratger Le Site www.lemanip.com Tout Est Gratuit

Paratger Le Site www.lemanip.com Tout Est Gratuit

Le bilan TDM d'extension des métastases spléniques cherche à mettre en évidence la tumeur primitive si elle n'est pas connue au diagnostic, mais également des ADN locorégionales et/ou des métastases à d'autres organes.

AUTRES EXAMENS D'IMAGERIE

L'échographie révèle des images le plus souvent multiples possédant un aspect classique en cocarde. Les lésions sont plutôt hypo-échogènes même si elles peuvent apparaître hyperéchogènes en cas de mélanome, de cancer de la prostate ou de carcinome ovarien.
L'IRM met en évidence des lésions en isosignal ou hyposignal T1, hypersignal T2 de type tumoral, qui possèdent un rehaussement variant selon le type de la tumeur maligne primitive.

DIAGNOSTIC TDM DIFFÉRENTIEL

Le lymphome splénique survient sur un terrain immunodéprimé et comporte une ou plusieurs lésions infiltrantes hypodenses. Une SMG et des ADN sont par ailleurs fréquemment associées.
Les abcès spléniques à pyogènes ainsi que les abcès fungiques sont en général multiples et s'intègrent dans un contexte infectieux souvent dominant.

ÉVOLUTION NATURELLE ET PRONOSTIC

Les métastases spléniques peuvent être responsables d'une thrombose de la veine splénique ou encore d'une rupture splénique secondaire à la SMG. Le pronostic des métastases spléniques est globalement sombre puisqu'il traduit un stade souvent avancé de la maladie cancéreuse.

PRINCIPES DE PRISE EN CHARGE

Les métastases spléniques sont souvent traitées dans le cadre d'un cancer largement avancé sur le plan métastatique et bénéficient d'une chimiothérapie adaptée à la tumeur primitive. Chirurgie et radiothérapie sur une lésion isolée trouvent de rares indications.

ITEMS CLÉS

Rate – lésions nodulaires souvent multiples – SMG en cas d'atteinte multiple – rehaussement en rapport avec le type de la tumeur primitive – souvent découvertes à un stade avancé d'un cancer.

www.lemanip.com

Paratger Le Site www.lemanip.com Tout Est Gratuit

Paratger Le Site www.lemanip.com Tout Est Gratuit

Hamartome splénique

Hayes TC, et al. Symptomatic splenic hamartoma : case report and literature review. Pediatrics 1998 ; 101 : 10.

Ohtomo K, et al. CT and MR appearances of splenic hamartoma. J Comput Assist Tomogr 1992 ; 16 : 425.

Thompson SE, et al. Radiological features of a symptomatic splenic hamartoma. Pediatr Radiol 1996 ; 26 : 657–60.

Wang J, et al. Multi-modality imaging findings of splenic hamartoma : a report of nine cases and review of the literature. Abdom Imaging 2012 April 27.

Zissin R, et al. Case report : unusual presentation of splenic hamartoma ; computed tomography and ultrasonic findings. Clin Radiol 1992 ; 45 : 410–1.

Hémangiome splénique

Freeman JL, et al. CT of congenital and acquired abnormalities of the spleen. Radiographics 1993 ; 13 : 597–610.

Jarboui S, et al. Hemangioma of the spleen. A case report. Tunis Med 2003 Nov ; 81 : 898–901.

Pakter RL, et al. CT findings in splenic hemangiomas in the Klippel-Trenaunay-Weber syndrome. J Comput Assist Tomogr 1987 ; 11 : 88.

Ros PR, et al. Hemangioma of the spleen : radiologic-pathologic correlation in ten cases. Radiology 1987 ; 162 : 73–7.

Willcox TM, et al. Hemangioma of the spleen : presentation, diagnosis, and management. J Gastrointest Surg 2000 ; 4 : 611–3.

Kyste splénique

Dachman AH, et al. Nonparasitic splenic cysts : a report of 52 cases with radiologic-pathologic correlation. AJR Am J Roentgenol 1986 ; 147 : 537–42.

Griscom NT, et al. Huge splenic cyst in a newborn : comparison with 10 cases in later childhood and adolescence. AJR Am J Roentgenol 1977 ; 129 : 889–91.

Peddu P, et al. Splenic abnormalities : a comparative review of ultrasound, microbubble-enhanced ultrasound and computed tomography. Clin Radiol 2004 ; 59 : 777–92.

Singh AK, et al. Image-guided percutaneous splenic interventions. Radiographics 2012 ; 32 : 523–34.

Ward EVM, et al. Unusual long-term complications of a splenic cyst. J Belge Radiol 2010 ; 93 : 7.

Lymphangiome splénique

De Souza LRM, et al. Splenic lymphangioma : a rare adult case with imaging features. European Journal of Radiology Extra 2010 ; 73 : 97–9.

Kim HH, et al. Splenic cavernous lymphangioma mimicking splenic hemangioma. Journal of the Korean Surgical Society 2009 ; 77 : 434–7.

www.lemanip.com

Paratger Le Site www.lemanip.com Tout Est Gratuit

Paratger Le Site www.lemanip.com Tout Est Gratuit

Komatsuda T, et al. Splenic lymphangioma : US and CT diagnosis and clinical manifestations. Abdom Imaging 1999 ; 24 : 414–7.

Levy AD, et al. Abdominal lymphangiomas : imaging features with pathologic correlation. AJR Am J Roentgenol 2004 ; 182 : 1485–91.

Solomou EG, et al. Asymptomatic adult cystic lymphangioma of the spleen : case report and review of the literature. Magn Reson Imaging 2003 ; 21 : 81–4.

Angiosarcome splénique

Vrachliotis TG, et al. Primary angiosarcoma of the spleen-CT, MR, and sonographic characteristics : report of two cases. Abdom Imaging 2000 ; 25 : 283–5.

Mahony B, et al. Spontaneous rupture of hepatic and splenic angiosarcoma demonstrated by CT. AJR Am J Roentgenol 1982 ; 138 : 965–6.

Manouras A, et al. Splenic rupture as the presenting manifestation of primary splenic angiosarcoma in a teenage woman : a case report. J Med Case Reports 2008 ; 2 : 133.

Thompson WM, et al. Angiosarcoma of the spleen : imaging characteristics in 12 patients. Radiology 2005 ; 235 : 106–15.

Vrachliotis TG, et al. Primary angiosarcoma of the spleen-CT, MR, and sonographic characteristics : report of two cases. Abdom Imaging 2000 ; 25 : 283–5.

Lymphome splénique

Choi JE, et al. Spontaneous gastrosplenic fistula : a rare complication of splenic diffuse large cell lymphoma. Abdom Imaging 2002 ; 27 : 728–30.

Dachman AH, et al. Primary non-Hodgkin's splenic lymphoma. Clin Radiol 1998 ; 53 : 137–42.

Healy NA, et al. Primary splenic lymphoma presenting with ascites. Rare Tumors 2011 ; 3.

Kaushik C, et al. Unusual CT and MR imaging characteristics of splenic lymphoma. Case Reports in Oncological Medicine 2011 ; 2011 : 298357.

Métastases spléniques

Carrington BM, et al. Intrasplenic metastases from carcinoma of the ovary. Clin Radiol 1990 ; 41 : 418–20.

Peddu P, et al. Splenic abnormalities : a comparative review of ultrasound, microbubble-enhanced ultrasound and computed tomography. Clin Radiol 2004 ; 59 : 777–92.

Robertson F, et al. Radiology of the spleen. Eur Radiol 2001 ; 11 : 80–95.

Spencer NJB, et al. CT appearances and prognostic significance of splenic metastasis in ovarian cancer. Clin Radiol 1998 ; 53 : 417–21.

Wood BJ, et al. Radiofrequency thermal ablation of a splenic metastasis. J Vasc Interv Radiol 2001 ; 12 : 261–3.

www.lemanip.com

Paratger Le Site www.lemanip.com Tout Est Gratuit

Paratger Le Site www.lemanip.com Tout Est Gratuit

Pancréas

9

CHAPITRE

Le pancréas est une glande digestive, à la fois exocrine et endocrine, d'une extrême importance sur le plan digestif. Sa situation particulière, au carrefour du duodénum et des voies biliaires, fait que les tumeurs qui s'y développent provoquent des problèmes dépassant de loin ceux de la seule glande pancréatique. Par ailleurs, la grande majorité des tumeurs pancréatiques sont malignes (au premier rang desquelles le carcinome pancréatique) ou à potentiel malin. Le pancréas peut également être le siège d'atteintes secondaires lymphomateuse ou métastatique, qui bien que rares ne sont pas exceptionnelles.

www.lemanip.com

TUMEURS BÉNIGNES (ET À BAS GRADE DE MALIGNITÉ)

Cystadénome mucineux pancréatique *(pancreatic mucinous cystadenoma)*

Le cystadénome mucineux du pancréas correspond à une tumeur bénigne à risque de dégénérescence maligne comportant une à, au maximum, six formations kystiques de contenu mucineux et de taille supérieure à 2 cm. C'est une tumeur primitive du pancréas assez rare, qui représente 10 % des lésions kystiques pancréatiques et 1 % de la totalité des tumeurs pancréatiques. Le siège de la tumeur situe au niveau du pancréas caudal dans 90 % des cas. L'âge moyen lors de la découverte est de 50 ans et il existe une très nette prédominance féminine avec un sex-ratio M : F de 1 : 19. La taille lésionnelle moyenne au diagnostic est de 10 cm mais varie de 2 cm à plus de 30 cm.

ANATOMOPATHOLOGIE

Sur le plan macroscopique, le cystadénome mucineux pancréatique est le plus souvent unique, de grande taille, bien limité par une fine capsule, multiloculaire à la coupe (plus rarement uniloculaire), à contenu mucoïde, parfois hémorragique ou nécrotique. Il n'existe généralement pas de communication avec les canaux pancréatiques.

Sur le plan microscopique, la lésion est entourée par une capsule conjonctive collagénique. Les kystes sont limités par un épithélium cylindrique haut mucosécrétant.

TDM des tumeurs abdominales
© 2013, Elsevier Masson SAS. Tous droits réservés.
Paratger Le Site www.lemanip.com Tout Est Gratuit

Paratger Le Site www.lemanip.com Tout Est Gratuit

Le noyau est au pôle basal et le cytoplasme au pôle apical, clair, coloré par le bleu alcian. Les septa délimitant les kystes présentent au moins focalement un stroma de type ovarien, parfois hyalinisé. Les mitoses sont absentes ou rares. Des lésions de PanIN peuvent s'observer dans le parenchyme adjacent. La lésion peut présenter des foyers de dysplasie, multifocaux, avec une transition nette par rapport à l'épithélium adjacent, ou s'associer à un contingent carcinomateux infiltrant (dans un tiers des cas).

CONTEXTE CLINIQUE

Le cystadénome mucineux du pancréas est le plus souvent asymptomatique. Dans de rares cas, il est responsable de douleurs épigastriques, d'anorexie, voire d'une masse palpable en cas de lésion volumineuse.
Sur le plan biologique, il existe souvent une élévation de l'ACE.

TDM

La sémiologie TDM du cystadénome mucineux pancréatique (fig. 9-1) associe :

– une lésion multikystique (< 6 kystes) de 10 cm ;

– des contours lésionnels très bien définis ;

– une capsule périphérique ;

– des macrocalcifications périphériques (15 % des cas) ;

– la présence de fins septa (< 2 mm) intrakystiques surtout visibles après injection IV de produit de contraste iodé.

Le bilan TDM d'extension du cystadénome mucineux pancréatique cherche à mettre en évidence la thrombose fréquente de la veine splénique, l'invasion non rare des organes de voisinage et les possibles atteintes métastatiques issues des formes dégénérées.

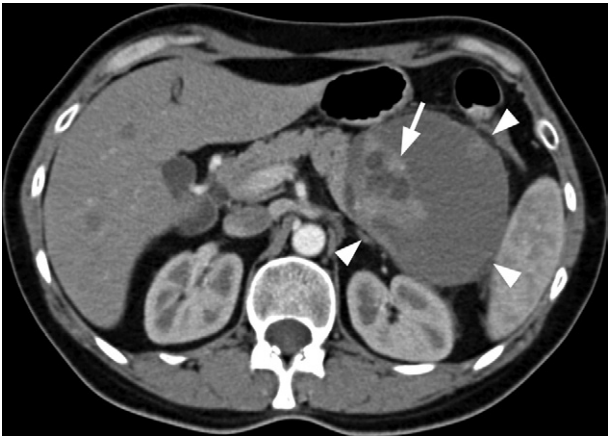

Figure 9-1.
Cystadénome mucineux pancréatique.
Lésion volumineuse d'allure mixte et encapsulée de la queue du pancréas présentant un contingent kystique prédominant (têtes de flèche) et un contingent tissulaire hétérogène (flèche).

www.lemanip.com

Paratger Le Site www.lemanip.com Tout Est Gratuit

Paratger Le Site www.lemanip.com Tout Est Gratuit

AUTRES EXAMENS D'IMAGERIE

L'échographie met en évidence une lésion multikystique pancréatique possédant de fins septa et/ou échos intrakystiques.
L'IRM met en évidence le caractère mucineux du contenu des kystes, lequel peut apparaître en hypersignal T1 (évocateur) et franc hypersignal T2. L'injection de gadolinium permet la visualisation des septa intrakystiques et les atteintes vasculaires et/ou organiques de voisinage.

DIAGNOSTIC TDM DIFFÉRENTIEL

Le pseudo-kyste du pancréas ne possède en règle générale pas de septa intralésionnels et s'observe dans un contexte clairement établi de pancréatite.
Le cystadénome séreux pancréatique comporte de très nombreux microkystes, une cicatrice centrale et des calcifications centrales évocatrices. Il est de plus presque toujours rencontré chez la femme à partir de 60 ans.
La TIPMP pancréatique associe des dilatations sacciformes d'allure kystique des canaux secondaires dont le rattachement au canal principal et/ou l'association à une dilatation du canal principal permettent le diagnostic.

ÉVOLUTION NATURELLE ET PRONOSTIC

L'évolution naturelle du cystadénome mucineux pancréatique peut tout d'abord se faire vers des complications à type d'effet de masse, d'occlusion ou de compression des voies biliaires même en cas de tumeur bénigne. Au-delà, et en l'absence de prise en charge chirurgicale, cette évolution est immanquablement mauvaise puisque tout cystadénome mucineux pancréatique tend presque inéluctablement à dégénérer en cystadénocarcinome. Le pronostic reste néanmoins assez bon en cas de chirurgie complète, avec un taux de survie à 5 ans voisin de 90 %.

PRINCIPES DE PRISE EN CHARGE

La prise en charge du cystadénome mucineux pancréatique repose sur une exérèse chirurgicale complète.

ITEMS CLÉS

Pancréas – femme de 50 ans – lésion multikystique (< 6 kystes) de 10 cm – macrocalcifications périphériques – localisation pancréatique caudale – dégénérescence maligne imposant la chirurgie.

Cystadénome séreux pancréatique *(pancreatic serous cystadenoma)*

Le cystadénome séreux pancréatique est une tumeur microkystique bénigne, développée aux dépens des cellules acinaires du pancréas. Cette tumeur représente 1 à 2 % de toutes les tumeurs exocrines et 50 % de toutes les tumeurs kystiques du pancréas.

www.lemanip.com

Paratger Le Site www.lemanip.com Tout Est Gratuit

Paratger Le Site www.lemanip.com Tout Est Gratuit

Le terrain caractéristique de cette tumeur est la femme âgée de plus de 60 ans (80 % des cas). Le sex-ratio M : F est de 1 : 4. La localisation préférentielle de la tumeur est la tête du pancréas. Sa taille moyenne au diagnostic est de 5 cm en moyenne mais varie de 1 cm à plus de 20 cm. Les microkystes sont en général innombrables et leur taille individuelle est comprise entre 1 et 20 mm. La forme la plus classique est solitaire même si des formes multiples existent, notamment en association à la maladie de von Hippel-Lindau.

ANATOMOPATHOLOGIE

Sur le plan macroscopique, le cystadénome séreux pancréatique est une tumeur unique, bien limitée, d'aspect spongieux, en « rayons de miel », laissant s'écouler un liquide séreux (clair).
Sur le plan microscopique, les kystes sont bordés par un revêtement d'une seule couche de cellules cubiques sans atypie ni mitose, dont le cytoplasme est riche en glycogène. Les kystes sont séparés les uns des autres par des septa fibreux ou hyalins, parfois calcifiés. Il existe classiquement une cicatrice fibreuse centrale. On décrit des variantes histologiques : adénome séreux de forme solide, cystadénomes séreux multiples ou tumeur mixte séreuse–neuro-endocrine.

CONTEXTE CLINIQUE

Le cystadénome séreux pancréatique est asymptomatique et de découverte fortuite dans 10 à 30 % des cas. Une pesanteur abdominale et un amaigrissement voire, dans de rares cas, un ictère sont parfois révélateurs des tumeurs les plus volumineuses.
La biologie est non remarquable en l'absence de compression des voies biliaires qui lorsqu'elle existe peut se traduire alors par des anomalies du bilan hépatique. L'ACE est toujours négatif.

TDM

La sémiologie TDM du cystadénome séreux pancréatique (fig. 9-2) associe :

– une lésion hypodense d'environ 5 cm ;

– des contours lésionnels bien définis et souvent lobulés ;

– un aspect de capsule périphérique ;

– un aspect typique en « rayons de miel » traduisant la présence d'innombrables microkystes (1 à 20 mm) séparés par de fins septa ;

– une cicatrice centrale d'allure stellaire caractéristique ;

– des macrocalcifications centrales (33 % des cas) ;

– un rehaussement progressif et prolongé jusque tardivement de la cicatrice centrale fibreuse après injection IV de produit de contraste iodé ;

– une atrophie relative du pancréas en amont de la tumeur ;

– une rare dilatation des canaux biliaires et du canal pancréatique principal lorsque la lésion est située en région céphalique.

www.lemanip.com

Paratger Le Site www.lemanip.com Tout Est Gratuit

Paratger Le Site www.lemanip.com Tout Est Gratuit

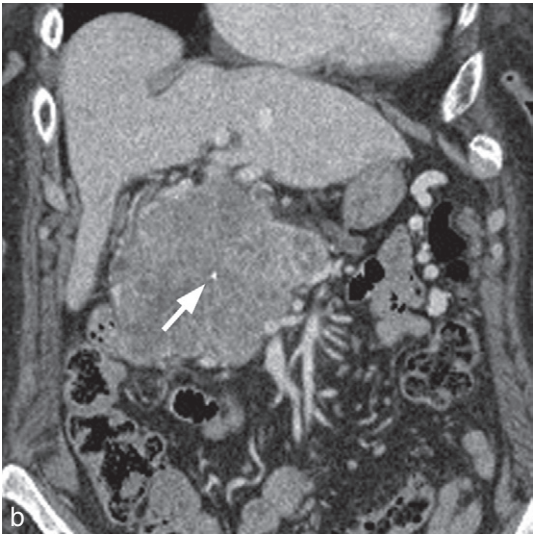

Figure 9-2.
Cystadénome séreux pancréatique.
a : coupe axiale. Lésion volumineuse de contours bien définis (têtes de flèche), d'allure polylobée et à centre nécrotique (flèche).
b : coupe coronale. Calcification (flèche) centrolésionnelle et aspect hypodense et microkystique évocateur.

www.lemanip.com

AUTRES EXAMENS D'IMAGERIE

L'échographie met en évidence une lésion pancréatique globalement hyperéchogène, présentant un aspect caractéristique en « rayons de miel », avec un renforcement postérieur paradoxal en rapport avec la présence de multiples microkystes.
L'IRM met en évidence une lésion en hyposignal T1 possédant une cicatrice centrale et des calcifications repérables du fait de leur absence complète de signal. En T2, la tumeur présente un hypersignal liquidien caractéristique en rapport

Paratger Le Site www.lemanip.com Tout Est Gratuit

Paratger Le Site www.lemanip.com Tout Est Gratuit

avec les microkystes et de fréquentes zones privées de signal en rapport avec les calcifications au niveau de la cicatrice centrale. La cicatrice centrale fibreuse conserve le gadolinium jusque tardivement après l'injection.

DIAGNOSTIC TDM DIFFÉRENTIEL

Le cystadénome mucineux pancréatique est une tumeur dont les kystes sont moins nombreux (< 6 kystes) et beaucoup plus volumineux (> 2 cm). Les macrocalcifications présentes sont habituellement périphériques et la lésion se situe plutôt au niveau de la queue du pancréas.
Le pseudo-kyste pancréatique se présente comme une image d'allure kystique solitaire. Un antécédent de pancréatite aiguë est presque toujours retrouvé qui permet de redresser le diagnostic.
La TIPMP dans sa forme purement secondaire et lorsqu'elle est localisée à la seule région céphalique du pancréas, peut semer le doute. La mise en évidence de communications entre les dilatations d'allure kystique des canaux secondaires et le réseau canalaire pancréatique permet de redresser le diagnostic.

ÉVOLUTION NATURELLE ET PRONOSTIC

L'évolution naturelle du cystadénome séreux pancréatique se fait vers une stabilité lésionnelle qui ne nécessite pas de suivi. Le pronostic est bon en l'absence de dégénérescence maligne retenue.

PRINCIPES DE PRISE EN CHARGE

Le cystadénome séreux pancréatique de petite taille et/ou asymptomatique ne nécessite pas de chirurgie d'exérèse si un diagnostic de certitude est obtenu. En cas de tumeur symptomatique ou de tumeur volumineuse, une résection chirurgicale est envisageable.

ITEMS CLÉS

Pancréas – femme > 60 ans – localisation au pancréas céphalique – tumeur microkystique de 5 cm – aspect typique en « rayons de miel » – cicatrice centrale fibreuse – macrocalcifications centrales – Possible association à la maladie de von Hippel-Lindau.

Kyste congénital pancréatique *(pancreatic cyst)*

Le kyste congénital pancréatique est une tumeur bénigne rare du pancréas. De nature dysgénétique, il est présent dès la naissance. La taille moyenne au diagnostic est souvent faible, entre 1 et 2 cm. Il est en général uniloculaire et solitaire et correspond à 1 % de la totalité des lésions kystiques ou pseudo-kystiques pancréatiques. Le kyste congénital pancréatique lorsqu'il est multiple peut s'intégrer dans la maladie de von Hippel-Lindau ou dans la polykystose rénale autosomique dominante.

www.lemanip.com

Paratger Le Site www.lemanip.com Tout Est Gratuit

Paratger Le Site www.lemanip.com Tout Est Gratuit

ANATOMOPATHOLOGIE

Sur le plan macroscopique, il s'agit d'une lésion kystique généralement unique, de petite taille, bien limitée, mais sans capsule épaisse.
Sur le plan microscopique, il s'agit d'une formation kystique uniloculaire, bordée par un revêtement d'une seule couche de cellules cubiques non mucosécrétantes, ressemblant à l'épithélium canalaire normal, mais le kyste ne communique pas avec les canaux pancréatiques. Le parenchyme pancréatique adjacent est morphologiquement normal. Le kyste rétentionnel est le diagnostic différentiel histologique mais ce dernier est souvent multiple et associé à des lésions de pancréatite. Le pseudo-kyste n'est pas bordé d'un revêtement épithélial et est entouré d'une épaisse capsule fibro-inflammatoire.

CONTEXTE CLINIQUE

Le kyste pancréatique, compte tenu de sa petite taille et de sa situation profonde, est en général asymptomatique.
La biologie est non remarquable.

TDM

La sémiologie TDM du kyste pancréatique (fig. 9-3) associe :

– une lésion kystique ronde (< 2 cm) ;
– un contenu de densité liquidienne (d = 10 UH) ;
– un caractère solitaire (sauf dans la maladie de von Hippel-Lindau et dans la polykystose rénale autosomique dominante) ;
– un rehaussement à peine visible de la fine paroi périphérique du kyste après injection IV de produit de contraste iodé.

Figure 9-3.
Kyste congénital pancréatique.
Lésion ronde centimétrique de contenu liquidien pur (d = 10 UH) (flèche). La présence synchrone de nombreuses lésions de même nature est évocatrice d'une maladie de von Hippel-Lindau.

www.lemanip.com

Paratger Le Site www.lemanip.com Tout Est Gratuit

Paratger Le Site www.lemanip.com Tout Est Gratuit

AUTRES EXAMENS D'IMAGERIE

L'échographie met en évidence une lésion ronde (< 2 cm) située en plein parenchyme pancréatique et dont le contenu est strictement anéchogène.
L'IRM, lorsqu'elle est réalisée, confirme le caractère purement kystique de la lésion avec un hypersignal T2 de type liquidien et un hyposignal T1 franc. Il n'existe souvent pas de rehaussement perceptible après injection IV de gadolinium.

DIAGNOSTIC TDM DIFFÉRENTIEL

Le pseudo-kyste pancréatique est le diagnostic différentiel le plus fréquent. En général, un contexte de pancréatite existe qui permet de rattacher la lésion au diagnostic.
Le cystadénome séreux pancréatique présente un aspect en « rayons de miel » assez typique, très loin du caractère uniloculaire et de la petite taille du kyste pancréatique simple.

ÉVOLUTION NATURELLE ET PRONOSTIC

Le kyste pancréatique simple (< 2 cm) ne se complique jamais et nécessite une simple surveillance.

PRINCIPES DE PRISE EN CHARGE

L'abstention thérapeutique est la règle et l'exérèse chirurgicale ne peut s'envisager qu'en cas (rarissime) de lésion symptomatique.

ITEMS CLÉS

Pancréas – lésion kystique pure < 2 cm – intégration possible dans un syndrome de von Hippel-Lindau ou dans la polykystose rénale autosomique dominante.

TIPMP du pancréas *(pancreatic IPMT)*

La tumeur intracanalaire pancréatique mucineuse et papillaire (TIPMP) du pancréas correspond à une tumeur intraductale papillaire et mucineuse. Il s'agit d'une tumeur de bas grade de malignité, à point de départ des cellules épithéliales du canal pancréatique principal ou des canaux secondaires avec production excessive de mucine. La TIPMP peut se développer au niveau du seul canal principal, des seuls canaux secondaires ou de façon mixte. La localisation privilégiée pour la tumeur du canal principal est le corps ou la queue du pancréas, tandis que la région de la tête du pancréas et le processus unciforme sont le site préférentiel des TIPMP des canaux secondaires. La taille moyenne au diagnostic des TIPMP du canal principal est de 5 à 20 mm. L'âge moyen à la découverte est supérieur à 60 ans et il existe une prédominance masculine au niveau du sex-ratio.

www.lemanip.com

Paratger Le Site www.lemanip.com Tout Est Gratuit

Paratger Le Site www.lemanip.com Tout Est Gratuit

ANATOMOPATHOLOGIE

Sur le plan macroscopique, la cathétérisation et l'ouverture du canal de Wirsung permettent de montrer une lésion intracanalaire, végétante du canal principal ou des canaux secondaires. Les canaux atteints sont dilatés, remplis de mucus, d'aspect multikystique en grappes dans les atteintes des canaux secondaires.
Sur le plan microscopique, il s'agit d'une prolifération intracanalaire d'architecture papillaire plus ou moins complexe, avec dysplasie. Les cellules cylindriques productrices de mucine s'agencent le long d'axes conjonctivovasculaires et présentent une différenciation de type gastrique, intestinal, pancréatobiliaire ou oncocytaire. Les TIPMP non invasives sont classées en TIPMP avec dysplasie de bas grade, dysplasie de grade intermédiaire ou dysplasie de haut grade. La présence d'un contingent infiltrant, qui doit être scrupuleusement recherché sur des prélèvements multiples, conduit à un diagnostic de TIPMP avec carcinome infiltrant associé. L'immunophénotype est celui des proliférations canalaires (CK7+, CK19+, ACE +). L'expression des différentes mucines est fonction du sous-type morphologique.

CONTEXTE CLINIQUE

La symptomatologie habituelle de la TIPMP du pancréas associe des douleurs épigastriques, un amaigrissement, un possible tableau diarrhéique et dans de rares cas une pancréatite aiguë.
La biologie est en général non remarquable à moins que l'atteinte du pancréas soit suffisamment importante pour générer une hyperglycémie secondaire à un diabète.

TDM

La sémiologie TDM de la TIPMP du pancréas (fig. 9-4) associe :

– en cas de TIPMP du canal principal :

- une lésion intracanalaire d'allure parfois polypoïde,
- une dilatation marquée, tortueuse du canal pancréatique principal,
- de rares calcifications lésionnelles,
- un rehaussement très modéré de la lésion intracanalaire après injection IV de produit de contraste iodé ;

– en cas de TIPMP des canaux secondaires :

- l'absence fréquente de mise en évidence de la lésion intracanalaire,
- une dilatation sacciforme et multiloculée de canaux secondaires,
- une topographie classiquement céphalique et/ou du processus unciforme,
- un rehaussement faible des fines parois lésionnelles.

– en cas de TIPMP mixte :

- une lésion intracanalaire du canal principal,
- une dilatation et un aspect tortueux du canal pancréatique principal,
- une ou plusieurs dilatations sacciformes des canaux secondaires branchés sur le canal principal,

www.lemanip.com

Paratger Le Site www.lemanip.com Tout Est Gratuit

Paratger Le Site www.lemanip.com Tout Est Gratuit

• un rehaussement modéré de la lésion du canal principal et des parois lésionnelles des canaux secondaires après injection IV de produit de contraste iodé.

Le bilan TDM de malignité et d'extension de la TIPMP du pancréas cherche à mettre en évidence des dilatations (> 3 cm) des canaux secondaires associées à la présence de nodules tissulaires au sein des cavités sacciformes ou encore des septa épais, évocateurs de malignité. La recherche d'ADN locorégionales et de métastases, notamment hépatiques et pulmonaires, est impérative en cas de TIPMP du canal principal ou de TIPMP des canaux secondaires présentant des signes évocateurs de malignité.

www.lemanip.com

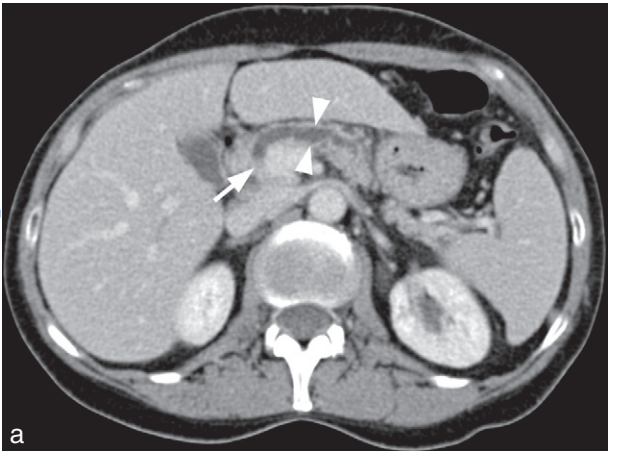

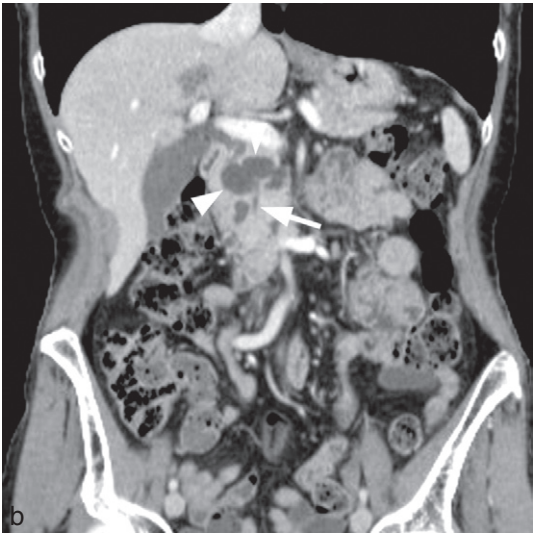

Figure 9-4.
TIPMP pancréatique.
a : forme du canal principal. Coupe axiale. Dilatation marquée et moniliforme du canal de Wirsung (têtes de flèche). Lésion tissulaire hypodense au sein du canal pancréatique (flèche). b : forme des canaux secondaires. Coupe coronale. Dilatation sacciforme de canaux secondaires (têtes de flèche) branchés sur un canal pancréatique principal (flèche) demeurant fin.

Paratger Le Site www.lemanip.com Tout Est Gratuit

Paratger Le Site www.lemanip.com Tout Est Gratuit

AUTRES EXAMENS D'IMAGERIE

L'échographie montre la dilatation du canal principal ou la présence d'images d'allure kystiques en grappes, notamment au niveau de la région de la tête du pancréas et de l'uncus.
L'IRM (et notamment la bili-IRM) met en évidence des dilatations différentes du canal principal et/ou des canaux secondaires pancréatiques avec un caractère branché de ces lésions sacciformes évocateur du diagnostic. Le nodule intracanalaire du canal principal et d'éventuels nodules ou septa suspects de malignité au sein des canaux secondaires peuvent également ressortir sur cet examen.

DIAGNOSTIC TDM DIFFÉRENTIEL

La pancréatite chronique peut donner une dilatation moniliforme du canal pancréatique principal, mais elle est le plus souvent calcifiante et un contexte de pancréatite est souvent connu.
Le carcinome pancréatique entraîne une dilatation fréquente du canal pancréatique principal, mais la lésion est en général hypovasculaire et de taille souvent supérieure à 3 cm, dépassant les contours de la glande.
Le cystadénome mucineux du pancréas est une lésion volumineuse située le plus souvent au niveau de la queue du pancréas et ne donnant pas de dilatation du canal pancréatique principal.

ÉVOLUTION NATURELLE ET PRONOSTIC

Un tableau de pancréatite aiguë peut compliquer une TIPMP du canal principal.
Le pronostic de la TIPMP du pancréas est variable en fonction du type d'atteinte. Il est bon en cas d'atteinte isolée des canaux secondaires sans signe de malignité surajoutée. Il est moins bon en cas de tumeur du canal pancréatique principal ou de tumeur mixte. En cas d'atteinte localement avancée et métastatique, le pronostic devient extrêmement sombre.

PRINCIPES DE PRISE EN CHARGE

Une surveillance par IRM et écho-endoscopie est préconisée en cas de TIPMP des canaux secondaires isolée, asymptomatique. En cas de tableau symptomatique ou d'une TIPMP du canal pancréatique principal ou mixte, la chirurgie est la règle si elle peut être réalisée.

ITEMS CLÉS

Pancréas – patient âgé – image intracanalaire et dilatation isolée du canal de Wirsung en cas de TIPMP du canal principal – images sacciformes en cas d'atteinte des canaux secondaires – association des deux en cas de TIPMP mixte – pronostic variable selon le type de TIPMP et l'extension de la tumeur.

www.lemanip.com

Paratger Le Site www.lemanip.com Tout Est Gratuit

Paratger Le Site www.lemanip.com Tout Est Gratuit

Tumeur solide et papillaire du pancréas *(pancreatic solid and papillary carcinoma)*

La tumeur solide et papillaire du pancréas (ou tumeur de Frantz) est une tumeur mixte, solide et kystique de faible malignité. Elle représente 1 à 3 % de toutes les tumeurs exocrines pancréatiques. L'âge moyen au moment de la découverte est jeune, voisin de 25 ans. Le sex-ratio M : F de 1 : 9 est très nettement en faveur de la femme. Une prédilection existe pour les individus d'origine africaine et/ou asiatique. La topographie de l'atteinte pancréatique est variable avec une très discrète prédominance pour la région caudale de la glande. La taille lésionnelle moyenne au diagnostic est de 10 cm.

ANATOMOPATHOLOGIE

Sur le plan macroscopique, il s'agit d'une masse généralement unique, volumineuse et bien limitée. De consistance mi-solide, mi-kystique, molle à la coupe, de couleur blanc-gris à jaune dans les zones solides, la tumeur présente des cavités remplies d'un matériel friable et des plages hémorragiques typiques.

Sur le plan microscopique, les zones solides contiennent des nids, massifs ou papilles de cellules polygonales monomorphes, éosinophiles, peu atypiques et accompagnées d'une vascularisation fine, sans formation glandulaire. Les mitoses sont rares. La lésion s'accompagne de suffusions hémorragiques. Des calcifications peuvent s'observer en périphérie.

CONTEXTE CLINIQUE

Le tableau clinique le plus fréquent de la tumeur solide et papillaire du pancréas associe une sensation de pesanteur abdominale voire des douleurs épigastriques à des signes généraux de type AEG, anorexie et amaigrissement.

TDM

La sémiologie TDM de la tumeur solide et papillaire du pancréas (fig. 9-5) associe :

– une lésion tumorale de 10 cm ;

– une capsule périphérique ;

– des calcifications le plus souvent punctiformes (30 % des cas) ;

– de possibles zones d'hyperdensités intrakystiques (d = 60 UH) correspondant à des remaniements hémorragiques internes ;

– un rehaussement progressif après injection IV de produit de contraste iodé.

Le bilan d'extension de la tumeur solide et papillaire du pancréas est nécessaire compte tenu de son caractère malin. Il tend à rechercher la présence d'ADN régionales péripancréatiques et celle de métastases (5 % des cas) classiquement hépatiques et omentales.

www.lemanip.com

Paratger Le Site www.lemanip.com Tout Est Gratuit

Paratger Le Site www.lemanip.com Tout Est Gratuit

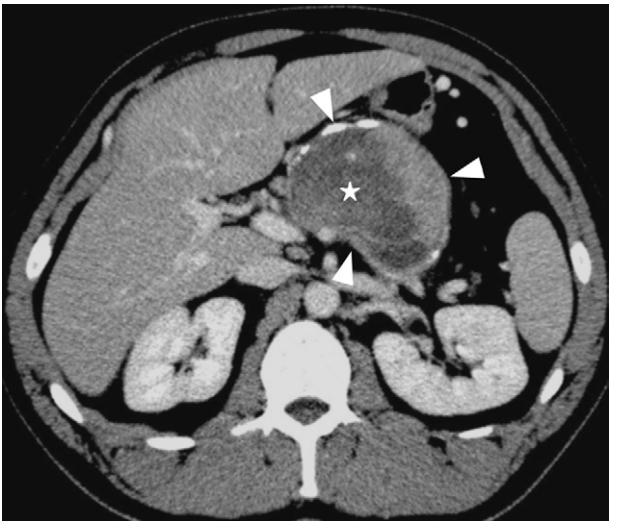

Figure 9-5.
Lésion solide et papillaire du pancréas (observation M. Lewin – Paris).
Lésion volumineuse et encapsulée (têtes de flèche) présentant des calcifications périphériques et des plages de remaniements internes (étoile).

www.lemanip.com

AUTRES EXAMENS D'IMAGERIE

L'échographie met en évidence une lésion de nature mixte avec une bonne analyse des parties tissulaires, kystiques et des zones de nécrose. L'absence de répercussions sur le canal pancréatique principal est également aisément vérifiable.
L'IRM est un excellent examen de caractérisation de ce type de lésions mixtes. Les zones tissulaires sont bien distinguées des zones kystiques. Les remaniements hémorragiques sont aisément caractérisés par leur hypersignal T1. La bili-IRM permet par ailleurs d'affirmer l'absence de communication de la tumeur avec le canal pancréatique principal.

DIAGNOSTIC TDM DIFFÉRENTIEL

Le cystadénome mucineux pancréatique se distingue par son aspect multikystique ainsi que par ses macrocalcifications périphériques. Par ailleurs, la population touchée est en général plus âgée.
Le pseudo-kyste compliqué d'hémorragie survient le plus souvent dans un contexte connu de pancréatite.

ÉVOLUTION NATURELLE ET PRONOSTIC

Le pronostic de la tumeur solide et papillaire du pancréas est relativement bon en cas de chirurgie et d'exérèse tumorale complète. Le taux de guérison est alors supérieur à 95 %. Il est par contre défavorable en cas d'extension métastatique ainsi que chez les rares patients d'âge avancé.

Paratger Le Site www.lemanip.com Tout Est Gratuit

Paratger Le Site www.lemanip.com Tout Est Gratuit

PRINCIPES DE PRISE EN CHARGE

La chirurgie d'exérèse tumorale est la règle absolue.

ITEMS CLÉS

Pancréas – femme de 25 ans – pesanteurs ou douleurs épigastriques – lésion encapsulée de contingent mixte – calcifications punctiformes fréquentes – métastases rares.

TUMEURS MALIGNES

www.lemanip.com

Carcinome pancréatique *(pancreatic ductal carcinoma)*

Le carcinome pancréatique (communément nommé cancer du pancréas) correspond à une tumeur maligne pancréatique à point de départ de l'épithélium canalaire du pancréas exocrine.

Il s'agit de la tumeur du pancréas la plus fréquente (75 % des cas) et de la cinquième cause de mortalité par cancer. La localisation tumorale peut se faire au niveau de la tête (60 % des cas), du corps (20 % des cas), de la queue (5 % des cas) ou encore être diffuse à la glande (15 % des cas). La taille moyenne au diagnostic est de 2 à 3 cm. Il existe néanmoins des tumeurs pouvant dépasser les 10 cm. L'âge moyen à la découverte est de 55 ans. Le sex-ratio M : F de 2 : 1 montre une discrète prédominance du sexe masculin pour cette tumeur. L'alcoolisme chronique (4 % des cas), le tabagisme (risque × 2) et le diabète (risque × 2) sont des facteurs favorisants admis. Il existe également un facteur racial avec une incidence plus importante chez les patients de race noire. Au moment de la découverte, 65 % des patients ont une tumeur localement avancée avec des métastases associées, 21 % ont une maladie localisée aux seules ADN régionales et 14 % ont une tumeur pancréatique isolée. Les sites métastatiques les plus fréquents sont le foie (35 % des cas), les ADN régionales (25 % des cas), le péritoine (10 % des cas) et les poumons (5 % des cas).

ANATOMOPATHOLOGIE

Sur le plan macroscopique, le carcinome canalaire du pancréas est une lésion d'environ 3 cm de diamètre, ferme, fibreuse, mal limitée, de couleur blanc ou blanc jaunâtre, détruisant le tissu pancréatique normal.

Sur le plan microscopique, la tumeur est composée de structures ductulaires ou glandulaires anguleuses, plus ou moins bien différenciées, infiltrant le parenchyme pancréatique normal, et associées à un stroma desmoplasique. Les carcinomes canalaires sont bien, moyennement ou peu différenciés. L'immunophénotype classique est le suivant : CK7+, CK19+, CK20–, MUC1+, MUC2–, MUC3+, ACE+, avec une surexpression de p53.

Paratger Le Site www.lemanip.com Tout Est Gratuit

Paratger Le Site www.lemanip.com Tout Est Gratuit

CONTEXTE CLINIQUE

Le carcinome pancréatique est habituellement asymptomatique jusqu'à un stade où il est très avancé tant localement qu'à distance. Dans tous les cas, il existe une AEG importante avec un amaigrissement pouvant dépasser les 10 kg en quelques mois. En cas de tumeur au niveau de la tête, il existe un ictère obstructif (75 % des cas), tandis qu'en cas de tumeur située au niveau du corps et de la queue cet ictère manque. Des douleurs épigastriques transfixiantes traduisent une extension locale vers la profondeur. La décompensation d'un diabète existant est possible.

Sur le plan biologique, le bilan hépatique peut être largement perturbé en cas de syndrome obstructif biliaire. Par ailleurs, il existe une élévation fréquente des marqueurs tumoraux que sont l'ACE et le CA 19-9.

TDM

La sémiologie TDM du carcinome pancréatique (fig. 9-6) associe :

– une lésion hypodense et mal définie de 2 à 3 cm ;
– une dilatation souvent importante du canal pancréatique principal de Wirsung ;
– une atrophie relative du pancréas en amont de la tumeur ;
– une possible dilatation des voies biliaires extra-hépatiques et intra-hépatiques en cas de tumeur céphalique ;
– un rehaussement faible et hétérogène après injection IV de produit de contraste iodé.

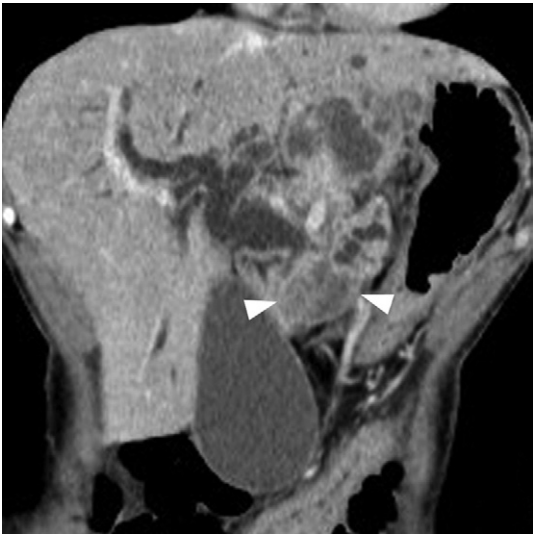

Figure 9-6.
Carcinome pancréatique.
Coupe coronale. Lésion hypodense et de contours mal définis (têtes de flèche) de la tête du pancréas générant une dilatation importante des voies biliaires intra- et extra-hépatiques ainsi que de la vésicule biliaire et du canal de Wirsung.

www.lemanip.com

Paratger Le Site www.lemanip.com Tout Est Gratuit

Paratger Le Site www.lemanip.com Tout Est Gratuit

Le bilan TDM d'extension du carcinome pancréatique cherche à mettre en évidence : des ADN régionales (25 % des cas); un engainement vasculaire et notamment du tronc cœliaque (10 % des cas), de l'artère hépatique (10 % des cas) et de l'artère mésentérique supérieure (30 % des cas); un engainement veineux au niveau de la veine mésentérique supérieure (10 % des cas) ou du tronc porte; un envahissement de la veine splénique (30 % des cas); des métastases, principalement au niveau du foie mais également du poumon, et une carcinomatose péritonéale.

AUTRES EXAMENS D'IMAGERIE

L'échographie peut dans le meilleur des cas mettre en évidence une lésion hypoéchogène déformant discrètement les contours de la glande. En cas de tumeur céphalique, une dilatation des voies biliaires extra- et intra-hépatiques est mise en évidence. Dans tous les cas, le canal de Wirsung est dilaté.
L'IRM montre une lésion en hyposignal T1 par rapport au parenchyme pancréatique normal.
Il existe un hypersignal T2 tumoral relatif. Le rehaussement après injection IV de gadolinium est souvent faible et hétérogène. Une bili-IRM, si elle est réalisée, met en évidence la dilatation du canal de Wirsung ainsi que la dilatation de l'ensemble des canaux biliaires extra- et intra-hépatiques, y compris la vésicule biliaire lorsqu'elle est encore en place.

DIAGNOSTIC TDM DIFFÉRENTIEL

La pancréatite chronique peut générer une dilatation moniliforme du canal pancréatique et un aspect atrophique de la glande pancréatique. Des nodules de pancréatite chronique peuvent mimer une tumeur. Néanmoins un contexte de pancréatite est souvent connu et il n'existe pas d'AEG aussi marquée.
La tumeur neuro-endocrine du pancréas se rehausse très fortement et précocement lors de l'injection IV de produit de contraste iodé. Par ailleurs, il n'existe pas de dilatation du canal pancréatique principal.
Les métastases pancréatiques peuvent être hypovasculaires ou hypervasculaires mais ne dilatent que rarement le canal pancréatique principal.

ÉVOLUTION NATURELLE ET PRONOSTIC

Le carcinome pancréatique peut générer des thromboses veineuses, notamment spléniques, voire des hémorragies digestives. Le pronostic est extrêmement mauvais avec une survie à 5 ans de 20 % en cas de chirurgie possible et de moins de 5 % en l'absence de chirurgie.

PRINCIPES DE PRISE EN CHARGE

La résection chirurgicale complète n'est possible que dans moins de 15 % des cas. En cas de tumeur céphalique, une DPC est la règle. En cas de tumeur de la queue, une splénopancréatectomie caudale est indiquée. La radiothérapie du site tumoral

www.lemanip.com

Paratger Le Site www.lemanip.com Tout Est Gratuit

Gratuittement

www.lemanip.com

Radiologie et imagerie medicale

Livres,memoires,rapport de stage,courses,radiologie conventionnelle,Scanner,TDM,IRM,Scintigraphie, Medecine nucleaire,Radiotherapie,Radiologie Interventionnelle,Oncologie,Clichees,Cas interpretes,exposes,medecine

https://www.lemanip.com/

www.lemanip.com

Paratger Le Site www.lemanip.com Tout Est Gratuit

est parfois réalisée. Une chimiothérapie est le plus souvent mise en place. S'il y a un ictère, un *stenting* par voie endoscopique ou radiologique s'impose souvent, qui en cas d'impossibilité peut être remplacé par un *by-pass* chirurgical. Un traitement de la douleur par alcoolisation splanchnique est parfois nécessaire.

ITEMS CLÉS

Pancréas – homme de 55 ans – lésion de 2 à 3 cm – site pancréatique variable – tumeur très avancée au diagnostic – fréquent envahissement vasculaire – pronostic extrêmement sombre même en cas de chirurgie.

www.lemanip.com

Tumeurs neuro-endocrines pancréatiques *(pancreatic neuroendocrine tumors)*

Les tumeurs neuro-endocrines pancréatiques sont des tumeurs à point de départ des cellules endocrines du pancréas. Ces tumeurs peuvent être fonctionnelles (ou sécrétantes) dans 80 % des cas ou non fonctionnelles (ou non sécrétantes) le reste du temps. Parmi les tumeurs fonctionnelles, l'on distingue l'insulinome, le glucagonome, le gastrinome et le vipome. L'insulinome est la tumeur la plus fréquente des tumeurs neuro-endocrines devant le gastrinome et les tumeurs non fonctionnelles. Le gastrinome peut entrer dans le cadre d'une NEM de type I. L'âge de découverte des tumeurs neuro-endocrines du pancréas se situe entre 40 et 60 ans et il existe un sex-ratio en faveur de l'homme pour le gastrinome et en faveur de la femme pour l'insulinome. La taille moyenne au diagnostic est inférieure à 2 cm en cas de tumeur fonctionnelle et supérieure à 5 cm en cas de tumeur non fonctionnelle.

ANATOMOPATHOLOGIE

Sur le plan macroscopique, la plupart des tumeurs neuro-endocrines du pancréas sont bien limitées, uniques, de couleur blanc-jaune à beige-rosé, de consistance molle. Les remaniements fibreux ou hémorragiques peuvent se voir dans les tumeurs de grande taille. Les remaniements kystiques sont rares. Les tumeurs fonctionnelles sont de plus petite taille que les tumeurs non fonctionnelles au moment du diagnostic.

Sur le plan microscopique, les tumeurs neuro-endocrines bien différenciées ont une architecture trabéculaire, tubulo-acineuse ou en nids. Les cellules sont monomorphes, au cytoplasme moyennement abondant, éosinophile, finement granuleux, et au noyau rond, central, à la chromatine finement mottée, d'aspect « poivre et sel ». Par définition, l'index mitotique est inférieur à vingt mitoses pour dix champs à fort grossissement. Il s'agit de tumeurs neuro-endocrines G1 ou G2 dans la classification OMS 2010. Les carcinomes neuro-endocrines du pancréas ont par définition un index mitotique supérieur à vingt mitoses pour dix champs

Paratger Le Site www.lemanip.com Tout Est Gratuit

Paratger Le Site www.lemanip.com Tout Est Gratuit

à fort grossissement et correspondent à des carcinomes neuro-endocrines à grandes cellules ou à petites cellules selon la classification OMS 2010 (carcinomes neuro-endocrines G3). Les foyers de nécrose sont alors fréquents. Quel que soit le grade, il existe une expression immuno-histochimique de la chromogranine et de la synaptophysine. Une expression immuno-histochimique des peptides hormonaux est généralement mise en évidence dans les tumeurs fonctionnelles (même si le caractère fonctionnel des tumeurs doit être retenu sur les signes cliniques uniquement).

CONTEXTE CLINIQUE

La symptomatologie des tumeurs neuro-endocrines pancréatiques varie selon le caractère fonctionnel ou non des tumeurs. En cas d'insulinome, l'hypoglycémie domine le tableau avec des palpitations, des sueurs et des maux de tête. En cas de gastrinome, un tableau diarrhéique ou un ulcère peptique est classique. En cas de glucagonome, diarrhées, diabète et érythème migrant sont habituels. En cas de tumeur non fonctionnelle, le caractère asymptomatique est la règle et dans de rares cas, le volume de la tumeur peut être responsable d'un ictère ou de douleurs.
Sur le plan biologique, certains dosages hormonaux permettent de faire le diagnostic positif des tumeurs fonctionnelles.

TDM

La sémiologie TDM des tumeurs neuro-endocrines pancréatiques (fig. 9-7) associe :

– en cas de tumeur fonctionnelle :

- une lésion inférieure à 2 cm,
- des contours très bien définis,
- un rehaussement important et précoce au temps artériel de l'injection IV de produit de contraste iodé ;

– en cas de tumeur non fonctionnelle :

- une lésion supérieure à 5 cm,
- une possible nécrose centrale,
- des calcifications fréquentes,
- un rehaussement précoce et hétérogène au temps artériel de l'injection IV de produit de contraste iodé.

Le bilan TDM d'extension des tumeurs neuro-endocrines pancréatiques cherche à mettre en évidence une thrombose portale ou une atteinte des vaisseaux artériels régionaux, et surtout des métastases hépatiques synchrones évocateurs de malignité.

AUTRES EXAMENS D'IMAGERIE

L'échographie met en évidence la lésion pancréatique si sa taille est suffisante. Les lésions secondaires hépatiques sont également accessibles à cet examen.

www.lemanip.com

Paratger Le Site www.lemanip.com Tout Est Gratuit

Paratger Le Site www.lemanip.com Tout Est Gratuit

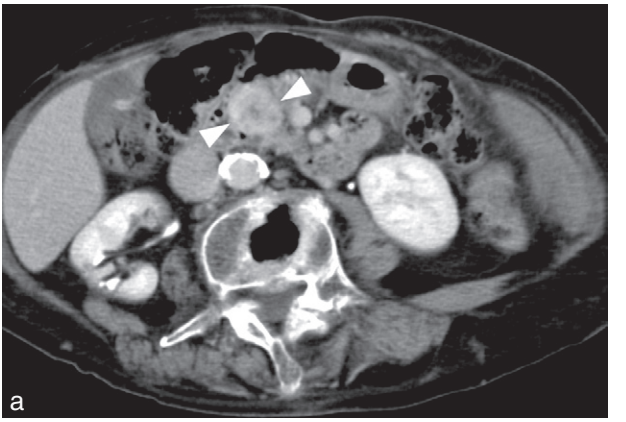

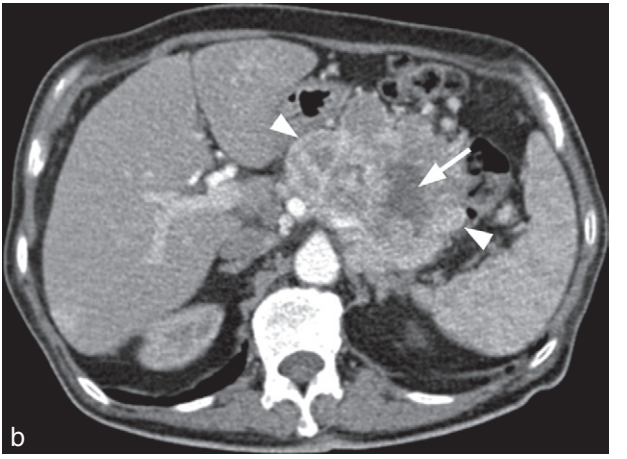

Figure 9-7.
Lésion neuro-endocrine pancréatique.
a : tumeur fonctionnelle. Lésion de 2 cm, de contours bien définis (têtes de flèche) présentant un rehaussement fort et précoce après injection de produit de contraste iodé.
b : tumeur non fonctionnelle. Lésion volumineuse, polylobée, de contours mal définis (têtes de flèche) possédant un rehaussement précoce et hétérogène ainsi que des plages de nécrose (flèche).

www.lemanip.com

L'IRM, en cas de tumeur fonctionnelle, retrouve une tumeur inférieure à 2 cm, en hyposignal T1 et hypersignal T2, avec un rehaussement artériel souvent important après injection IV de gadolinium. Les tumeurs non fonctionnelles, quant à elles, apparaissent plus volumineuses, avec un centre nécrotique et possèdent un rehaussement un peu moins marqué au temps artériel.
L'octréo-scanner est un examen clé qui permet la confirmation par le marquage de ces lésions fonctionnelles et la mise en évidence possible de sites ectopiques.

DIAGNOSTIC TDM DIFFÉRENTIEL

Le carcinome pancréatique est une tumeur hypovasculaire qui entraîne une dilatation importante du canal pancréatique principal et des voies biliaires lorsque sa situation est céphalique. Il n'existe par ailleurs pas de syndrome sécrétoire clinique.

Paratger Le Site www.lemanip.com Tout Est Gratuit

Paratger Le Site www.lemanip.com Tout Est Gratuit

Le cystadénome mucineux du pancréas est une tumeur à contingent macrokystique évocateur.
Le cystadénome séreux du pancréas possède un aspect microkystique en « rayons de miel » très distinct.

ÉVOLUTION NATURELLE ET PRONOSTIC

Le pronostic de l'insulinome est plutôt bon, tandis que celui du gastrinome est plutôt mauvais. Les tumeurs non fonctionnelles sont souvent découvertes à un stade avancé avec une survie à 5 ans inférieure à 50 %. Les patients peuvent néanmoins vivre à un stade métastatique pendant plusieurs années.

PRINCIPES DE PRISE EN CHARGE

L'insulinome doit bénéficier d'une chirurgie curative si elle est possible. Le gastrinome peut être opéré de façon curative dans 30 % des cas. Un traitement médical, associé à une protection gastrique et un cytotoxique, est souvent indiqué. Les tumeurs neuro-endocrines non fonctionnelles doivent être réséquées autant que possible. Les métastases hépatiques, lorsqu'elles sont présentes, peuvent bénéficier d'une chirurgie et de gestes de chimio-embolisation intra-artérielle qui visent à stabiliser la maladie et à améliorer la symptomatologie clinique en cas de tumeur fonctionnelle.

ITEMS CLÉS

Pancréas – tumeur fonctionnelle hyperartérialisée < 2 cm – tumeur non fonctionnelle > 5 cm et nécrotique – pronostic variable selon les cas – chirurgie et chimio-embolisation intra-artérielle des métastases hépatiques.

Lymphome pancréatique *(pancreatic lymphoma)*

Le lymphome pancréatique est une tumeur maligne du pancréas issue de cellules lymphocytaires. Le lymphome pancréatique peut être primitif (extrêmement rare) et sa forme secondaire est de loin la plus fréquente, par extension directe depuis des ADN péripancréatiques. L'atteinte pancréatique est présente dans 30 % des lymphomes généralisés.
L'association à un terrain immunodéprimé (principalement celui du SIDA et des traitements immunosuppresseurs pour greffe d'organes) est communément admise. L'âge moyen de survenue est variable selon le type de lymphomes, plus jeune (40 ans) en cas de lymphome de Hodgkin et largement plus âgé (> 60 ans) en cas de LMNH.

ANATOMOPATHOLOGIE

Tout prélèvement biopsique réalisé pour suspicion de lymphome doit être adressé au service d'anatomie pathologique immédiatement et à l'état frais pour faire l'objet d'une congélation, dans la perspective d'éventuels examens de biologie moléculaire.

www.lemanip.com

Paratger Le Site www.lemanip.com Tout Est Gratuit

Paratger Le Site www.lemanip.com Tout Est Gratuit

Il n'existe pas d'aspect macroscopique spécifique. L'atteinte est plus souvent diffuse. Sur le plan microscopique, les lymphomes les plus fréquents sont de phénotype B (lymphome folliculaire, lymphome du MALT et lymphome diffus à grandes cellules B). Le diagnostic différentiel entre lymphome du MALT et pancréatite auto-immune est parfois difficile et l'on s'aidera de l'aspect morphologique (infiltrat inflammatoire polymorphe péricanalaire et images de véinulite dans la pancréatite auto-immune ; infiltrat lymphoïde destructeur dans le lymphome du MALT) et de la biologie moléculaire (présence d'un réarrangement clonal des gènes des immunoglobulines dans le lymphome).

www.lemanip.com

CONTEXTE CLINIQUE

Le lymphome pancréatique possède une clinique non spécifique avec l'association de douleurs épigastriques dans plus de la moitié des cas, un amaigrissement fréquent, un possible ictère et un tableau de nausées et de vomissements. Une symptomatologie générale à type d'hyperthermie, de sueurs nocturnes et d'AEG est présente dans 10 à 50 % des cas.

Une élévation du taux de LDH, lorsqu'elle est présente, est évocatrice d'une atteinte lymphomateuse.

TDM

La sémiologie TDM du lymphome pancréatique (fig. 9-8) associe :

– une lésion hypodense et homogène ;

– une infiltration souvent diffuse de la glande mais pouvant prédominer en région céphalique ;

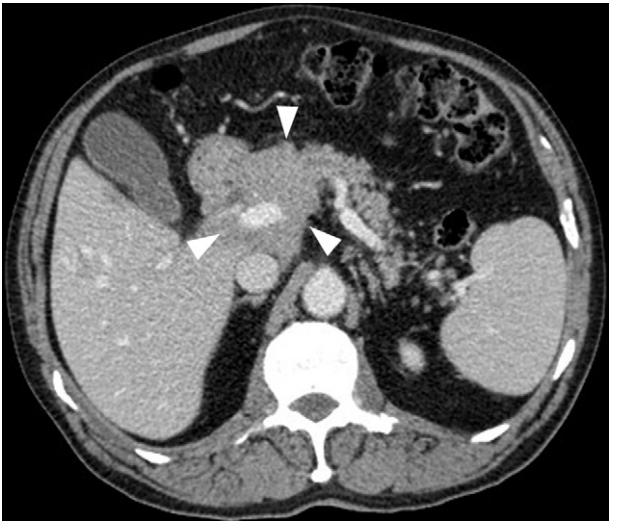

Figure 9-8.
Lymphome pancréatique. Infiltration tissulaire homogène et de contours mal définis de la tête du pancréas (têtes de flèche).

Paratger Le Site www.lemanip.com Tout Est Gratuit

Paratger Le Site www.lemanip.com Tout Est Gratuit

– l'absence de dilatation du canal pancréatique principal de Wirsung ;
– un rehaussement généralement faible mais homogène lors de l'injection IV de produit de contraste iodé.

Le bilan TDM d'extension du lymphome pancréatique cherche à mettre en évidence des ADN péripancréatiques et/ou régionales et une SMG.

AUTRES EXAMENS D'IMAGERIE

L'échographie peut mettre en évidence un processus tissulaire généralement homogène au niveau de la glande pancréatique avec une SMG et des ADN associées fréquentes.
L'IRM retrouve une lésion infiltrante de la glande, en hyposignal T1 et discret hypersignal T2, avec un faible rehaussement lors de l'injection IV de gadolinium.
En bili-IRM, le canal pancréatique principal de Wirsung est non dilaté et reste simplement refoulé ou laminé par l'infiltration tumorale.

DIAGNOSTIC TDM DIFFÉRENTIEL

Le carcinome pancréatique génère une atteinte tumorale hétérogène avec une obstruction marquée du canal pancréatique principal. Des métastases hépatiques synchrones sont fréquentes.
La pancréatite aiguë possède un tableau clinique distinct et il existe des collections liquidiennes ou nécrotiques péripancréatiques assez évocatrices.

ÉVOLUTION NATURELLE ET PRONOSTIC

Le pronostic du lymphome pancréatique est plutôt bon en cas de traitement bien conduit, avec un taux de guérison estimé à près de 50 %.

PRINCIPES DE PRISE EN CHARGE

La prise en charge du lymphome pancréatique repose sur la combinaison de la radiothérapie et de la chimiothérapie.
Le traitement chirurgical, même en association, demeure non indiqué pour la plupart des auteurs.

ITEMS CLÉS

Pancréas – lésion infiltrante hypodense – rehaussement tumoral faible – pas de dilatation du Wirsung – ADN et SMG associées.

Métastases du pancréas *(pancreatic metastases)*

Les métastases pancréatiques sont des tumeurs secondaires rares du pancréas. On ne les retrouve qu'à des stades avancés de la tumeur, souvent longtemps après le diagnostic initial de la tumeur primitive. L'incidence des métastases pancréatiques est estimée à environ 5 %. Elles sont uniques dans plus de 75 % des cas. Les tumeurs primitives responsables les plus fréquemment rencontrées sont le

www.lemanip.com

Paratger Le Site www.lemanip.com Tout Est Gratuit

Paratger Le Site www.lemanip.com Tout Est Gratuit

carcinome rénal à cellules claires (30 % des cas), le carcinome bronchique (25 % des cas), le carcinome mammaire (12 % des cas), le mélanome (5 %), le carcinome colorectal (5 % des cas) et les sarcomes. L'atteinte du pancréas se fait par extension directe ou par dissémination hématogène ou lymphatique. La taille au diagnostic est de 1 à 2 cm.

ANATOMOPATHOLOGIE

Sur le plan macroscopique, les métastases, uniques ou multiples, sont des lésions nodulaires bien limitées pouvant présenter des remaniements kystiques ou hémorragiques. L'aspect macroscopique rappelle souvent la tumeur primitive (de couleur marron pour le mélanome si pigmenté, de couleur jaune-orangé pour le carcinome à cellules claires du rein).

Sur le plan microscopique, les métastases sont histologiquement similaires à la tumeur d'origine, tant par l'aspect morphologique que par les données immuno-histochimiques.

CONTEXTE CLINIQUE

Le tableau clinique des métastases pancréatiques s'inscrit dans celui de la maladie métastatique. En dehors des signes généraux à type d'anorexie, d'AEG, d'amaigrissement, l'apparition d'un ictère peut traduire une localisation secondaire pancréatique de topographie céphalique.

TDM

La sémiologie TDM des métastases pancréatiques (fig. 9-9) associe :

– une lésion tissulaire ovoïde de taille comprise entre 1 et 2 cm ;

– un caractère multiple dans seulement 20 % des cas ;

Figure 9-9.
Métastase pancréatique. Lésion nodulaire centimétrique de la tête du pancréas (têtes de flèche) présentant un rehaussement important et précoce en raison de son origine rénale.

www.lemanip.com

Paratger Le Site www.lemanip.com Tout Est Gratuit

Paratger Le Site www.lemanip.com Tout Est Gratuit

– une dilatation du canal pancréatique principal de Wirsung et/ou des voies biliaires en cas de localisation céphalique ;

– un rehaussement habituellement hétérogène et variable selon la tumeur primitive après injection IV de produit de contraste iodé.

Le bilan d'extension des métastases pancréatiques cherche à mettre en évidence des ADN (30 % des cas) et/ou des métastases associées au foie (35 % des cas) et aux surrénales (30 % des cas).

AUTRES EXAMENS D'IMAGERIE

L'échographie montre une ou plusieurs lésions le plus souvent hypo-échogènes au reste de la glande.
L'IRM révèle une ou des lésions nodulaires de signal variable selon la tumeur primitive. En cas de carcinome rénal (le plus fréquent), ces métastases apparaissent en hyposignal T1, hypersignal T2, et se rehaussent fortement dès le temps artériel de l'injection IV de gadolinium.

DIAGNOSTIC TDM DIFFÉRENTIEL

Le carcinome pancréatique est une lésion hypovascularisée unique, à contours mal définis, et qui induit une obstruction canalaire pancréatique souvent majeure.
Les tumeurs neuro-endocrines du pancréas sont en général fortement hyperartérialisées et associées à une symptomatologie clinique bruyante lorsqu'elles sont fonctionnelles.
Le lymphome pancréatique se traduit plutôt par une infiltration diffuse de la glande pancréatique.

ÉVOLUTION NATURELLE ET PRONOSTIC

Les métastases pancréatiques affirment le caractère évolué de la maladie. Leur pronostic est globalement mauvais sauf en cas de métastases d'apparition tardive et possiblement résécables d'un carcinome rénal ou d'un carcinome mammaire.

PRINCIPES DE PRISE EN CHARGE

Elle est fonction de la tumeur primitive. Il s'agit le plus souvent de chimiothérapie. La résection chirurgicale peut être proposée dans de rares indications, notamment en cas de métastases isolées et tardives d'un carcinome rénal ou d'un carcinome mammaire.

ITEMS CLÉS

Pancréas – lésion ovoïde centimétrique unique – carcinome rénal à rechercher en priorité.

www.lemanip.com

Paratger Le Site www.lemanip.com Tout Est Gratuit

Paratger Le Site www.lemanip.com Tout Est Gratuit

Cystadénome mucineux pancréatique

Allen PJ, et al. Pancreatic cyst fluid protein expression profiling for discriminating between serous cystadenoma and intraductal papillary mucinous neoplasm. Ann Surg 2009 ; 250 : 754.

Berman L, et al. Serous cystadenoma in communication with the pancreatic duct : an unusual radiologic and pathologic entity. J Clin Gastroenterol 2010 ; 44 : 133.

Choi JY, et al. Typical and atypical manifestations of serous cystadenoma of the pancreas : imaging findings with pathologic correlation. AJR Am J Roentgenol 2009 ; 193 : 136–42.

Cohen-Scali F, et al. Discrimination of unilocular macrocystic serous cystadenoma from pancreatic pseudocyst and mucinous cystadenoma with CT : initial observations. Radiology 2003 ; 228 : 727–33.

Hayashi K, et al. CT differentiation of solid serous cystadenoma vs endocrine tumor of the pancreas. Eur J Radiol 2011 ; 81 : 203–8.

O'Toole D, et al. Macrocystic pancreatic cystadenoma : the role of EUS and cyst fluid analysis in distinguishing mucinous and serous lesions. Gastrointest Endosc 2004 ; 59 : 823–9.

Panarelli NC, et al. Microcystic serous cystadenoma of the pancreas with subtotal cystic degeneration : another neoplastic mimic of pancreatic pseudocyst. Am J Surg Pathol 2012 ; 36 : 726.

Sun HY, et al. CT imaging spectrum of pancreatic serous tumors : based on new pathologic classification. Eur J Radiol 2010 ; 75 : 45–55.

Cystadénome séreux pancréatique

Cohen-Scali F, et al. Discrimination of unilocular macrocystic serous cystadenoma from pancreatic pseudocyst and mucinous cystadenoma with CT : initial observations. Radiology 2003 ; 228 : 727–33.

Maurea S, et al. Pitfalls in diagnostic imaging of cystic pancreatic masses : a case of true cystic lesion mimicking a mucinous cystadenoma. Journal of the Pancreas 2012 ; 13 : 83–6.

Prost à la Denise J, et al. Pancreatic mucinous cystadenoma in an adult with cystic fibrosis. Clin Res Hepatol Gastroenterol 2011 ; 35(11) : 759–61.

Sahani DV, et al. Intraductal papillary mucinous neoplasm of pancreas : multi–detector row CT with 2D curved reformations–correlation with MRCP1. Radiology 2006 ; 238 : 560–9.

Taouli B, et al. Intraductal papillary mucinous tumors of the pancreas : helical CT with histopathologic correlation. Radiology 2000 ; 217 : 757–64.

Kyste congénital pancréatique

Brugge WR. The incidental pancreatic cyst on abdominal computerized tomography imaging : diagnosis and management. Clin Gastroenterol Hepatol 2008 ; 6 : 140–4.

www.lemanip.com

Paratger Le Site www.lemanip.com Tout Est Gratuit

Paratger Le Site www.lemanip.com Tout Est Gratuit

Cohen-Scali F, et al. Discrimination of unilocular macrocystic serous cystadenoma from pancreatic pseudocyst and mucinous cystadenoma with CT : initial observations. Radiology 2003 ; 228 : 727–33.

Correa-Gallego C, et al. Incidental pancreatic cysts : do we really know what we are watching ? Pancreatology 2010 ; 10 : 144–50.

Lee KS, et al. Prevalence of incidental pancreatic cysts in the adult population on MR imaging. Am J Gastroenterol 2010 ; 105 : 2079–84.

Maimone S, et al. Variability in measurements of pancreatic cyst size among EUS, CT, and magnetic resonance imaging modalities. Gastrointest Endosc 2010 ; 71 : 945–50.

Maurea S, et al. Pitfalls in diagnostic imaging of cystic pancreatic masses : a case of true cystic lesion mimicking a mucinous cystadenoma. Journal of the Pancreas 2012 ; 13 : 83–6.

Megibow AJ, et al. The incidental pancreatic cyst. Radiol Clin North Am 2011 ; 49 : 349–59.

Sahani DV, et al. Pancreatic cysts 3 cm or smaller : how aggressive should treatment be ? Radiology 2006 ; 238 : 912–9.

TIPMP du pancréas

Fukukura Y, et al. Intraductal papillary mucinous tumors of the pancreas. AJR Am J Roentgenol 2000 ; 174 : 441–7.

Liu Y, et al. Intraductal papillary mucinous neoplasms of the pancreas : correlation of helical CT features with pathologic findings. Eur J Radiol 2010 ; 76 : 222–7.

Prasad SR, et al. Intraductal papillary mucinous tumors of the pancreas. Abdom Imaging 2003 ; 28 : 357–65.

Stelow EB, et al. Intraductal papillary-mucinous neoplasm of the pancreas. Am J Clin Pathol 2003 ; 120 : 398–404.

Valette O, et al. Imagerie des tumeurs intracanalaires papillaires mucineuses du pancréas : Revue de la littérature. J Radiol 2001 ; 82 : 633–45.

Tumeur solide et papillaire du pancréas

Buetow PC, et al. Solid and papillary epithelial neoplasm of the pancreas : imaging-pathologic correlation on 56 cases. Radiology 1996 ; 199 : 707–11.

Casadei R, et al. Pancreatic solid-cystic papillary tumor : clinical features, imaging findings and operative management. Journal of the Pancreas 2006 ; 7 : 137–44.

Choi BI, et al. Solid and papillary epithelial neoplasms of the pancreas : CT findings. Radiology 1988 ; 166 : 413–6.

Dong PR, et al. Solid and papillary neoplasm of the pancreas : radiological-pathological study of five cases and review of the literature. Clin Radiol 1996 ; 51 : 702–5.

Friedman AC, et al. Solid and papillary epithelial neoplasm of the pancreas. Radiology 1985 ; 154 : 333–7.

Madan AK, et al. Solid and papillary epithelial neoplasm of the pancreas. J Surg Oncol 2004 ; 85 : 193–8.

www.lemanip.com

Paratger Le Site www.lemanip.com Tout Est Gratuit

Paratger Le Site www.lemanip.com Tout Est Gratuit

Carcinome pancréatique

Bluemke DA, et al. Potentially resectable pancreatic adenocarcinoma : spiral CT assessment with surgical and pathologic correlation. Radiology 1995 ; 197 : 381–5.

Diehl SJ, et al. Pancreatic cancer : value of dual-phase helical CT in assessing resectability. Radiology 1998 ; 206 : 373–8.

Loyer EM, et al. Vascular involvement in pancreatic adenocarcinoma : reassessment by thin-section CT. Abdom Imaging 1996 ; 21 : 202–6.

Lu DS, et al. Local staging of pancreatic cancer : criteria for unresectability of major vessels as revealed by pancreatic-phase, thin-section helical CT. AJR Am J Roentgenol 1997 ; 168 : 1439–43.

Megibow AJ, et al. Pancreatic adenocarcinoma : CT versus MR imaging in the evaluation of resectability – report of the Radiology Diagnostic Oncology Group. Radiology 1995 ; 195 : 327–32.

Mertz HR, et al. EUS, PET, and CT scanning for evaluation of pancreatic adenocarcinoma. Gastrointest Endosc 2000 ; 52 : 367–71.

Zins M, et al. Scanner multidétecteur face à l'IRM dans la pathologie du pancréas. J Radiol 2003 ; 84 : 484–96.

Tumeurs neuro-endocrines du pancréas

Ahlström H, et al. Pancreatic neuroendocrine tumors : diagnosis with PET. Radiology 1995 ; 195 : 333–7.

d'Assignies G, et al. Pancreatic endocrine tumors : tumor blood flow assessed with perfusion CT reflects angiogenesis and correlates with prognostic factors. Radiology 2009 ; 250 : 407–16.

Debray MP, et al. Imaging appearances of metastases from neuroendocrine tumours of the pancreas. Br J Radiol 2001 ; 74 : 1065–70.

Hayashi K, et al. CT differentiation of solid serous cystadenoma vs endocrine tumor of the pancreas. Eur J Radiol 2011 ; 81 : 203–8.

Marcos HB, et al. Neuroendocrine tumors of the pancreas in von Hippel-Lindau disease : spectrum of appearances at CT and MR imaging with histopathologic comparison. Radiology 2002 ; 225 : 751–8.

Pereira PL, et al. Morphological and functional investigations of neuroendocrine tumors of the pancreas. Eur Radiol 2003 ; 13 : 2133–46.

Rha SE, et al. CT and MR imaging findings of endocrine tumor of the pancreas according to WHO classification. Eur J Radiol 2007 ; 62 : 371–7.

Lymphome pancréatique

Barbier C, et al. TDM des lymphomes de l'adulte. J Radiol 1998 ; 79 : 1469–77.

Fishman EK, et al. CT of lymphoma : spectrum of disease. Radiographics 1991 ; 11 : 647–69.

Halliday T, et al. Lymphoma : pictorial review.II. Eur Radiol 2003 ; 13 : 1224–34.

www.lemanip.com

Paratger Le Site www.lemanip.com Tout Est Gratuit

Paratger Le Site www.lemanip.com Tout Est Gratuit

Jones WF, et al. AIDS-related non-Hodgkin's lymphoma of the pancreas. Am J Gastroenterol 1997 ; 92 : 335–8.

Merkle EM, et al. Imaging findings in pancreatic lymphoma. AJR Am J Roentgenol 2000 ; 174 : 671–5.

Schmutz G, et al. Aspects TDM des lymphomes pancréatiques. Feuillets de Radiologie 2003 ; 43 : 327–36.

Teefey SA, et al. CT appearance of primary pancreatic lymphoma. Abdom Imaging 1986 ; 11 : 41–3.

Métastases du pancréas

Bassi C, et al. High recurrence rate after atypical resection for pancreatic metastases from renal cell carcinoma. Br J Surg 2003 ; 90 : 555–9.

Ferrozzi F, et al. Pancreatic metastases : CT assessment. Eur Radiol 1997 ; 7 : 241–5.

Mechó S, et al. Pancreatic metastasis of renal cell carcinoma : multidetector CT findings. Abdom Imaging 2009 ; 34 : 385–9.

Roy C, et al. Métastases pancréatiques métachrones des carcinomes rénaux : rôle de l'imagerie à propos de 17 patients avec corrélations chirurgicales. J Radiol 2011 ; 92 : 1091–100.

Serghini M, et al. Métastase pancréatique métachrone d'un adénocarcinome rectal : à propos d'un cas. Cancéro Digest 2011 ; 3 : 212–4.

Strijk SP. Pancreatic metastases of renal cell carcinoma : report of two cases. Abdom Imaging 1989 ; 14 : 123–6.

Tsitouridis I, et al. Pancreatic metastases : CT and MRI findings. Diagn Interv Radiol 2010 ; 16 : 45–51.

www.lemanip.com

Paratger Le Site www.lemanip.com Tout Est Gratuit

Paratger Le Site www.lemanip.com Tout Est Gratuit

Reins et voies urinaires

10

CHAPITRE

Les reins sont des organes rétropéritonéaux, pairs et symétriques, qui ont pour rôle principal de produire et concentrer l'urine, afin d'éliminer hors du corps humain les substances toxiques issues de la dégradation organique. Le reste du système urinaire, qui correspond aux voies excrétrices, est un simple système canalaire et de stockage de l'urine. La très grande diversité des tissus constituant les reins en fait un site tumoral extrêmement riche et histologiquement varié. Au niveau du système canalaire excréteur, le carcinome urothélial est largement prédominant et la vessie est son site d'atteinte principal.

www.lemanip.com

TUMEURS BÉNIGNES (ET À BAS GRADE DE MALIGNITÉ)

Angiomyolipome rénal *(renal angiomyolipoma)*

L'angiomyolipome rénal est une tumeur mésenchymateuse bénigne du rein, constituée de tissu adipeux, de tissu musculaire lisse et de vaisseaux sanguins. Il s'agit d'une tumeur assez courante qui possède une prévalence de 0,3 à 3 % selon les séries autopsiques. L'angiomyolipome rénal est typiquement unique (80 % des cas). Le sex-ratio M : F de cette tumeur est de 1 : 4, nettement en faveur de la femme. L'âge moyen lors de la découverte est 40 ans, mais varie de 25 à 75 ans. La taille au diagnostic est variable pouvant parfois aller jusqu'à 10 cm. Des angiomyolipomes multiples et bilatéraux peuvent également être rencontrés dans le cadre de la sclérose tubéreuse de Bourneville (20 % des cas). Dans ce cadre, la découverte se fait à un âge généralement plus précoce (< 20 ans) et la répartition est alors homogène entre les deux sexes. Plus rares, les associations à une lymphangiomyomatose et à une maladie de von Hippel-Lindau sont également rapportées dans la littérature.

ANATOMOPATHOLOGIE

Sur le plan macroscopique, l'angiomyolipome rénal mesure de quelques millimètres à plusieurs centimètres, il est solitaire dans 80 % des cas, bien limité mais non encapsulé. Les contingents graisseux, de couleur jaune, sont souvent bien visibles en macroscopie et sont situés indifféremment au centre ou en périphérie de la tumeur.

TDM des tumeurs abdominales
© 2013, Elsevier Masson SAS. Tous droits réservés.
Paratger Le Site www.lemanip.com Tout Est Gratuit

Paratger Le Site www.lemanip.com Tout Est Gratuit

Sur le plan microscopique, le diagnostic est généralement aisé. Il s'agit d'un hamartome constitué en quantité variable de muscle lisse, de vaisseaux sanguins et de graisse. Le diagnostic peut s'avérer plus difficile en cas de biopsie exiguë, de contingent musculaire prédominant ou de variante épithélioïde. On observe de manière caractéristique une positivité avec les anticorps anti-HMB45 et anti-CD117.

CONTEXTE CLINIQUE

L'angiomyolipome rénal, lorsqu'il est de petite taille, est asymptomatique et de découverte fortuite en imagerie (60 % des cas). Les angiomyolipomes supérieurs à 4 cm sont symptomatiques dans plus de 85 % des cas et peuvent saigner dans plus de 50 % des cas. Les plus volumineux d'entre eux peuvent même se compliquer d'un choc hémorragique majeur et spontané (syndrome de Wunderlich) qui peut être révélateur de la tumeur (20 % des cas).
La biologie est strictement normale en dehors des épisodes hémorragiques où sont notés des signes de déglobulisation plus ou moins marqués selon les cas.

TDM

La sémiologie TDM de l'angiomyolipome rénal (fig. 10-1) associe :

– une lésion bien circonscrite ;

– un contingent intratumoral graisseux pathognomonique (d = –100 UH) ;

– de rares extensions nodulaires graisseuses au sein de la veine rénale et/ou de la VCI ;

– un rehaussement assez important et hétérogène des contingents vasculaires et musculaires de la tumeur après injection IV de produit de contraste iodé ;

– la présence d'anévrysmes artériels intrarénaux évocateurs.

Figure 10-1.
Angiomyolipome rénal. Lésion volumineuse, de contours bien définis (têtes de flèche) et possédant une composante graisseuse (étoile) pathognomonique.

www.lemanip.com

Paratger Le Site www.lemanip.com Tout Est Gratuit

Paratger Le Site www.lemanip.com Tout Est Gratuit

AUTRES EXAMENS D'IMAGERIE

L'échographie révèle une lésion tissulaire bien circonscrite et typiquement hyperéchogène. La lésion est quelquefois d'aspect hétérogène mais ne possède classiquement ni formation kystique ni calcification. La mise en évidence d'une extension tumorale hyperéchogène endoveineuse est possible, bien que rare, et il faut alors savoir la distinguer d'une thrombose cruorique ou d'une extension tumorale maligne.

L'IRM, si elle est réalisée, retrouve une tumeur bien circonscrite, qui possède un hypersignal spécifique de la graisse sur les séquences en pondération T1 et T2, et un effondrement caractéristique de ce signal sur les séquences réalisées avec saturation de graisse (FatSat) et sur la séquence T1 en opposition de phase. L'injection IV de gadolinium révèle l'aspect hypervascularisé et mixte de la tumeur.

DIAGNOSTIC TDM DIFFÉRENTIEL

Un carcinome rénal possédant une composante graisseuse peut poser un problème de diagnostic différentiel. Ce type de lésions demeure néanmoins extrêmement rare et leur contingent graisseux est beaucoup plus faible que celui de l'angiomyolipome.

Un liposarcome rétropéritonéal possède parfois un aspect voisin et un contingent graisseux macroscopique. En cas de doute, une ponction–biopsie sous guidage de l'imagerie est toujours possible.

ÉVOLUTION NATURELLE ET PRONOSTIC

L'angiomyolipome rénal est une tumeur strictement bénigne, de croissance tumorale lente, de bon pronostic et dont la seule vraie complication est l'hémorragie spontanée lorsque sa taille est supérieure à 4 cm.

PRINCIPES DE PRISE EN CHARGE

L'angiomyolipome rénal non compliqué et dont la taille est inférieure à 4 cm n'impose qu'une surveillance simple de la taille lésionnelle. En cas de taille supérieure à 4 cm, une néphrectomie partielle est recommandée par la plupart des auteurs. En cas de complication hémorragique, l'embolisation artérielle en urgence constitue aujourd'hui le traitement initial, complété dans un second temps d'une chirurgie, une fois le patient stabilisé.

ITEMS CLÉS

Rein – femme de 40 ans – découverte fortuite – lésion mixte à contingent graisseux pathognomonique – hémorragie si > 4 cm – multiples dans le cadre d'une sclérose tubéreuse de Bourneville.

www.lemanip.com

Paratger Le Site www.lemanip.com Tout Est Gratuit

Paratger Le Site www.lemanip.com Tout Est Gratuit

Kyste multiloculaire rénal
(multilocular cystic renal tumor)

Le kyste multiloculaire rénal est décrit chez l'adulte, alors que le terme de néphrome kystique est maintenant plutôt réservé à l'enfant. Il s'agit d'une tumeur bénigne rare, en règle générale unique et d'étiologie inconnue. La localisation préférentielle est le pôle inférieur du rein. La taille moyenne au diagnostic est de 10 cm. Il s'agit d'une pathologie possédant deux pics de fréquence : l'un dans la petite enfance, l'autre à l'âge adulte. Chez l'adulte, l'âge à la découverte se situe autour de 50 ans. Le sex-ratio M : F de 1 : 7 est alors clairement en faveur du sexe féminin (à l'inverse des cas pédiatriques).

ANATOMOPATHOLOGIE

Sur le plan macroscopique, le kyste multiloculaire rénal (ou néphrome kystique) est par définition une lésion unilatérale, unikystique et multiloculaire, avec des loci séparés par de fins tractus conjonctifs, sans communication avec les calices ni intrication avec le parenchyme rénal. Le kyste est encapsulé et le parenchyme rénal adjacent est normal.

Sur le plan microscopique, les cavités sont bordées par une seule couche de cellules endothéliformes, cubiques ou cylindriques. Les cellules « en clou de tapissier » ont un cytoplasme éosinophile. Le stroma entre les cavités est constitué d'un tissu conjonctif dense, mature, peu ou modérément cellulaire, parfois myxoïde. Les plages blastémateuses ne sont jamais rencontrées dans la forme adulte. La présence de cellules blastémateuses ou peu différenciées dans les septa chez l'enfant fait classer la lésion en néphroblastome partiellement différencié kystique.

CONTEXTE CLINIQUE

La symptomatologie habituelle du kyste multiloculaire rénal associe une douleur et une masse palpable du flanc. Une hématurie ou une infection urinaire peuvent également être à l'origine de la découverte.

Sur le plan biologique, la présence d'hématies voire de leucocytes au niveau de la bandelette urinaire et/ou de l'ECBU est possible.

TDM

La sémiologie TDM du kyste multiloculaire rénal (fig. 10-2) associe :

– une lésion multikystique du rein ;

– un aspect classique en « nids d'abeille » ;

– une taille de 10 cm ;

– des contours très bien définis ;

– une capsule fibreuse périphérique souvent épaisse ;

www.lemanip.com

Paratger Le Site www.lemanip.com Tout Est Gratuit

Paratger Le Site www.lemanip.com Tout Est Gratuit

Figure 10-2.
Kyste multiloculaire rénal. Lésion de contours bien définis (têtes de flèche), d'allure polylobée, avec présence de septa internes (flèche) caractéristiques.

www.lemanip.com

– des calcifications septales et/ou de la capsule ;
– un rehaussement souvent marqué des septa après injection IV de produit de contraste iodé.

AUTRES EXAMENS D'IMAGERIE

L'échographie retrouve une lésion multikystique avec des septa hyperéchogènes et une capsule périphérique épaisse.
L'IRM retrouve le caractère multiloculé de la lésion qui possède un franc hypo-signal T1, un franc hypersignal T2 de type liquidien et dont les septa et la capsule se rehaussent après injection IV de gadolinium.

DIAGNOSTIC TDM DIFFÉRENTIEL

La polykystose rénale autosomique dominante est en général bilatérale et touche la totalité du rein.
Les kystes rénaux, corticaux et parapyéliques, ne présentent en général ni capsules ni septa.

ÉVOLUTION NATURELLE ET PRONOSTIC

Les complications du kyste multiloculaire rénal sont l'hémorragie et la surinfection. Le pronostic de cette tumeur par ailleurs strictement bénigne est bon. La récidive est possible en cas d'exérèse chirurgicale incomplète.

PRINCIPES DE PRISE EN CHARGE

La résection chirurgicale à type de néphrectomie partielle ou complète est la règle.

Paratger Le Site www.lemanip.com Tout Est Gratuit

Paratger Le Site www.lemanip.com Tout Est Gratuit

ITEMS CLÉS

Reins – femme de 50 ans – lésion multikystique de 10 cm – aspect en « nids d'abeille » – capsule et septa épais – calcifications possibles.

Kyste rénal *(renal cyst)*

Le kyste rénal est une tumeur bénigne rénale à contenu purement liquidien. Il s'agit d'une tumeur bénigne extrêmement fréquente puisque présente chez plus de la moitié des patients adultes. Le kyste rénal est de localisation corticale ou parapyélique. L'âge moyen à la découverte se situe après 50 ans. Le kyste rénal est rare avant 30 ans. Il existe une prédominance masculine en termes de sex-ratio. Le kyste rénal peut se compliquer d'hémorragie, d'infection, de rupture voire de transformation maligne dans de très rares cas.

ANATOMOPATHOLOGIE

Sur le plan macroscopique, le kyste est typiquement sous-capsulaire, mesurant de quelques millimètres à plusieurs centimètres, plus souvent unique que multiple, uni- ou bilatéral. Le kyste est uniloculaire, à paroi fine, translucide. Le contenu est liquidien clair, séreux, plus sombre en cas de remaniement hémorragique.
Sur le plan microscopique, le kyste est bordé par un épithélium cubique ou aplati et entouré d'une paroi fibreuse. Il n'existe ni atypie cytonucléaire, ni prolifération épithéliale papillaire endokystique, ni structures épithéliales dans l'épaisseur de la paroi.

CONTEXTE CLINIQUE

Le kyste rénal est le plus souvent asymptomatique et de découverte fortuite au cours d'un examen d'imagerie. Lorsqu'il est volumineux, il peut être responsable d'une douleur voire d'une masse palpable du flanc. En cas de kyste infecté, une fièvre s'y associe témoignant du syndrome infectieux. En cas d'hémorragie, une douleur aiguë du flanc peut être révélatrice.
La biologie est le plus souvent non remarquable, à moins qu'elle ne traduise la complication infectieuse.

TDM

La sémiologie TDM du kyste rénal (fig. 10-3) associe :

– une lésion kystique ;

– un contenu de densité liquidienne (d = 10 UH) ;

– une localisation corticale ou parapyélique ;

– un caractère fréquemment bilatéral ;

– une possible hétérogénéité de contenu en cas de surinfection ;

www.lemanip.com

Paratger Le Site www.lemanip.com Tout Est Gratuit

Paratger Le Site www.lemanip.com Tout Est Gratuit

www.lemanip.com

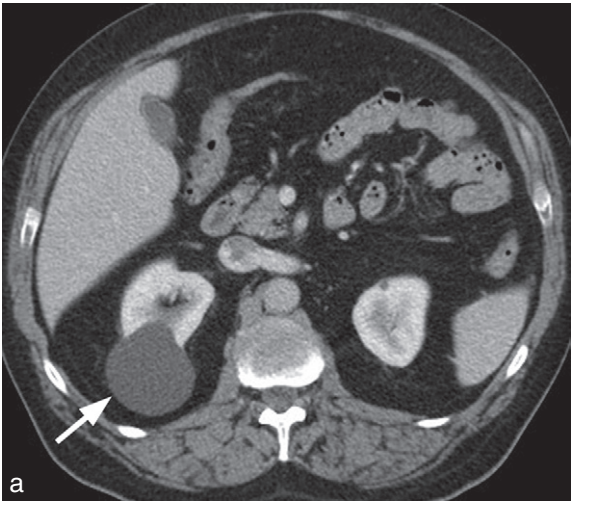

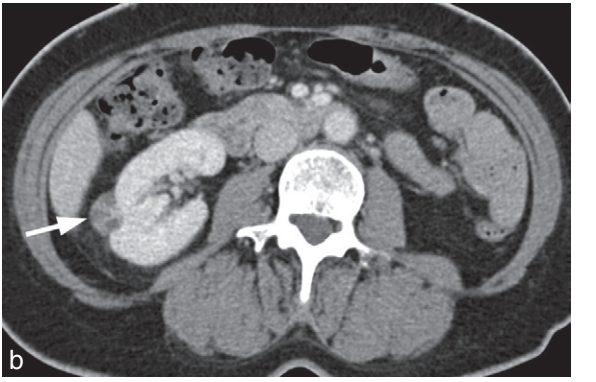

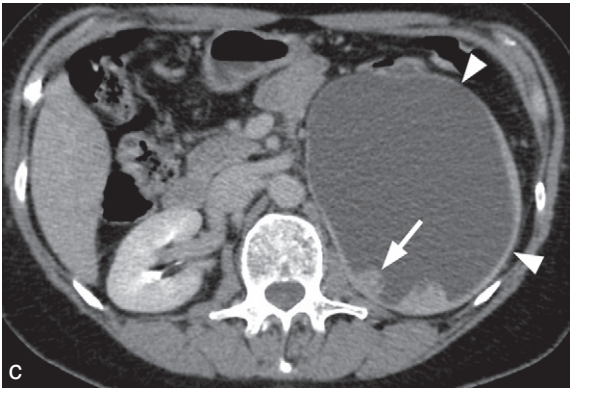

Figure 10-3.
Kyste rénal.
a : kyste simple. Lésion de contours très bien définis (flèche) et de contenu liquidien pur (d = 10 UH). b : kyste atypique. Lésion bien définie (flèche) de topographie corticale avec présence de septa. c : cancer kystique. Lésion volumineuse de contours bien définis, à paroi épaisse (têtes de flèche) et présence associée de nodules tissulaires intrakystiques (flèche) hautement suspects.

Paratger Le Site www.lemanip.com Tout Est Gratuit

Paratger Le Site www.lemanip.com Tout Est Gratuit

– une possible hyperdensité de contenu en cas d'hémorragie (d = 60 UH) ;

– de rares calcifications en cas de kyste ancien ;

– un faible rehaussement périphérique après injection IV de produit de contraste iodé.

Le bilan TDM de malignité et d'extension du kyste rénal cherche à mettre en évidence des septa ou des nodules tissulaires au sein du kyste, traduisant la transformation maligne (types III et IV dans la classification de Bosniak : tableau 10-I) et la présence d'ADN et/ou de lésions de type secondaire au niveau notamment hépatique et pulmonaire, lorsque le kyste rénal possède des signes évocateurs de malignité.

AUTRES EXAMENS D'IMAGERIE

L'échographie met en évidence une lésion ronde, purement anéchogène, corticale ou parapyélique avec une fine paroi périphérique. Le contenu est strictement anéchogène, à moins qu'une infection ou une hémorragie existent pour lesquelles le contenu devient hétérogène et hyperéchogène. En cas de transformation maligne, des septa voire des nodules tissulaires sont également facilement mis en évidence. L'IRM retrouve, pour le kyste rénal non compliqué, une image strictement liquidienne en hypersignal T2 franc et hyposignal T1 marqué. Il n'existe pas de rehaussement notable par l'injection IV de gadolinium. En cas d'hémorragie intrakystique, il existe un hypersignal T1 évocateur tandis que l'infection intrakystique se manifeste par des hétérogénéités de signal. La présence de septa ou de nodules tissulaires est également bien visible après injection IV de gadolinium, ce qui traduit la transformation maligne du kyste rénal.

TABLEAU 10-I : CLASSIFICATION DE BOSNIAK

Type I	**Kyste simple :** densité hydrique (–10–20 UH), homogène, limite régulière sans parois visibles, pas de rehaussement → bénin, aucun suivi
Type II	**Kyste atypique :** cloisons fines, fines calcifications pariétales, kyste hyperdense (> 50 UH), pas de rehaussement (< 10 UH) → anomalies minimes, pas de surveillance
Type II F *(follow-up)*	**Kyste avec atypie importante** → suivi
Type III	**Kyste suspect :** cloisons nombreuses et/ou épaisses, parois épaisses, limites irrégulières, calcifications épaisses et/ou irrégulières, contenu dense (> 20 UH), rehaussement de la paroi ou des cloisons → exploration chirurgicale
Type IV	**Cancer kystique :** parois épaisses et irrégulières, végétations ou nodules, rehaussement de la paroi ou des végétations (> 50 UH) → néphrectomie partielle ou élargie

www.lemanip.com

Paratger Le Site www.lemanip.com Tout Est Gratuit

Paratger Le Site www.lemanip.com Tout Est Gratuit

DIAGNOSTIC TDM DIFFÉRENTIEL

Le carcinome rénal à cellules claires est tissulaire et, bien que pouvant présenter une nécrose centrale, ne possède jamais de contingent kystique.
L'abcès à pyogènes rénal possède le plus souvent une coque périphérique importante et fortement rehaussée après injection IV de produit de contraste iodé. Par ailleurs, le contexte clinique diffère.
Les métastases kystiques rénales sont rares mais parfois très hypodenses et ce sont l'échographie ou l'IRM qui permettent alors de redresser le diagnostic.

ÉVOLUTION NATURELLE ET PRONOSTIC

Le kyste rénal peut se compliquer d'hémorragie ou d'infection intrakystique. La rupture est plus rare. Le pronostic est excellent hormis en cas de transformation maligne où, selon le stade dans la classification de Bosniak, le pronostic varie avec la possibilité d'une chirurgie rénale.

PRINCIPES DE PRISE EN CHARGE

Le kyste rénal simple ne nécessite aucune prise en charge particulière. En cas d'hémorragie ou de surinfection, un geste thérapeutique chirurgical ou de drainage radiologique peut être envisagé. En cas de lésion suspecte de malignité (Bosniak III ou IV), la chirurgie s'impose lorsqu'elle est possible.

ITEMS CLÉS

Rein – lésion kystique pure à contenu liquidien – caractère fréquemment bilatéral – topographie corticale ou parapyélique – hémorragie, surinfection et transformation maligne possibles – classification de Bosniak.

Oncocytome rénal *(renal oncocytoma)*

L'oncocytome rénal est une tumeur bénigne du rein développée à partir des cellules intercalaires des tubes collecteurs. Il représente environ 5 % de l'ensemble des tumeurs rénales. L'âge moyen de découverte est de 65 ans. Le sex-ratio M : F est de 2 : 1, discrètement en faveur du sexe masculin. La taille moyenne au diagnostic est de 7 cm. La présence d'une mutation de l'ADN mitochondrial est considérée comme le facteur étiologique responsable du développement de cette tumeur.

ANATOMOPATHOLOGIE

Sur le plan macroscopique, l'oncocytome rénal est généralement unique, bien limité, de taille variable (de quelques millimètres à plusieurs centimètres), de couleur brun acajou, centré par une cicatrice fibreuse étoilée.
Sur le plan microscopique, il s'agit d'une tumeur homogène, d'architecture alvéolaire (ou en nids) composée entièrement de cellules oncocytaires caractéristiques,

www.lemanip.com

Paratger Le Site www.lemanip.com Tout Est Gratuit

Paratger Le Site www.lemanip.com Tout Est Gratuit

au noyau rond central avec un fin nucléole et au cytoplasme abondant éosinophile granuleux correspondant à la présence de nombreuses mitochondries. Les cellules ne sont pas atypiques. Les mitoses sont absentes ou exceptionnelles. La cicatrice centrale est faite d'un tissu collagène intéressé par des remaniements kystiques et hémorragiques. La plupart des cellules n'expriment pas la CK7.

CONTEXTE CLINIQUE

L'oncocytome rénal est une tumeur presque toujours asymptomatique et par conséquent de découverte fortuite. Une HTA peut néanmoins être révélatrice dans de rares cas.
La biologie est non remarquable.

TDM

La sémiologie TDM de l'oncocytome rénal (fig. 10-4) associe :

– une lésion tumorale supérieure à 5 cm ;

– un caractère encapsulé marqué ;

– une cicatrice centrale typique (30 % des cas) ;

– un rehaussement important et typiquement centrifuge en « rayons de roue » (> 80 % des cas) au temps artériel de l'injection IV de produit de contraste iodé ;

– une homogénéisation au temps d'équilibre parenchymateux.

AUTRES EXAMENS D'IMAGERIE

L'échographie met en évidence une lésion tissulaire plutôt hypo-échogène du rein de découverte fortuite.

Figure 10-4.
Oncocytome rénal.
Lésion encapsulée (têtes de flèche) présentant une discrète cicatrice centrale et un rehaussement précoce en « rayon de roue ».

www.lemanip.com

Paratger Le Site www.lemanip.com Tout Est Gratuit

Paratger Le Site www.lemanip.com Tout Est Gratuit

L'IRM met en évidence une lésion en hyposignal ou isosignal T1, hypersignal T2 relatif avec un fort rehaussement au temps artériel de l'injection IV de gadolinium. La disposition caractéristique en « rayons de roue » des vaisseaux intratumoraux, lorsqu'ils sont présents, permet le diagnostic.

DIAGNOSTIC TDM DIFFÉRENTIEL

Le carcinome rénal très différencié est le principal diagnostic différentiel. Compte tenu de la fréquence de cette tumeur maligne, un geste de caractérisation histologique reste impératif.

ÉVOLUTION NATURELLE ET PRONOSTIC

L'oncocytome rénal, de nature strictement bénigne et de croissance extrêmement lente, est de bon pronostic. Les disséminations métastatiques antérieurement décrites dans la littérature étaient très probablement le fait de carcinomes rénaux à cellules chromophobes mal étiquetés.

PRINCIPES DE PRISE EN CHARGE

La résection chirurgicale est la règle du fait de la difficulté à différencier un oncocytome d'un carcinome rénal.

ITEMS CLÉS

Rein – homme de 65 ans – lésion encapsulée > 5 cm – cicatrice centrale typique – rehaussement artériel en « rayons de roue » caractéristique – chirurgie nécessaire pour diagnostic différentiel.

TUMEURS MALIGNES

Carcinome rénal *(renal carcinoma)*

Le carcinome rénal (ou ADK rénal) correspond à la tumeur maligne rénale la plus fréquente. La variété à cellules claires en est le sous-type histologique majoritaire (80 % des cas), loin devant les sous-types papillaire (15 %) et chromophobe (5 %). Il s'agit d'une tumeur maligne assez fréquente représentant 2 % de l'ensemble des cancers. Il représente à lui seul 80 % des tumeurs rénales malignes. L'âge de survenue se situe entre 50 et 70 ans. Le sex-ratio M : F de 1,6 : 1 montre une prédominance masculine pour ce cancer. La taille moyenne au diagnostic est de 3 cm. Des facteurs de risque existent dont un facteur génétique dans le cadre de la maladie de von Hippel-Lindau (15 % des cas), le tabac, l'hémodialyse (2 %) et certaines intoxications à des produits chimiques.

ANATOMOPATHOLOGIE

Sur le plan macroscopique, les carcinomes rénaux à cellules claires sont localisés dans la corticale, solitaires, bien limités par rapport au parenchyme adjacent mais

www.lemanip.com

Paratger Le Site www.lemanip.com Tout Est Gratuit

Paratger Le Site www.lemanip.com Tout Est Gratuit

non encapsulés. Les lésions sont multifocales dans 4 % des cas et bilatérales dans moins de 3 % des cas et s'observent alors dans le cadre de la maladie de von Hippel-Lindau. L'aspect est hétérogène à la coupe avec des foyers de nécroses, d'hémorragies, des remaniements kystiques et des calcifications.

Sur le plan microscopique, la lésion est d'architecture alvéolaire ou en nids séparés par un réseau de sinusoïdes très développé. Les cellules sont de grande taille, à limites nettes, au cytoplasme clair, riche en lipides (mis en évidence après réaction au rouge Soudan) et en glycogène (gouttelettes intracytoplasmiques PAS-positives). Les noyaux sont ronds et uniformes. Le *grading* de Fuhrman (grades I à IV), utilisé pour grader les tumeurs rénales malignes, tient compte de la taille et de la forme du noyau, de l'aspect de la chromatine et de la présence de nucléoles. L'immunophénotype le plus fréquent des cellules tumorales est : CK8+, CK18+, CD14–, 34βE12–, EMA+, MUC1+, CD68+, CD10 + .

CONTEXTE CLINIQUE

La symptomatologie habituelle du carcinome rénal associe une hématurie macroscopique dans 60 % des cas, une douleur lombaire dans 40 % des cas, une masse palpable du flanc dans 30 à 40 % des cas. Des signes moins spécifiques à type d'AEG, de fièvre ou de manifestations paranéoplasiques (érythrocytose, hypercalcémie) sont parfois retrouvés. Trente pour cent des cas demeurent de découverte fortuite au cours d'un examen d'imagerie.

La biologie est le plus souvent non remarquable.

TDM

La sémiologie TDM du carcinome rénal (fig. 10-5) associe :

– une lésion souvent très bien délimitée ;

– un aspect encapsulé ;

– une structure hétérogène si la taille de la lésion est supérieure à 3 cm ;

– des contours du rein modifiés par la lésion ;

– des calcifications (10–30 % des cas) ;

– une fréquente infiltration œdémateuse de la graisse périrénale ;

– un rehaussement important et hétérogène dès le temps artériel de l'injection IV de produit de contraste iodé.

Le bilan TDM d'extension de la tumeur cherche à mettre en évidence une extension tumorale à la veine rénale (25 % des cas) et à la veine cave inférieure (5 % des cas). Des ADN locorégionales (35 %) ou des métastases à distance, principalement localisées au foie (35 %), aux poumons (55 %), mais également à l'os (30 %), aux surrénales (10 %), au rein controlatéral (10 %) et au cerveau (5 %), doivent être recherchées. Une lésion de même nature au rein controlatéral doit être systématiquement recherchée.

www.lemanip.com

Paratger Le Site www.lemanip.com Tout Est Gratuit

Paratger Le Site www.lemanip.com Tout Est Gratuit

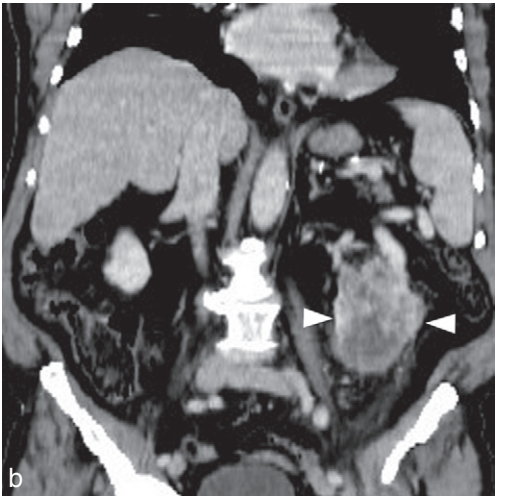

Figure 10-5.
Carcinome rénal.
a : coupe axiale. Lésion hétérogène, de contours mal définis (têtes de flèche) déformant les contours du rein gauche et présentant quelques microcalcifications (flèche). b : coupe coronale. Lésion hétérogène dépassant les limites du rein gauche et plongeant dans l'espace graisseux pararénal inférieur (têtes de flèche).

www.lemanip.com

AUTRES EXAMENS D'IMAGERIE

L'échographie est un bon examen pour la détection des lésions supérieures à 2 cm. La masse lésionnelle est en général hétérogène, le plus souvent hyperéchogène (60 % des cas) au parenchyme rénal. Il existe une modification des contours du rein et un liseré périphérique anéchogène faisant parler de pseudo-capsule. L'examen doppler permet d'attester de l'extension à la veine rénale ou à la veine cave inférieure.

L'IRM retrouve le processus tumoral qui présente un isosignal T1 et un discret hypersignal T2 au reste du rein. Il existe une pseudo-capsule périphérique en hyposignal T1 et hyposignal T2. Après injection de gadolinium, le rehaussement est en général moins important que celui du parenchyme avoisinant et l'extension aux structures veineuses est également analysable.

Paratger Le Site www.lemanip.com Tout Est Gratuit

Gratuittement

www.lemanip.com

Radiologie et imagerie medicale

Livres,memoires,rapport de stage,courses,radiologie conventionnelle,Scanner,TDM,IRM,Scintigraphie, Medecine nucleaire,Radiotherapie,Radiologie Interventionnelle,Oncologie,Clichees,Cas interpretes,exposes,medecine

https://www.lemanip.com/

www.lemanip.com

Paratger Le Site www.lemanip.com Tout Est Gratuit

DIAGNOSTIC TDM DIFFÉRENTIEL

L'oncocytome rénal est une tumeur bénigne mais dont l'aspect en imagerie est parfois assez voisin. Une cicatrice centrale est parfois évocatrice. Dans la majorité des cas, la résection chirurgicale reste recommandée pour le diagnostic de certitude.
L'angiomyolipome rénal possède un contingent graisseux pathognomonique.
Le carcinome médullaire rénal possède un aspect plus infiltrant avec un engainement du système pyélocaliciel très distinct de ce qui est rencontré dans le carcinome rénal.
Les métastases rénales sont généralement multiples, hypovascularisées et le contexte tumoral est habituellement connu.

ÉVOLUTION NATURELLE ET PRONOSTIC

L'évolution naturelle est mauvaise avec un pronostic qui varie selon le stade tumoral lors de la découverte. Le taux de métastases est directement proportionnel à la taille de la tumeur au diagnostic. La survie à 5 ans va de 67 % dans les stades initiaux à 10 % dans les stades les plus avancés avec des métastases. L'atteinte bilatérale ou multiple grève le pronostic. Le taux de récidive est de 11 % après 10 ans.

PRINCIPES DE PRISE EN CHARGE

La néphrectomie totale élargie est le traitement habituellement requis (2 % de mortalité opératoire). Une néphrectomie partielle thérapeutique est envisagée en cas de tumeur inférieure à 4 cm, en situation périphérique et sans extension vasculaire ou métastatique. La destruction percutanée par agent physique (essentiellement radiofréquence et cryoablation) est réservée aux petites lésions sur rein unique. L'intérêt de l'hormonothérapie et de la chimiothérapie est extrêmement restreint. L'immunothérapie peut être associée.

ITEMS CLÉS

Rein – homme de 60 ans – lésion hétérogène hyperartérialisée de 3 cm – calcifications (30 %) – atteinte bilatérale fréquente – extension veineuse rénale et cave – tabac et maladie de von Hippel-Lindau.

Carcinome rénal médullaire *(renal medullary carcinoma)*

Le carcinome médullaire rénal est une tumeur maligne, hautement agressive dont le point de départ est l'épithélium des calices. Il s'agit d'une tumeur extrêmement rare (1 % des tumeurs malignes du rein) dont l'origine est génétique. L'âge de découverte est extrêmement précoce avec une moyenne autour de 20 ans. Il existe une discrète prédominance du sexe masculin avec un sex-ratio de 3 : 1. L'incidence est plus grande dans la race noire. Une association à la drépanocytose est bien établie.

www.lemanip.com

Paratger Le Site www.lemanip.com Tout Est Gratuit

Paratger Le Site www.lemanip.com Tout Est Gratuit

ANATOMOPATHOLOGIE

Sur le plan macroscopique, la tumeur de couleur gris-blanc, située au niveau de la médullaire rénale, est mal limitée et infiltre la graisse péri-hilaire. Il existe souvent des nodules satellites.
Sur le plan microscopique, l'architecture est généralement cribriforme, ou encore trabéculaire, alvéolaire, microkystique ou massive. Les cellules sont pléomorphes, au noyau souvent fortement nucléolé. On note parfois une cytologie rhabdoïde. La tumeur est infiltrée par des éléments inflammatoires chroniques ou aigus avec nombreux polynucléaires neutrophiles.

CONTEXTE CLINIQUE

La symptomatologie habituelle du carcinome médullaire rénal associe une hématurie macroscopique, une douleur ou une masse palpable du flanc. Une AEG et une fièvre sont parfois associées.
La biologie est souvent non remarquable.

TDM

La sémiologie TDM du carcinome médullaire rénal (fig. 10-6) associe :
– une infiltration lésionnelle intramédullaire ;
– des contours mal définis ;
– de fréquentes plages de nécrose dues à des remaniements intralésionnels ;
– une possible extension au sinus du rein ;
– un rein globuleux mais de contours non modifiés ;
– un rehaussement hétérogène après injection IV de produit de contraste iodé.

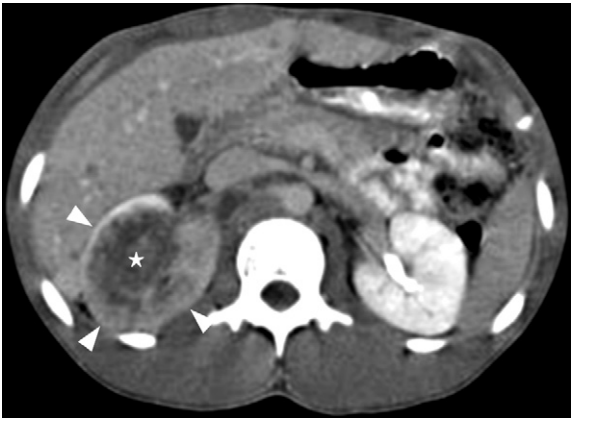

Figure 10-6.
Carcinome médullaire rénal. Infiltration tumorale médiorénale hypodense (étoile) rendant le rein (têtes de flèche) globuleux, tout en respectant ses contours.

www.lemanip.com

Paratger Le Site www.lemanip.com Tout Est Gratuit

Paratger Le Site www.lemanip.com Tout Est Gratuit

Le bilan TDM d'extension du carcinome médullaire rénal cherche à mettre en évidence une extension à la veine rénale et à la VCI, des ADN locorégionales et rétropéritonéales ainsi que de possibles métastases hépatiques et/ou pulmonaires.

AUTRES EXAMENS D'IMAGERIE

L'échographie est de faible intérêt compte tenu du caractère infiltrant. L'aspect globuleux du rein peut être noté ainsi que l'envahissement veineux lorsqu'il est présent au diagnostic.
L'IRM montre l'infiltration lésionnelle rénale, l'augmentation de volume du rein et les atteintes veineuses lorsqu'elles sont présentes.

DIAGNOSTIC TDM DIFFÉRENTIEL

Le carcinome rénal se présente le plus souvent comme une masse bien définie en situation corticale, déformant les contours du rein.
L'angiomyolipome rénal possède un contingent graisseux pathognomonique.
Les métastases rénales sont souvent bilatérales et multiples et le contexte tumoral primitif est souvent connu lors de la découverte.

ÉVOLUTION NATURELLE ET PRONOSTIC

Le pronostic du carcinome médullaire rénal est extrêmement sombre avec une moyenne de survie inférieure à 6 mois.

PRINCIPES DE PRISE EN CHARGE

La néphrectomie est le traitement de référence en cas de tumeur non métastatique. Chimiothérapie et irradiation possèdent un intérêt limité dans les cas avancés.

ITEMS CLÉS

Rein – jeune homme de race noire – infiltration lésionnelle médullaire avec plages de nécrose – rein globuleux aux contours respectés – rehaussement hétérogène – extension veineuse et métastatique précoce – pronostic extrêmement sombre.

Carcinome vésical *(urinary bladder carcinoma)*

Le carcinome vésical (ou carcinome à cellules transitionnelles de la vessie) est une tumeur maligne développée à partir de l'urothélium de la vessie. Il s'agit de la tumeur maligne la plus fréquente du tractus urogénital (très loin devant le carcinome des voies excrétrices rénales hautes). Cette tumeur n'est pas rare, puisqu'elle est la quatrième cause de cancer chez l'homme et la dixième cause de cancer chez la femme. Le tabagisme (risque × 3), certaines infections urinaires chroniques (schistosomiases, cystite chronique), des causes iatrogènes (cyclo-

www.lemanip.com

Paratger Le Site www.lemanip.com Tout Est Gratuit

Paratger Le Site www.lemanip.com Tout Est Gratuit

phosphamides, irradiation pelvienne), l'appartenance à la race blanche et une consommation excessive de café sont des facteurs de risque clairement établis. L'âge moyen de découverte est de 70 ans et se situe presque toujours à partir de 50 ans. Le sex-ratio M : F est de 3 : 1, ce qui montre une nette prédominance de cette tumeur chez l'homme. Les tumeurs végétantes sont nettement plus fréquentes (85 % des cas) que les tumeurs infiltrantes. Une atteinte synchrone des voies excrétrices rénales est fréquente.

ANATOMOPATHOLOGIE

Sur le plan macroscopique, la tumeur est papillaire, plus souvent développée à la base vésicale et solitaire, ou bien plane et infiltrante.

Sur le plan microscopique, la tumeur est d'architecture papillaire. La cytologie est monomorphe avec des cellules régulières, au cytoplasme peu abondant. Le noyau est rond et la chromatine finement granuleuse. La tumeur de haut grade présente une cytologie plus pléomorphe avec des atypies cytonucléaires et de nombreuses mitoses.

Il est recommandé aujourd'hui de distinguer les tumeurs vésicales n'infiltrant pas le muscle vésical (TVNIM), de stade pTa, pTis ou pT1, des tumeurs vésicales infiltrant le muscle vésical (TVIM), de stade pT2 ou plus dans la classification pTNM UICC.

La référence actuelle pour le *grading* des tumeurs urothéliales est la classification OMS 2004 qui différencie la tumeur de faible potentiel de malignité, le carcinome urothélial de bas grade et le carcinome urothélial de haut grade.

CONTEXTE CLINIQUE

La symptomatologie habituelle du carcinome vésical est une hématurie macroscopique indolore.

Sur le plan biologique, il existe parfois une anémie microcytaire ou normocytaire et la bandelette urinaire est fréquemment positive.

TDM

La sémiologie TDM du carcinome vésical (fig. 10-7) associe :

– une lésion tissulaire sessile ou pédiculée faisant saillie dans la lumière vésicale (85 % des cas) ;

– un fréquent épaississement de la paroi en regard ;

– un atteinte plutôt latérale de la paroi vésicale ;

– un rehaussement lésionnel modéré après injection IV de produit de contraste iodé.

Le bilan TDM d'extension du carcinome vésical cherche à mettre en évidence un carcinome synchrone des voies excrétrices rénales hautes (non rare), des ADN régionales et de possibles métastases, notamment osseuses.

www.lemanip.com

Paratger Le Site www.lemanip.com Tout Est Gratuit

Paratger Le Site www.lemanip.com Tout Est Gratuit

Figure 10-7.
Carcinome vésical.
Lésion sessile faisant saillie dans la lumière vésicale (têtes de flèche) et provoquant une rétraction focale de la paroi latérale de la vessie (flèche).

www.lemanip.com

AUTRES EXAMENS D'IMAGERIE

L'échographie permet la mise en évidence d'un épaississement focal de la paroi vésicale avec une lésion parfois pédiculée, faisant saillie dans la vessie, et bien visible compte tenu de son environnement anéchogène liquidien.
L'IRM met en évidence une lésion qui possède un signal voisin de celui de la paroi vésicale. En T2, la lésion est bien visible si elle fait saillie dans la lumière par opposition au franc hypersignal de l'urine alentour. L'atteinte ganglionnaire ou aux organes adjacents, tels les vésicules séminales, est également analysable.

DIAGNOSTIC TDM DIFFÉRENTIEL

Une tumeur extrinsèque d'origine rectale, ovarienne ou utérine venant envahir la vessie peut simuler un carcinome vésical. Les études multiplanaires actuellement permises par le scanner permettent néanmoins de rectifier le plus souvent le diagnostic.
La cystique chronique peut générer un épaississement mural et parfois une hématurie. Le caractère plus diffus de l'atteinte pariétale et l'absence de réelle lésion focale diffèrent néanmoins.
Un caillotage intravésical peut mimer un processus endoluminal, mais l'absence de rehaussement du caillot après injection IV de produit de contraste et le contexte sont souvent là pour redresser le diagnostic.

ÉVOLUTION NATURELLE ET PRONOSTIC

Le pronostic du carcinome vésical est variable selon le stade tumoral et l'extension métastatique. Le risque de lésion associée synchrone et/ou de récidive du carcinome à un autre niveau des voies excrétrices est important (70 % des cas). La survie à 5 ans en moyenne est de 82 % tous stades confondus.

Paratger Le Site www.lemanip.com Tout Est Gratuit

Gratuittement

www.lemanip.com

Radiologie et imagerie medicale

Livres,memoires,rapport de stage,courses,radiologie conventionnelle,Scanner,TDM,IRM,Scintigraphie, Medecine nucleaire,Radiotherapie,Radiologie Interventionnelle,Oncologie,Clichees,Cas interpretes,exposes,medecine

https://www.lemanip.com/

www.lemanip.com

Paratger Le Site www.lemanip.com Tout Est Gratuit

PRINCIPES DE PRISE EN CHARGE

La résection par voie endoscopique est la règle pour les petites tumeurs. Au-delà, la cystectomie radicale ou la radiothérapie sont la règle. Pour les stades les plus avancés, chimiothérapie et radiothérapie, plus ou moins chirurgie palliative, sont préconisées.

ITEMS CLÉS

Vessie – homme de 70 ans – lésion sessile ou pédiculée de la paroi – tabac et irritation chronique de la vessie en facteurs favorisants.

www.lemanip.com

Lymphome rénal *(renal lymphoma)*

Le lymphome rénal est une tumeur maligne du rein développée à partir de cellules lymphocytaires. Six pour cent des patients avec un lymphome rénal ont un lymphome connu lors de la découverte. L'atteinte rénale correspond à un LMNH dans une proportion 10 fois supérieure à celle du lymphome de Hodgkin. Le lymphome rénal est primitif dans de très rares cas (3 % des cas), alors que l'atteinte rénale secondaire des lymphomes ganglionnaires est fréquente (10 à 50 % des cas). Le lymphome rénal est bilatéral la plupart du temps (40 à 60 % des cas). L'âge moyen à la découverte est variable en fonction du type de lymphomes.
Il n'existe pas de sex-ratio significatif. Un terrain immunodéprimé est un facteur favorisant majeur.

ANATOMOPATHOLOGIE

Tout prélèvement biopsique réalisé pour suspicion de lymphome doit être adressé au service d'anatomie pathologique immédiatement et à l'état frais pour faire l'objet d'une congélation, dans la perspective d'éventuels examens de biologie moléculaire.
Sur le plan macroscopique, la lésion est nodulaire, de consistance molle (« chair de poisson »), de couleur gris-rosé.
Sur le plan microscopique, les lymphomes primitifs du rein, exceptionnels, sont généralement des lymphomes de phénotype B de haut grade (lymphome B diffus à grandes cellules). Les atteintes rénales secondaires concernent tous les types de lymphomes, plus souvent les LMNH de phénotype B ou T que les lymphomes de Hodgkin.

CONTEXTE CLINIQUE

Le lymphome rénal est habituellement asymptomatique (> 50 % des cas). Dans de rares cas, il peut être découvert sur une hématurie, une douleur du flanc ou une masse palpable. Une AEG et un amaigrissement sont également possibles.
La biologie est en général non remarquable.

Paratger Le Site www.lemanip.com Tout Est Gratuit

Paratger Le Site www.lemanip.com Tout Est Gratuit

TDM

La sémiologie TDM du lymphome rénal (fig. 10-8) associe :

– dans sa forme multinodulaire :

- des lésions homogènes et hypodenses (d = 20 UH),
- une atteinte bilatérale (40 à 60 % des cas),
- un rehaussement faible ou inexistant après injection IV de produit de contraste iodé ;

– dans sa forme infiltrante :

- une lésion périrénale engainante,
- une infiltration du sinus rénal,
- une atteinte bilatérale fréquente,
- un rehaussement faible ou inexistant après injection IV de produit de contraste iodé.

www.lemanip.com

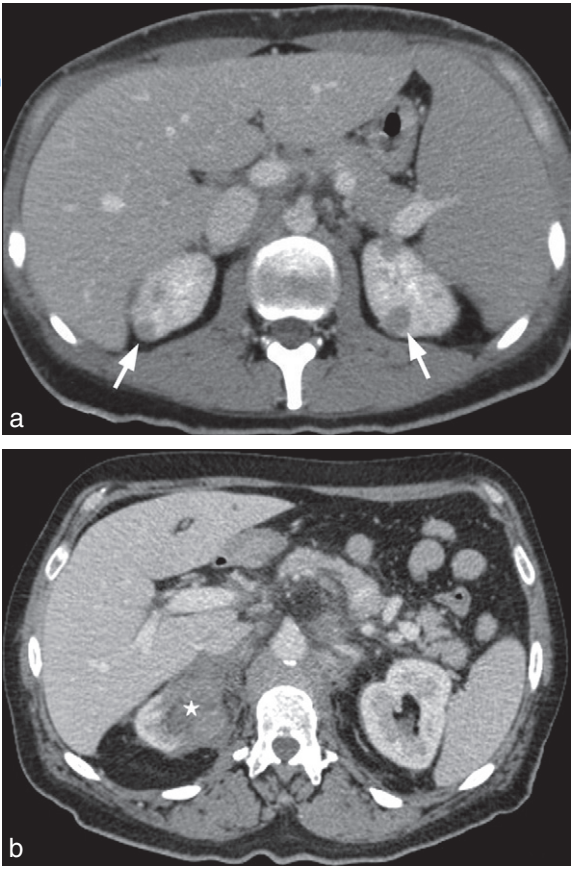

Figure 10-8.
Lymphome rénal.
a : forme multinodulaire. Nombreuses lésions hypodenses centimétriques bilatérales (flèches). b : forme infiltrante. Atteinte lésionnelle engainante du rein et infiltration du sinus rénal (étoile). Noter la présence d'ADN rétropéritonéales associées.

Paratger Le Site www.lemanip.com Tout Est Gratuit

Paratger Le Site www.lemanip.com Tout Est Gratuit

Le bilan TDM d'extension du lymphome rénal cherche à mettre en évidence de fréquentes ADN hilaires et rétropéritonéales associées (25 % des cas), des ADN à distance et une SMG en cas d'atteinte secondaire.

AUTRES EXAMENS D'IMAGERIE

L'échographie retrouve une ou plusieurs lésions hypo-échogènes au parenchyme rénal, plus ou moins des ADN et une SMG en cas d'atteinte rénale secondaire. La forme infiltrante est en général plus difficile à diagnostiquer.
L'IRM met en évidence dans la forme multinodulaire, une ou plusieurs lésions en discret hyposignal T1, hyposignal T2 avec un rehaussement extrêmement faible après injection IV de gadolinium ; et dans la forme infiltrante, un engainement périrénal et une infiltration intrasinusale évocatrice.

DIAGNOSTIC TDM DIFFÉRENTIEL

Le carcinome rénal apparaît en général comme une lésion unique qui possède une nécrose centrale, si elle est supérieure à 3 cm, et surtout un fort rehaussement après injection IV de produit de contraste iodé.
L'angiomyolipome rénal est une lésion unique de taille variable, déformant les contours du rein et dont le contingent graisseux est pathognomonique.

ÉVOLUTION NATURELLE ET PRONOSTIC

Le lymphome rénal possède un taux de rémission complète voisin de 50 % après traitement. Le taux de survie à 5 ans est d'environ 40 %.

PRINCIPES DE PRISE EN CHARGE

Une chimiothérapie plus ou moins associée à une radiothérapie est la règle. Une néphrectomie est quelquefois envisageable en cas de lymphome nodulaire de petite taille et unique.

ITEMS CLÉS

Rein – lésions nodulaires hypodenses ou alors engainement périrénal avec infiltration intrasinusale – très faible rehaussement – ADN et SMG associées – surtout secondaire à LMNH.

Métastases rénales *(rénal metastases)*

Les métastases rénales sont des lésions secondaires issues de tumeurs primitives malignes d'autres organes. Elles sont les tumeurs malignes le plus fréquentes au niveau rénal (deux fois plus fréquentes que les tumeurs primitives malignes rénales). Les métastases rénales sont en général de petite taille, multiples et bilatérales. Les reins sont le cinquième site d'atteinte métastatique après le poumon, le foie, l'os et les surrénales. Les tumeurs malignes en cause sont par ordre décroissant : le carcinome bronchique, le carcinome mammaire, le carcinome gastrique, le mélanome,

www.lemanip.com

Paratger Le Site www.lemanip.com Tout Est Gratuit

Paratger Le Site www.lemanip.com Tout Est Gratuit

le carcinome rénal du rein controlatéral, puis, de façon moins importante, les carcinomes coliques, ovariens, pancréatiques et prostatiques. De rares sarcomes peuvent également donner des lésions secondaires rénales. L'âge de découverte ainsi que la prédominance sexuelle est variable en fonction de la tumeur primitive responsable.

ANATOMOPATHOLOGIE

Sur le plan macroscopique, les métastases, uniques ou multiples, sont des lésions nodulaires bien limitées pouvant présenter des remaniements kystiques ou hémorragiques. L'aspect macroscopique rappelle souvent la tumeur primitive (de consistance dure et fibreuse pour le carcinome mammaire, de couleur marron pour le mélanome si pigmenté, de couleur jaune-orangé pour le carcinome à cellules claires du rein…).
Sur le plan microscopique, les métastases sont le plus souvent histologiquement similaires au cancer primitif, tant par l'aspect morphologique que par les données immuno-histochimiques.

CONTEXTE CLINIQUE

Les métastases rénales sont habituellement asymptomatiques. Dans de rares cas, une douleur du flanc, voire une hématurie, peut être révélatrice.
La biologie est en général non remarquable.

TDM

La sémiologie TDM des métastases rénales (fig. 10-9) associe :

– plusieurs lésions nodulaires ;

– un caractère fréquemment bilatéral ;

– une topographie intraparenchymateuse pure ;

– une rare déformation des contours du rein ;

– un rehaussement variable selon le type de la tumeur primitive après injection IV de produit de contraste iodé.

Le bilan TDM d'extension des métastases rénales cherche à mettre en évidence la tumeur primitive si elle n'est pas connue, mais également d'autres sites métastatiques tels que le poumon, le foie, l'os et les surrénales.

AUTRES EXAMENS D'IMAGERIE

L'échographie retrouve plusieurs petites lésions nodulaires, d'échogénicité variable selon la tumeur primitive, sans déformation rénale et le plus souvent situées au niveau des deux reins.
L'IRM montre de petites lésions multiples et bilatérales qui apparaissent en hypo-signal T1, hypersignal T2 de type tumoral et dont le rehaussement après injection IV de gadolinium dépend de la tumeur primitive.

www.lemanip.com

Paratger Le Site www.lemanip.com Tout Est Gratuit

Gratuittement

www.lemanip.com

Radiologie et imagerie medicale

Livres,memoires,rapport de stage,courses,radiologie conventionnelle,Scanner,TDM,IRM,Scintigraphie, Medecine nucleaire,Radiotherapie,Radiologie Interventionnelle,Oncologie,Clichees,Cas interpretes,exposes,medecine

https://www.lemanip.com/

www.lemanip.com

Paratger Le Site www.lemanip.com Tout Est Gratuit

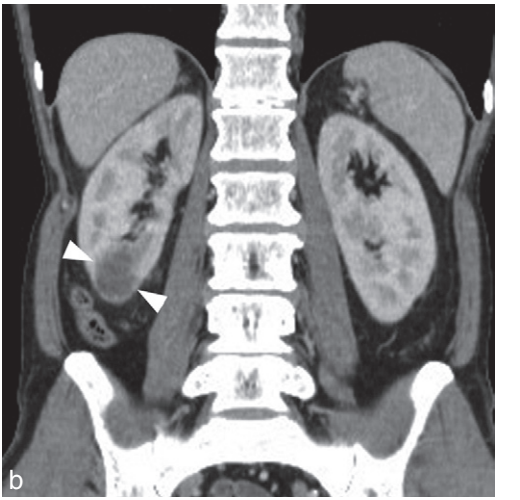

Figure 10-9.
Métastase rénale.
a : lésion nodulaire centimétrique et hypodense (têtes de flèche).
b : coupe coronale. Lésion nodulaire hypodense déformant discrètement (têtes de flèche) les contours du pôle inférieur du rein droit.

www.lemanip.com

DIAGNOSTIC TDM DIFFÉRENTIEL

Le carcinome rénal est en général unique, possède une nécrose centrale et déforme fréquemment les contours du rein.
Le lymphome rénal, qui peut être bilatéral, est en général de contours mal définis avec une infiltration du parenchyme mais également du sinus rénal. Il existe par ailleurs des ADN et une SMG associées souvent évocatrices.

ÉVOLUTION NATURELLE ET PRONOSTIC

Les métastases rénales sont le signe d'une tumeur primitive évoluée. Les complications propres aux métastases peuvent associer une obstruction rénale, une hémorragie intrarénale ou périrénale, voire une insuffisance rénale lorsque l'atteinte est importante et bilatérale. Le pronostic est souvent sombre, les reins étant envahis en général après les principaux autres organes.

Paratger Le Site www.lemanip.com Tout Est Gratuit

Paratger Le Site www.lemanip.com Tout Est Gratuit

Une chimiothérapie systémique ou un traitement palliatif sont en général requis en cas de métastases rénales. La néphrectomie n'a que peu d'indications, à l'exception de la métastase rénale unique ou en cas de circonstances particulières telle une hémorragie rénale majeure.

ITEMS CLÉS

Reins – multiples petites lésions nodulaires – atteinte bilatérale – rehaussement variable selon le type de la tumeur primitive – carcinome bronchique et mammaire – pronostic sombre.

Pour en savoir plus

Angiomyolipome rénal

Bishay VL, et al. Embolization of giant renal angiomyolipomas : technique and results. J Vasc Interv Radiol 2010 ; 21 : 67–72.

Bosniak MA, et al. CT diagnosis of renal angiomyolipoma : the importance of detecting small amounts of fat. AJR Am J Roentgenol 1988 ; 151 : 497–501.

Davenport MS, et al. Diagnosis of renal angiomyolipoma with hounsfield unit thresholds : effect of size of region of interest and nephrographic phase imaging. Radiology 2011 ; 260 : 158–65.

Galliot I, et al. Angiomyolipome renal à extension veineuse cave inférieure. Progrès en Urologie 2010 ; 20 : 382–4.

Negre T, et al. Angiomyolipomes rénaux sans composante graisseuse : caractéristiques tomodensitométriques, histologiques et évolutives. Progrès en Urologie 2011 ; 21(12) : 837–41.

Sasiwimonphan K, et al. A small (< 4 cm) renal mass : differentiation of angiomyolipoma without visible fat from renal cell carcinoma utilizing MR imaging. Radiology 2012 ; 263 : 160–8.

Yamakado K, et al. Angiomyolipoma : relationships between tumor size, aneurysm formation, and rupture. Radiology 2002 ; 225 : 78–82.

Kyste multiloculaire rénal

Agrons GA, et al. Multilocular cystic renal tumor in children : radiologic-pathologic correlation. Radiographics 1995 ; 15 : 653–69.

Kim JC, et al. CT and US findings of multilocular cystic renal cell carcinoma. Korean J Radiol 2000 ; 1 : 104.

Long JA, et al. Kystes atypiques et tumeurs kystiques du rein : considérations anatomopathologiques, radiologiques et chirurgicales. Conclusions du forum AFU 2007. Progrès en Urologie 2009 ; 19 : 8–14.

Loock P, et al. Kystes atypiques et risque de cancer du rein. Intérêt et «danger» de la classification de Bosniak. Progrès en Urologie 2006 ; 16 : 292.

www.lemanip.com

Paratger Le Site www.lemanip.com Tout Est Gratuit

Paratger Le Site www.lemanip.com Tout Est Gratuit

Kyste rénal

Bosniak MA. The Bosniak renal cyst classification : 25 years later. Radiology 2012 ; 262 : 781–5.

Brown CL, et al. Dual-energy CT iodine overlay technique for characterization of renal masses as cyst or solid : a phantom feasibility study. Eur Radiol 2009 ; 19 : 1289–95.

Egilmez H, et al. Comparison of CT-guided sclerotherapy with using 95% ethanol and 20% hypertonic saline for managing simple renal cyst. Korean J Radiol 2007 ; 8 : 512.

Maki DD, et al. Renal cyst pseudoenhancement : beam-hardening effects on CT numbers. Radiology 1999 ; 213 : 468–72.

Tada S, et al. The incidence of simple renal cyst by computed tomography. Clin Radiol 1983 ; 34 : 437–9.

Oncocytome rénal

Alami M, et al. Renal oncocytoma. Three cases report. Annales d'urologie 2003 ; 37(3) : 96–8.

Amin MB, et al. Renal oncocytoma : a reappraisal of morphologic features with clinicopathologic findings in 80 cases. Am J Surg Pathol 1997 ; 21 : 1.

Choudhary S, et al. Renal oncocytoma : CT features cannot reliably distinguish oncocytoma from other renal neoplasms. Clin Radiol 2009 ; 64 : 517–22.

Eiss D, et al. Adénome oncocytaire du rein : redéfinition des critères diagnostiques en tomodensitométrie. J Radiol 2005 ; 86 : 1773–82.

Carcinome rénal

Chen Y, et al. Angiogenesis of renal cell carcinoma : perfusion CT findings. Abdom Imaging 2010 ; 35 : 622–8.

Downey RT, et al. CT and MRI appearances and radiologic staging of pediatric renal cell carcinoma. Pediatr Radiol 2012 ; 42(4) : 410–7.

Helenon O, et al. Renal cell carcinoma containing fat : demonstration with CT. Radiology 1993 ; 188 : 429–30.

Kallman DA, et al. Renal vein and inferior vena cava tumor thrombus in renal cell carcinoma : CT, US. MRI and venacavography. J Comput Assist Tomogr 1992 ; 16 : 240.

Kim JK, et al. Differentiation of subtypes of renal cell carcinoma on helical CT scans. AJR Am J Roentgenol 2002 ; 178 : 1499–506.

Sauk SC, et al. Clear cell renal cell carcinoma : multiphasic multidetector CT imaging features help predict genetic karyotypes. Radiology 2011 ; 261 : 854–62.

Sheth S, et al. Current concepts in the diagnosis and management of renal cell carcinoma : role of multidetector CT and three-dimensional CT. Radiographics 2001 ; 21 : 237–54.

Zhang J, et al. Distribution of renal tumor growth rates determined by using serial volumetric CT measurements. Radiology 2009 ; 250 : 137–44.

www.lemanip.com

Paratger Le Site www.lemanip.com Tout Est Gratuit

Paratger Le Site www.lemanip.com Tout Est Gratuit

Carcinome rénal médullaire

Blitman NM, et al. Renal medullary carcinoma : CT and MRI features. AJR Am J Roentgenol 2005 ; 185 : 268–72.

Chen Y, et al. Angiogenesis of renal cell carcinoma : perfusion CT findings. Abdom Imaging 2010 ; 35 : 622–8.

Davidson AJ, et al. Renal medullary carcinoma associated with sickle cell trait : radiologic findings. Radiology 1995 ; 195 : 83–5.

Hélénon O, et al. Le diagnostic des formes typiques et atypiques : ultrasons. TDM et IRM. J Radiol 2004 ; 85 : 1453.

Pickhardt PJ, et al. Renal medullary carcinoma : an aggressive neoplasm in patients with sickle cell trait. Abdom Imaging 1998 ; 23 : 531–2.

Raman SP, et al. Beyond renal cell carcinoma : rare and unusual renal masses. Abdom Imaging 2012 May 13.

Shanbhogue AK, et al. Rare (< 1 %) histological subtypes of renal cell carcinoma : an update. Abdom Imaging 2011 Nov 11.

Carcinome vésical

Amendola MA, et al. Staging of bladder carcinoma : MRI-CT-surgical correlation. AJR Am J Roentgenol 1986 ; 146 : 1179–83.

Barentsz JO, et al. Primary staging of urinary bladder carcinoma : the role of MRI and a comparison with CT. Eur Radiol 1996 ; 6 : 129–33.

Francica G, et al. Bladder cancer detection with CT urography. Radiology 2009 ; 250 : 956–7.

Husband JE, et al. Bladder cancer : staging with CT and MR imaging. Radiology 1989 ; 173 : 435–40.

Narumi Y, et al. Vesical dome tumors : significance of extravesical extension on CT. Radiology 1988 ; 169 : 383–5.

Narumi Y, et al. Squamous cell carcinoma of the uroepithelium : CT evaluation. Radiology 1989 ; 173 : 853–6.

Narumi Y, et al. The bladder and bladder tumors : imaging with three-dimensional display of helical CT data. AJR Am J Roentgenol 1996 ; 167 : 1134–5.

Sadow CA, Silverman SG, et al. Bladder cancer detection with CT urography in an academic medical center. Radiology 2008 ; 249 : 195–202.

Silverman SG, et al. What is the current role of CT urography and MR urography in the evaluation of the urinary tract ? Radiology 2009 ; 250 : 309–23.

Lymphome rénal

Arija JA, et al. Primary renal lymphoma : report of 3 cases and review of the literature. Am J Nephrol 1994 ; 14 : 148–53.

Cohan RH, et al. Computed tomography of renal lymphoma. J Comput Assist Tomogr 1990 ; 14 : 933.

Didomenico PJ, et al. The many faces of renal lymphoma. Contemporary Diagnostic Radiology 2010 ; 33 : 1.

www.lemanip.com

Paratger Le Site www.lemanip.com Tout Est Gratuit

Paratger Le Site www.lemanip.com Tout Est Gratuit

Hartman DS, et al. Renal lymphoma : radiologic-pathologic correlation of 21 cases. Radiology 1982 ; 144 : 759–66.

Kandel LB, et al. Primary renal lymphoma. Does it exist ? Cancer 1987 ; 60 : 386–91.

Stallone G, et al. Primary renal lymphoma does exist : case report and review of the literature. J Nephrol 2000 ; 13 : 367.

Urban BA, et al. Renal lymphoma : CT patterns with emphasis on helical CT. Radiographics 2000 ; 20 : 197–212.

Métastases rénales

Ayres R, et al. Renal metastases from osteogenic sarcoma. Urol Radiol 1985 ; 7 : 39–41.

Choyke PL, et al. Renal metastases : clinicopathologic and radiologic correlation. Radiology 1987 ; 162 : 359–63.

Jain Y, et al. Is dual-phase abdominal CT necessary for the optimal detection of metastases from renal cell carcinoma ? Clin Radiol 2011 ; 66 : 1055–9.

Touiheme N, et al. Métastase rénale révélant un carcinome vésiculaire de la thyroïde. La Lettre du Cancérologue 2011 ; 20 : 618–9.

www.lemanip.com

Paratger Le Site www.lemanip.com Tout Est Gratuit

Paratger Le Site www.lemanip.com Tout Est Gratuit

Surrénales

CHAPITRE 11

Les deux surrénales, qui sont annexées au pôle supérieur des reins, possèdent une double fonction endocrine (production de substances corticoïdes mais aussi minéralocorticoïdes). Les tumeurs surrénaliennes bénignes, et la plupart du temps non sécrétantes, que sont les adénomes sont très fréquentes et de découverte souvent fortuite au décours d'un examen d'imagerie (d'où le terme parfois utilisé d'incidentalome). Les autres tumeurs surrénaliennes induisent des troubles endocriniens plus ou moins marqués. En ce qui concerne les tumeurs primitives de la surrénale, le caractère malin est souvent directement lié à la taille des lésions. Les surrénales sont par ailleurs un site métastatique extrêmement classique de certains cancers primitifs tels que celui du poumon.

TUMEURS BÉNIGNES (ET À BAS GRADE DE MALIGNITÉ)

Adénome surrénalien *(adrenal adenoma)*

L'adénome surrénalien correspond à une tumeur bénigne à point de départ des cellules glandulaires surrénaliennes. Il n'existe pas de cause réellement connue à l'apparition de cette tumeur. La plupart des adénomes surrénaliens sont de découverte fortuite au décours d'un examen d'imagerie et on utilise généralement pour eux le terme d'incidentalome. La prévalence est importante dans la population générale, puisque des séries autopsiques retrouvent un adénome surrénalien dans près de 5 % des cas. La grande majorité de ces adénomes surrénaliens ne sont pas fonctionnels, même s'il existe de rares cas d'adénomes hyperfonctionnels sécrétant du cortisol, de l'aldostérone (syndrome de Conn) ou des androgènes. L'adénome surrénalien semble augmenter en nombre avec l'âge des patients. Le pic de découverte est situé entre 60 et 70 ans. La taille moyenne au diagnostic est inférieure à 2 cm.
Des anomalies lésionnelles associées existent parfois, l'adénome surrénalien pouvant s'intégrer dans le cadre d'une néoplasie endocrine multiple (NEM).

ANATOMOPATHOLOGIE

Sur le plan macroscopique, la lésion est unique, de petite taille, intraglandulaire, bien limitée par rapport au parenchyme adjacent. Il n'existe pas de différence macroscopique entre les adénomes non sécrétants et les adénomes sécrétants. L'adénome dans le cadre d'un aldostéronisme primaire peut apparaître jaune

www.lemanip.com

TDM des tumeurs abdominales
© 2013, Elsevier Masson SAS. Tous droits réservés.
Paratger Le Site www.lemanip.com Tout Est Gratuit

Paratger Le Site www.lemanip.com Tout Est Gratuit

brillant et bien limité mais non encapsulé, alors que l'adénome dans le cadre d'un syndrome de Cushing est jaune foncé et encapsulé.
Sur le plan microscopique, il s'agit d'une prolifération adénomateuse faite de travées ou de nids de cellules régulières, monotones, non atypiques. Les deux types cellulaires observés sont des cellules au cytoplasme clair contenant d'abondantes gouttelettes lipidiques et des cellules au cytoplasme éosinophile dense. La vascularisation est abondante. Le diagnostic différentiel histologique est le carcinome surrénalien.

CONTEXTE CLINIQUE

L'adénome surrénalien est le plus souvent asymptomatique et de découverte fortuite au cours d'un examen TDM (1 % des scanners réalisés). Dans de rares cas, un adénome sécrétant peut s'intégrer dans le cadre d'un syndrome de Conn ou d'un syndrome de Cushing.
Sur le plan biologique, ces adénomes sécrétants sont alors identifiés par une élévation plasmatique du taux d'aldostérone, de cortisol ou d'androgènes.

TDM

Un bilan TDM de caractérisation lésionnelle d'une tumeur surrénalienne doit toujours comprendre une acquisition sans injection suivie d'un temps portal et d'un temps tardif à 10 minutes après injection IV de produit de contraste iodé.
La sémiologie TDM de l'adénome surrénalien (fig. 11-1) associe :

– une lésion nodulaire (< 2 cm), de contours réguliers et bien définis ;
– un respect de la forme globale de la glande ;
– une densité lésionnelle inférieure à 10 UH en cas d'adénome surrénalien riche en lipides (70 % des cas) affirmant à elle seule le diagnostic positif ;
– une densité lésionnelle spontanée comprise entre 10 et 30 UH en cas d'adénome surrénalien pauvre en lipides (30 % des cas) ;
– une atteinte bilatérale fréquente ;
– un rehaussement précoce avec un lavage rapide après injection IV de produit de contraste iodé ;
– une vidange à 10 minutes supérieure à 50 % (UH portal – UH tardif × 100/UH portal – UH sans injection) qui permet également d'affirmer le diagnostic d'adénome surrénalien quelle que soit sa composante lipidique.

AUTRES EXAMENS D'IMAGERIE

L'échographie est souvent prise à défaut compte tenu de la petite taille des adénomes surrénaliens. Seules les plus grosses lésions sont visibles.
L'IRM révèle une lésion surrénalienne nodulaire inférieure à 2 cm qui possède un signal variable en T1 et en T2 (largement dépendant de sa richesse en lipides), et présente un effondrement du signal en opposition de phase, caractéristique des adénomes riches en lipides, et une cinétique de rehaussement superposable à celle décrite au scanner.

www.lemanip.com

Paratger Le Site www.lemanip.com Tout Est Gratuit

Gratuittement

www.lemanip.com

Radiologie et imagerie medicale

Livres,memoires,rapport de stage,courses,radiologie conventionnelle,Scanner,TDM,IRM,Scintigraphie, Medecine nucleaire,Radiotherapie,Radiologie Interventionnelle,Oncologie,Clichees,Cas interpretes,exposes,medecine

https://www.lemanip.com/

www.lemanip.com

Paratger Le Site www.lemanip.com Tout Est Gratuit

www.lemanip.com

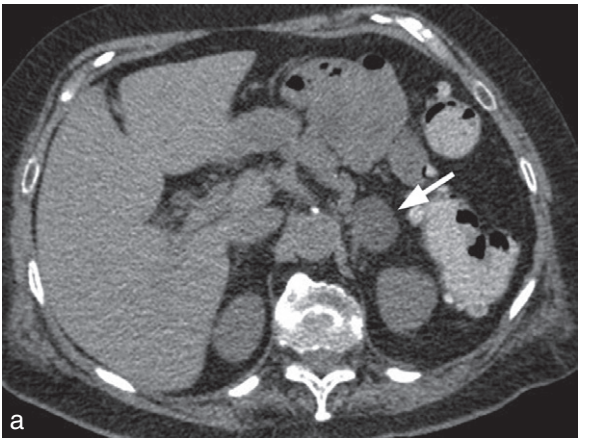

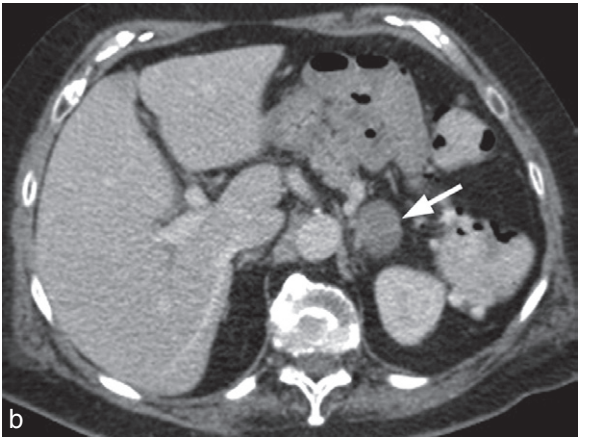

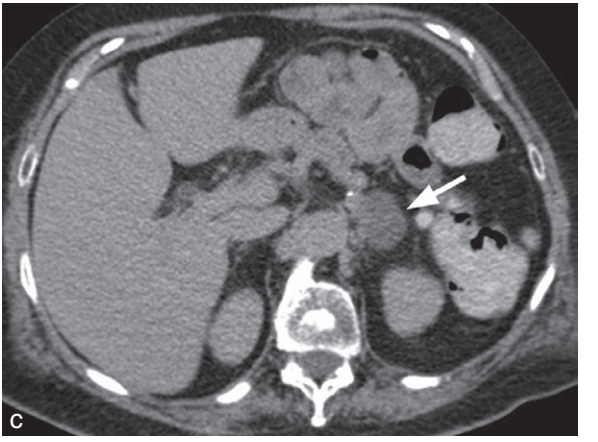

Figure 11-1.
Adénome surrénalien.
a : sans injection. Lésion nodulaire de 2 cm (flèche) dont la densité est inférieure à 10 UH. b : temps porto-parenchymateux. Rehaussement modéré de la lésion (flèche) après injection de produit de contraste iodé. c : temps tardif. Vidange importante de la lésion (flèche) 10 minutes après la fin d'injection.

Paratger Le Site www.lemanip.com Tout Est Gratuit

Paratger Le Site www.lemanip.com Tout Est Gratuit

DIAGNOSTIC TDM DIFFÉRENTIEL

Les métastases surrénaliennes peuvent être unilatérales ou bilatérales et possèdent souvent un centre nécrotique. Un contexte tumoral est le plus souvent présent lors du diagnostic. La déformation de la glande est la règle.
Le carcinome surrénalien est rare, de taille importante et envahit complètement la surrénale.
Le phéochromocytome est une tumeur supérieure à 3 cm en général qui possède une hyperartérialisation caractéristique.
L'hyperplasie surrénalienne correspond à l'élargissement des deux surrénales, sans masse ni nodule mis en évidence.
Le myélolipome surrénalien possède un contingent graisseux macroscopique pathognomonique (d = –100 UH) aisément détectable au scanner.

ÉVOLUTION NATURELLE ET PRONOSTIC

Le pronostic de l'adénome surrénalien est excellent lorsque celui-ci est non sécrétant, de petite taille et de découverte fortuite.

PRINCIPES DE PRISE EN CHARGE

Aucun traitement n'est requis en cas d'adénome surrénalien de petite taille et de découverte fortuite.
Une chirurgie est par contre à envisager en cas d'adénome surrénalien sécrétant.

ITEMS CLÉS

Surrénale – incidentalome – lésion nodulaire < 2 cm – respect de la forme globale de la glande – non sécrétant ou plus rarement sécrétant – diagnostic formel si densité spontanée < 10 UH et/ou si vidange PDC > 50 % à 10 minutes.

Kyste surrénalien *(adrenal cyst)*

Le kyste surrénalien est une tumeur rare de la surrénale. Sa prévalence est estimée à 0,2 %. Plus fréquent chez la femme, son sex-ratio M : F est de 1 : 3. Il peut survenir à tout âge, mais il est plus fréquemment découvert après 30 ans. Souvent unique, il est néanmoins bilatéral dans près de 10 % des cas. La taille au diagnostic est inférieure à 5 cm dans plus de la moitié des cas, mais il peut parfois atteindre 20 cm.

ANATOMOPATHOLOGIE

Sur le plan macroscopique, il s'agit d'une lésion bien limitée, à paroi fine, de taille variable, à contenu parfois hémorragique.
Sur le plan microscopique, on distingue trois types principaux classés du plus fréquent au plus rare :

www.lemanip.com

Paratger Le Site www.lemanip.com Tout Est Gratuit

Paratger Le Site www.lemanip.com Tout Est Gratuit

– les lymphangiomes (ou plus rarement les hémangiomes) sont des kystes bordés par un revêtement endothéliforme, à contenu chyleux (ou hématique), de nature hamartomateuse ou étant le reflet d'une stase vasculaire ;

– les pseudo-kystes, souvent de nature hémorragique, ne sont pas bordés par un revêtement et présentent des signes de résorption sidérophagique. L'examen histologique permet d'éliminer une forme kystique et hémorragique de phéochromocytome (exceptionnelle) ;

– les kystes parasitaires représentés essentiellement par le kyste hydatique sont rares. L'aspect histologique est identique à celui du kyste hydatique dans d'autres localisations. Le diagnostic histologique est porté devant la mise en évidence du parasite ou de ces constituants (scolex ou membrane proligère).

CONTEXTE CLINIQUE

Il est asymptomatique et de découverte fortuite dans la très grande majorité des cas. Un antécédent de douleur aiguë en rapport avec l'hémorragie causale peut également être noté.

La biologie est non remarquable.

TDM

La sémiologie TDM du kyste surrénalien (fig. 11-2) associe :

– une lésion (< 5 cm) de contours réguliers ;

– une densité liquidienne (d = 10 UH) ;

– une paroi kystique mince et régulière en cas de kyste épithélial ;

Figure 11-2.
Kyste surrénalien.
Lésion d'allure bilobée, de contours bien définis (têtes de flèche), à paroi fine et de contenu liquidien pur (d = 10 UH).

www.lemanip.com

Paratger Le Site www.lemanip.com Tout Est Gratuit

Paratger Le Site www.lemanip.com Tout Est Gratuit

– une paroi plus épaisse avec de possibles calcifications en cas de kystes d'origine parasitaire ou post-hémorragiques ;
– un rehaussement uniquement mural après injection IV de produit de contraste iodé.

AUTRES EXAMENS D'IMAGERIE

L'échographie, lorsqu'elle met en évidence la lésion, relève une lésion de contenu purement liquidien, anéchogène, avec de possibles calcifications en cas de cause parasitaire ou hémorragique.
L'IRM met en évidence une lésion surrénalienne arrondie, de contours réguliers, en franc hyposignal T1, en hypersignal T2 marqué de type liquidien. Seul la paroi se rehausse après injection IV de gadolinium. Il est à noter qu'un contenu en hypersignal T1 est possible en cas de remaniements hémorragiques internes.

DIAGNOSTIC TDM DIFFÉRENTIEL

Les petites tumeurs solides, lorsqu'elles sont largement nécrotiques, peuvent générer un doute diagnostique. Leur paroi est alors souvent irrégulière et fortement rehaussée après injection IV de produit de contraste iodé.

ÉVOLUTION NATURELLE ET PRONOSTIC

Le kyste surrénalien ne possède pas de modifications en critère de taille sur des examens répétés. Le pronostic est excellent et aucun bilan d'extension ou de surveillance n'est nécessaire.

PRINCIPES DE PRISE EN CHARGE

Aucun traitement n'est nécessaire en cas de diagnostic bien établi.

ITEMS CLÉS

Surrénales – femme > 30 ans – découverte fortuite – lésion kystique pure – parfois bilatéral – possibles calcifications – absence d'évolutivité.

Myélolipome surrénalien *(adrenal myelolipoma)*

Le myélolipome surrénalien est une tumeur bénigne constituée par du tissu adipeux mature et du tissu hématopoïétique. Il s'agit d'une tumeur rare retrouvée dans moins de 1 % des cas. L'origine de cette tumeur est mal connue et il pourrait s'agir d'une métaplasie de cellules parenchymateuses ou d'une hyperplasie de cellules myéloïdes ectopiques. Cette tumeur ne secrète pas d'hormone surrénalienne, même si sa présence est constatée en association avec des perturbations endocriniennes sévères comme un syndrome de Cushing (7 %) qui peut stimuler son développement. Le plus fréquemment unilatérale, elle est parfois bilatérale (< 10 % des cas).

www.lemanip.com

Paratger Le Site www.lemanip.com Tout Est Gratuit

Paratger Le Site www.lemanip.com Tout Est Gratuit

La taille moyenne au diagnostic est de 10 cm. Des localisations extrasurrénaliennes associées ou isolées (rétropéritonéales ou intrathoraciques) sont également possibles (15 % des cas).

ANATOMOPATHOLOGIE

Sur le plan macroscopique, le myélolipome surrénalien est constitué de petits foyers de couleur jaune pâle, tachetés de rose, mal limités.
Sur le plan microscopique, deux contingents sont présents : un contingent hématopoïétique abondant représenté par les trois lignées hématopoïétiques, intimement mêlé à un contingent d'adipocytes matures. La lésion refoule généralement le tissu corticosurrénalien adjacent.

CONTEXTE CLINIQUE

Le myélolipome surrénalien est le plus souvent asymptomatique et de découverte fortuite.
Il peut, dans de rares cas et lorsque sa taille est importante, se manifester par un tableau de douleurs ou de pesanteurs plutôt lombaires, en rapport avec des phénomènes compressifs ou des remaniements hémorragiques intralésionnels. Une complication hémorragique demeure exceptionnelle.
La biologie est non remarquable en dehors des rares épisodes d'hémorragie intralésionnelle.

TDM

La sémiologie TDM du myélolipome surrénalien (fig. 11-3) associe :

– une lésion surrénalienne de taille variable ;
– un aspect hétérogène avec une composante graisseuse caractéristique prédominante (d = –100 UH) ;
– des contours tumoraux réguliers ;
– un aspect le plus souvent encapsulé ;
– de rares calcifications punctiformes plutôt périphériques ;
– un rehaussement souvent modéré des zones tissulaires non graisseuses après injection IV de produit de contraste iodé.

AUTRES EXAMENS D'IMAGERIE

L'échographie est assez évocatrice compte tenu du caractère largement hyperéchogène et homogène à contours réguliers de la lésion surrénalienne.
L'IRM est également un bon examen de caractérisation qui montre un contingent graisseux en hypersignal T2 et hypersignal T1 franc s'effaçant lors des séquences avec suppression de graisse (FatSat). Un rehaussement assez discret des zones non graisseuses est noté après injection IV de gadolinium.

www.lemanip.com

Paratger Le Site www.lemanip.com Tout Est Gratuit

Gratuittement

www.lemanip.com

Radiologie et imagerie medicale

Livres,memoires,rapport de stage,courses,radiologie conventionnelle,Scanner,TDM,IRM,Scintigraphie, Medecine nucleaire,Radiotherapie,Radiologie Interventionnelle,Oncologie,Clichees,Cas interpretes,exposes,medecine

https://www.lemanip.com/

www.lemanip.com

Paratger Le Site www.lemanip.com Tout Est Gratuit

www.lemanip.com

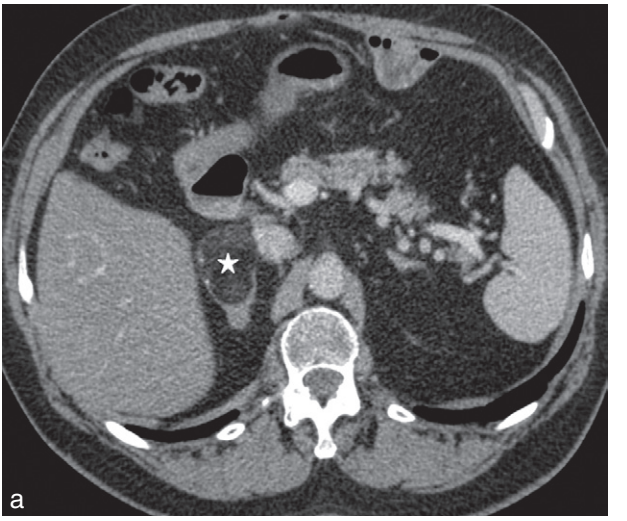

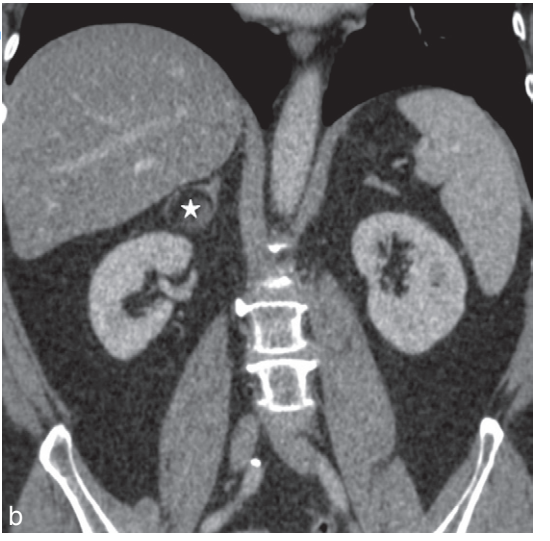

Figure 11-3.
Myélolipome surrénalien.
a : coupe axiale. Lésion de contours bien définis et de densité graisseuse pure (d = – 100 UH) (étoile).
b : coupe coronale. Contingent lésionnel mixte avec présence de graisse (étoile) et d'une plage de densité tissulaire se rehaussant discrètement après injection de produit de contraste iodé.

DIAGNOSTIC TDM DIFFÉRENTIEL

Compte tenu du caractère mixte et du contingent graisseux largement évocateur, les diagnostics différentiels sont quasiment inexistants.
Seuls des lipomes ou liposarcomes rétropéritonéaux à localisation suprarénale peuvent, dans de rares cas, être la source d'erreurs diagnostiques.

Paratger Le Site www.lemanip.com Tout Est Gratuit

Paratger Le Site www.lemanip.com Tout Est Gratuit

ÉVOLUTION NATURELLE ET PRONOSTIC

L'évolution naturelle est simple.
Le pronostic du myélolipome surrénalien est excellent compte tenu de la nature bénigne de la lésion.

PRINCIPES DE PRISE EN CHARGE

Le traitement du myélolipome surrénalien reste classiquement chirurgical en raison du volume tumoral et/ou de la présence d'une symptomatologie douloureuse. La tendance actuelle progresse vers une abstention thérapeutique avec une simple surveillance des lésions, notamment chez les personnes d'âge avancé pour lesquelles le diagnostic positif est formel.

ITEMS CLÉS

Surrénale – tumeur mixte à contingent graisseux pathognomonique – localisations extrasurrénaliennes associées possibles.

Phéochromocytome *(pheochromocytoma)*

Le phéochromocytome est une tumeur issue des cellules chromaffines de la médullaire surrénalienne. L'incidence du phéochromocytome des séries autopsiques est de 0,1 %. Dans 10 % des cas, le phéochromocytome est bilatéral. L'âge de découverte se situe entre 30 et 50 ans. Il n'existe pas de prédominance masculine ou féminine établie. La taille moyenne au diagnostic est de 5 cm. Les tumeurs les plus volumineuses possèdent un caractère malin (10 % des cas). Dans 10 % des cas, un terrain familial avec une transmission autosomale dominante est retrouvé. Dans ce cas, une association à d'autres pathologies (telles que le syndrome de von Hippel-Lindau, la neurofibromatose de type I, les NEM de type IIA et de type IIB, une sclérose tubéreuse de Bourneville, un syndrome de Sturge-Weber) est possible.

ANATOMOPATHOLOGIE

Sur le plan macroscopique, la lésion mesure généralement entre 3 et 5 cm mais peut atteindre 10 cm. Elle est intraglandulaire, bien limitée, parfois encapsulée. Les remaniements hémorragiques ou nécrotiques sont possibles.
Sur le plan microscopique, l'architecture est alvéolaire, trabéculaire ou mixte. Les cellules rappelant les cellules chromaffines normales ont un noyau souvent nucléolé et un cytoplasme granuleux, éosinophile pâle ou clair contenant classiquement des globules hyalins PAS positifs. Il existe souvent un pléomorphisme cellulaire et nucléaire marqué mais les mitoses sont rares. L'immunophénotype confirme le diagnostic morphologique avec une expression de la chromogranine A par les cellules tumorales qui sont entourées de cellules sus-tentaculaires exprimant la PS100.

www.lemanip.com

Paratger Le Site www.lemanip.com Tout Est Gratuit

Paratger Le Site www.lemanip.com Tout Est Gratuit

Les signes de malignité sont macroscopiquement une tumeur de plus grande taille, bosselée, multinodulaire avec nécrose ou hémorragies plus étendues. Sur le plan microscopique, les critères de malignité sont au nombre de quinze : invasion capsulaire, emboles vasculaires, envahissement du tissu adipeux périglandulaire, architecture diffuse, nids confluents, cellularité élevée, nécrose, pléomorphisme cellulaire et nucléaire marqué, monotonie cellulaire, cellules fusiformes, noyaux hyperchromatiques, macronucléoles, index mitotique élevé, mitoses atypiques, globules hyalins absents. Aucun critère pris isolément n'est prédictif d'une évolution défavorable.

www.lemanip.com

CONTEXTE CLINIQUE

La symptomatologie habituelle du phéochromocytome est le plus souvent épisodique avec des paroxysmes à type de crises hypertensives (0,1 % des HTA) générant des céphalées, des palpitations, des sueurs, une tachycardie, des arythmies.
Sur le plan biologique, il existe une fréquente élévation du niveau des VMA (55 % des cas) dans les urines de 24 h.

TDM

La sémiologie TDM du phéochromocytome (fig. 11-4) associe :

– une lésion globalement ronde, d'environ 5 cm ;

– des contours bien définis ;

– un possible centre de densité liquidienne correspondant à une zone de nécrose centrale ;

– des plages hyperdenses en cas d'hémorragie intralésionnelle ;

– un rehaussement souvent marqué dès le temps artériel de l'injection IV de produit de contraste iodé.

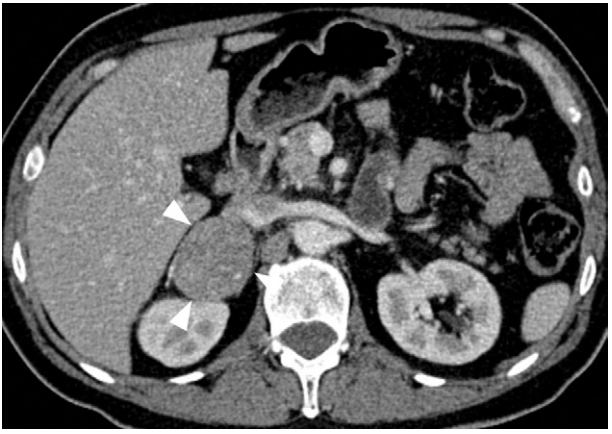

Figure 11-4.
Phéochromocytome.
Lésion ronde de contours très bien définis (têtes de flèche) et possédant un rehaussement hétérogène lui donnant un aspect « poivre et sel » évocateur.

Paratger Le Site www.lemanip.com Tout Est Gratuit

Paratger Le Site www.lemanip.com Tout Est Gratuit

Le bilan TDM d'extension du phéochromocytome cherche à mettre en évidence d'autres lésions similaires. Le phéochromocytome est en effet associé dans 10 % des cas à des atteintes extrasurrénaliennes voire extra-abdominales qui prennent le nom de paragangliomes.
En cas de tumeur d'allure maligne, la recherche d'ADN régionales et de métastases à distance est impérative.

AUTRES EXAMENS D'IMAGERIE

L'échographie met en évidence une masse de la loge surrénalienne souvent bien définie et d'échogénicité variable selon le type de remaniements internes.
L'IRM est l'examen de choix pour la caractérisation lésionnelle. Elle révèle une lésion surrénalienne souvent bien définie en isosignal au muscle en T1, avec une possible hétérogénéité de signal en rapport avec des remaniements hémorragiques ou de la nécrose cantrolésionnelle. La lésion possède surtout un hypersignal en T2 extrêmement marqué et très caractéristique. Lors de l'injection IV de gadolinium, il existe un aspect « poivre et sel » caractéristique en rapport avec l'importante vascularisation lésionnelle. Le rehaussement peut être extrêmement précoce mais également se prolonger sur des séquences plus tardives.
La scintigraphie aux MIBG met en évidence une hyperfixation marquée après 24 h. Cette scintigraphie est extrêmement intéressante pour la détection des lésions à distance ou des lésions associées extra-abdominales.

DIAGNOSTIC TDM DIFFÉRENTIEL

L'adénome surrénalien est beaucoup plus fréquent et de taille souvent inférieure. Sa densité spontanée est faible et son rehaussement caractéristique.
Le carcinome surrénalien est beaucoup plus rare, fonctionnel, ou non fonctionnel et possède de fréquentes calcifications et un rehaussement extrêmement hétérogène très distinct du phéochromocytome.
Les métastases surrénaliennes entrent dans un contexte différent avec une tumeur primitive souvent connue issue du poumon, du sein ou du rein.

ÉVOLUTION NATURELLE ET PRONOSTIC

Le phéochromocytome peut générer des complications liées aux crises hypertensives (accident vasculaire cérébral) ou des complications majeures au cours de la grossesse. Le phéochromocytome peut être malin dans près de 10 % des cas et le pronostic est alors à l'extension métastatique. En cas de lésion non invasive et non métastatique, le pronostic est bon. En cas de pathologie maligne et métastatique, la survie à 5 ans est inférieure à 50 %.

PRINCIPES DE PRISE EN CHARGE

Un traitement médical est nécessaire avant, pendant et après la chirurgie avec α- et β-bloquants. La résection chirurgicale est néanmoins nécessaire que la lésion soit

www.lemanip.com

Paratger Le Site www.lemanip.com Tout Est Gratuit

Paratger Le Site www.lemanip.com Tout Est Gratuit

bénigne ou maligne. Une chimiothérapie s'applique en cas de malignité découverte à l'examen anatomopathologique.

ITEMS CLÉS

Surrénale – HTA – Lésion de 5 cm aux contours bien définis – remaniements hémorragiques possibles – rehaussement majeur lors de l'injection IV de produit de contraste – malignité dans 10 % des cas – métastases à distance ou paragangliomes extra-abdominaux associés.

TUMEURS MALIGNES

www.lemanip.com

Carcinome surrénalien *(adrenocortical carcinoma)*

Le carcinome surrénalien, encore appelé corticosurrénalome malin, est une tumeur épithéliale maligne à point de départ des cellules corticales de la surrénale. Il s'agit d'une tumeur rare qui représente 0,1 à 0,2 % du total des cancers. Il peut être associé à certains syndromes génétiques (NEM type I). L'âge à la découverte se situe entre 40 et 70 ans. Le sex-ratio est clairement en faveur des femmes. Le carcinome surrénalien peut être hyperfonctionnel (50 % des cas) ou non fonctionnel (20 % des cas), les tumeurs fonctionnelles étant plus fréquentes chez la femme. La topographie est en général, unilatérale avec une prédominance pour le côté gauche. La taille moyenne au diagnostic est de 12 cm et presque toujours supérieure à 5 cm.

ANATOMOPATHOLOGIE

Sur le plan macroscopique, il s'agit d'une masse de plus de 5 cm, d'aspect inhomogène avec des foyers nécrotiques et hémorragiques, parfois des calcifications.
Sur le plan microscopique, la tumeur tente de reproduire l'architecture normale de la glande, avec le plus souvent des cellules agencées en nids ou travées, séparées par un fin réseau de sinusoïdes. Le cytoplasme est soit éosinophile dense, soit clair. Les atypies cytonucléaires et l'index mitotique sont variables. De manière inattendue, ces carcinomes peuvent ne pas (ou peu) exprimer les cytokératines et l'EMA. Plusieurs systèmes utilisés pour différencier les tumeurs corticosurrénaliennes bénigne et maligne intègrent les critères histologiques suivants : architecture, hémorragie/nécrose, atypies nucléaires, index mitotique, invasion capsulaire, emboles vasculaires…

CONTEXTE CLINIQUE

La symptomatologie habituelle de la tumeur est distincte selon que la tumeur soit fonctionnelle ou non. En cas de tumeur non fonctionnelle, les principaux symptômes sont des douleurs abdominales, voire une masse palpable. Néanmoins, la plupart du temps, la tumeur est décelée fortuitement lors d'un examen d'imagerie. En cas de tumeur fonctionnelle, un syndrome de Cushing (30 % des cas), un syndrome de virilisation (30 % des cas) ou encore un syndrome de Conn sont possibles.

Paratger Le Site www.lemanip.com Tout Est Gratuit

Paratger Le Site www.lemanip.com Tout Est Gratuit

Sur le plan biologique, les tumeurs fonctionnelles peuvent être décelées par une augmentation sanguine dans le sang du cortisol, des androgènes, de l'aldostérone ou encore par une hypoglycémie, selon les cas.

TDM

La sémiologie TDM du carcinome surrénalien (fig. 11-5) associe :

– une lésion volumineuse suprarénale de 5 à 10 cm ;

– des zones internes de nécrose ;

– des zones internes d'hyperdensité (d = 60 UH) correspondant à des remaniements hémorragiques intralésionnels ;

www.lemanip.com

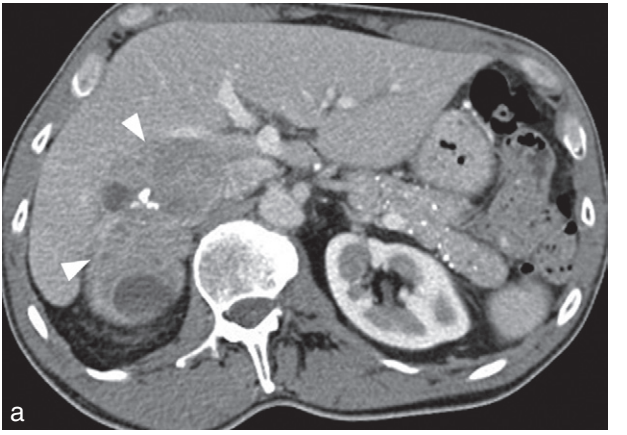

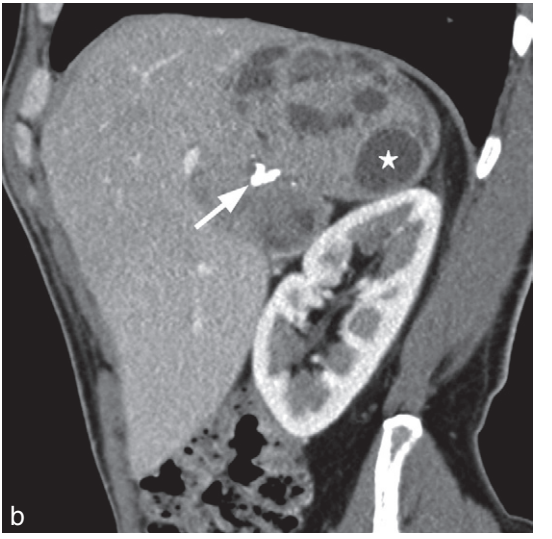

Figure 11-5.
Carcinome surrénalien.
a : coupe axiale. Lésion volumineuse polylobée (têtes de flèche) et de contingent mixte tissulaire, kystique et calcifié. b : coupe sagittale. La présence de calcifications amorphes (flèche) est évocatrice de même que celle de plages de nécrose (étoile) secondaires à des remaniements intralésionnels.

Paratger Le Site www.lemanip.com Tout Est Gratuit

Gratuittement

www.lemanip.com

Radiologie et imagerie medicale

Livres,memoires,rapport de stage,courses,radiologie conventionnelle,Scanner,TDM,IRM,Scintigraphie, Medecine nucleaire,Radiotherapie,Radiologie Interventionnelle,Oncologie,Clichees,Cas interpretes,exposes,medecine

https://www.lemanip.com/

www.lemanip.com

Paratger Le Site www.lemanip.com Tout Est Gratuit

– des fréquentes calcifications (30 % des cas) ;

– un rehaussement hétérogène et plutôt périphérique (80 % des cas) après injection IV de produit de contraste iodé.

Le bilan TDM d'extension du carcinome surrénalien cherche à mettre en évidence une extension locale à la veine rénale voire à la VCI. Des ADN locorégionales ou encore des métastases pulmonaires, hépatiques, rénales et cérébrales sont également à rechercher.

AUTRES EXAMENS D'IMAGERIE

L'échographie met en évidence une lésion volumineuse hétérogène en situation suprarénale.
L'IRM révèle une lésion volumineuse suprarénale en fréquent hypersignal T1 (du fait des remaniements hémorragiques), en hypersignal T2 souvent mixte (tumoral et liquide de nécrose) et qui se rehausse de façon largement hétérogène et plutôt périphérique après injection IV de gadolinium. L'extension vasculaire à la veine rénale et à la VCI ainsi que les ADN locorégionales peuvent également être mises en évidence.

DIAGNOSTIC TDM DIFFÉRENTIEL

L'adénome surrénalien est en général de petite taille, de découverte fortuite (incidentalome) et de densité inférieure à 20 UH.
Les métastases surrénaliennes sont en général bilatérales, de taille inférieure à 5 cm, avec un contexte de tumeur primitive notamment pulmonaire souvent connu.
Le myélolipome surrénalien est de taille variable, de découverte fortuite, et possède un contingent graisseux (d = –100 UH) pathognomonique.
Le phéochromocytome est une tumeur hypervascularisée qui possède également des zones d'infarcissement ou de nécrose interne. La distinction d'avec le carcinome surrénalien est en général clinique et biologique et repose sur la présence d'un tableau extrêmement différent, dominé par une HTA et une élévation des catécholamines urinaires.
Le carcinome à cellules claires du pôle supérieur du rein est en général assez facilement distingué, notamment sur les reconstructions multiplanaires.

ÉVOLUTION NATURELLE

La taille et la présence de calcifications sont des critères de malignité. L'évolution naturelle du carcinome surrénalien est globalement mauvaise avec une extension locale et à distance importante. Les tumeurs déjà métastatiques lors de la découverte représentent près de 20 % des cas. La moyenne de survie est de 18 mois. La survie à 5 ans est nulle.

PRINCIPES DE PRISE EN CHARGE

La résection radicale élargie au rein est la règle. La résection de métastases, lorsqu'elles sont présentes, est également envisageable. Une chimiothérapie associée est la règle en cas de tumeur localement avancée ou métastatique.

www.lemanip.com

Paratger Le Site www.lemanip.com Tout Est Gratuit

Paratger Le Site www.lemanip.com Tout Est Gratuit

ITEMS CLÉS

Surrénale – femme de 60 ans – tumeur non fonctionnelle ou fonctionnelle – lésion volumineuse nécrotique et souvent hémorragique – calcifications fréquentes – topographie suprarénale plutôt gauche – extension veineuse rénale et à la VCI.

Lymphome surrénalien *(adrenal lymphoma)*

Le lymphome surrénalien est une tumeur maligne issue de cellules lymphocytaires. Le lymphome surrénalien primitif est exceptionnel, tandis que les formes secondaires sont les plus fréquentes. Une atteinte lymphomateuse est retrouvée au niveau surrénalien dans 25 % des cas de lymphomes à l'autopsie. Le LMNH est plus fréquent (4 % des LMNH ont une atteinte surrénalienne visible en imagerie) au niveau surrénalien que le lymphome de Hodgkin. L'atteinte peut être diffuse ou nodulaire. Le caractère bilatéral est présent dans 50 % des cas. L'âge moyen de découverte est variable en fonction du type de lymphomes. Il n'existe pas de différences significatives en termes de sex-ratio. Un terrain immunodéprimé est un facteur favorisant.

ANATOMOPATHOLOGIE

Tout prélèvement biopsique réalisé pour suspicion de lymphome doit être adressé au service d'anatomie pathologique immédiatement et à l'état frais pour faire l'objet d'une congélation, dans la perspective d'éventuels examens de biologie moléculaire.

Sur le plan macroscopique, il existe une augmentation de la taille et du poids de la(des) surrénale(s) qui est(sont) le siège d'une ou plusieurs lésions nodulaires.

Sur le plan microscopique, le lymphome surrénalien primitif est le plus souvent un lymphome B diffus à grandes cellules (classification OMS 2008). Tous les types de lymphomes peuvent se rencontrer dans le cas d'une atteinte secondaire : lymphomes B à petites cellules (lymphome folliculaire, lymphome du manteau…), LMNH de phénotype B de haut grade, lymphomes de phénotype T, lymphomes de Hodgkin…

CONTEXTE CLINIQUE

Le lymphome surrénalien est la plupart du temps silencieux sur le plan clinique. Seules des infiltrations importantes et bilatérales peuvent générer une insuffisance corticosurrénalienne (maladie d'Addison). Dans ce cas, un amaigrissement, une altération de l'état général, une anorexie, des nausées et des vomissements ainsi qu'une hypotension et une pigmentation cutanée sont présents.

La biologie est en général non remarquable, à moins qu'il n'existe une insuffisance corticosurrénalienne avec présence d'une baisse du cortisol, de l'aldostérone et des androgènes, tandis qu'il existe une augmentation de l'ACTH. Des troubles ioniques sont également associés dans ce cas.

www.lemanip.com

Paratger Le Site www.lemanip.com Tout Est Gratuit

Paratger Le Site www.lemanip.com Tout Est Gratuit

TDM

La sémiologie TDM du lymphome surrénalien (fig. 11-6) associe :

– une lésion nodulaire ou diffuse de la glande ;

– une préservation de la forme de la glande ;

– une hypodensité marquée (d = 20 UH) ;

– un caractère bilatéral fréquent ;

– un rehaussement extrêmement faible après injection IV de produit de contraste iodé.

Le bilan TDM d'extension du lymphome surrénalien cherche à mettre en évidence des ADN régionales et/ou une SMG associées.

AUTRES EXAMENS D'IMAGERIE

L'échographie met en évidence une atteinte lésionnelle en général homogène et hypo-échogène. La glande surrénalienne est augmentée de volume mais non déformée.

L'IRM met en évidence des lésions en hyposignal T1, hyposignal T2 et de faible rehaussement après injection IV de gadolinium.

DIAGNOSTIC TDM DIFFÉRENTIEL

L'adénome surrénalien est nodulaire et possède une atténuation extrêmement faible spontanément. Par contre, il existe un rehaussement notable après injection IV de produit de contraste iodé. Par ailleurs, ces adénomes sont de découverte fortuite dans la grande majorité des cas, ce qui fait parler d'incidentalome.

Le myélolipome surrénalien est souvent de taille plus importante, unilatéral, et possède un contingent graisseux pathognomonique.

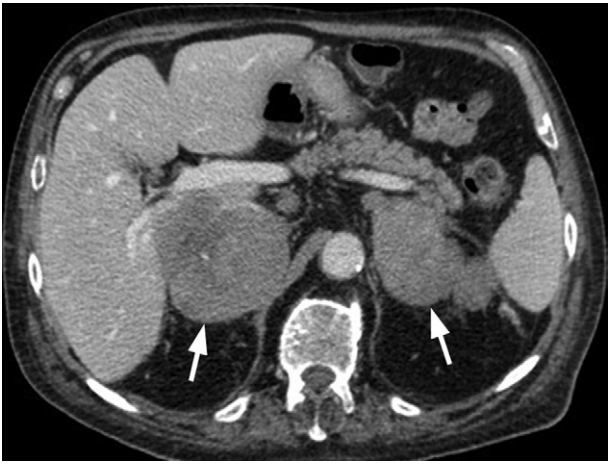

Figure 11-6.
Lymphome surrénalien. Infiltration lésionnelle bilatérale (flèches) de densité homogène et de rehaussement faible.

www.lemanip.com

Paratger Le Site www.lemanip.com Tout Est Gratuit

Paratger Le Site www.lemanip.com Tout Est Gratuit

Les métastases surrénaliennes sont en général bilatérales et déforment les contours glandulaires. Par ailleurs, elles entrent presque toujours dans un contexte plurimétastatique connu lors du diagnostic.

ÉVOLUTION NATURELLE ET PRONOSTIC

Une insuffisance corticosurrénalienne est possible en cas d'atteinte bilatérale et de plus de 90 % du tissu surrénalien. Le pronostic est en rapport avec celui du lymphome.

PRINCIPES DE PRISE EN CHARGE

Chimiothérapie et suivi évolutif du lymphome sont la règle générale.

ITEMS CLÉS

Surrénale – atteinte nodulaire ou diffuse de la glande – atteinte bilatérale – hypodensité et très faible rehaussement après injection – ADN et SMG associées.

www.lemanip.com

Métastases surrénaliennes *(adrenal metastases)*

Les métastases surrénaliennes sont des tumeurs malignes secondaires des surrénales à point de départ d'un cancer primitif d'un autre organe. Les surrénales sont le quatrième site de métastases après le poumon, le foie et l'os. Pour autant, seuls 30 % des lésions surrénaliennes rencontrées chez un patient porteur d'un cancer s'avèrent au final être des métastases. Les tumeurs primitives les plus fréquemment rencontrées sont les cancers du poumon (40 % des cas) et du sein (20 % des cas), les mélanomes, les cancers du rein, de la thyroïde et du côlon. L'atteinte peut être unilatérale ou bilatérale. La taille moyenne au diagnostic est variable de 1 à 10 cm pour les plus volumineuses. L'âge à la découverte, ainsi que le sexe des patients porteurs de métastases surrénaliennes sont extrêmement variables et en rapport avec le type de la tumeur primitive responsable. La taille moyenne au diagnostic est supérieure à 3 cm.

ANATOMOPATHOLOGIE

Sur le plan macroscopique, les métastases, plus souvent uniques que multiples, sont des lésions nodulaires bien limitées pouvant présenter des remaniements kystiques ou hémorragiques. L'aspect macroscopique rappelle souvent la tumeur primitive (de consistance dure et fibreuse pour le carcinome mammaire, de couleur marron pour le mélanome si pigmenté, de couleur jaune-orangé pour le carcinome à cellules claires du rein, avec foyers de nécrose pour le cancer du côlon…).
Sur le plan microscopique, les métastases sont en général histologiquement similaires à la tumeur d'origine, tant par l'aspect morphologique que par les données immuno-histochimiques.

Paratger Le Site www.lemanip.com Tout Est Gratuit

Paratger Le Site www.lemanip.com Tout Est Gratuit

CONTEXTE CLINIQUE

Les métastases surrénaliennes sont asymptomatiques le plus souvent. Seules des masses surrénaliennes bilatérales volumineuses peuvent générer une insuffisance corticosurrénalienne (maladie d'Addison). Dans ce cadre, qui nécessite une atteinte de plus de 90 % des tissus surrénaliens, une AEG, un amaigrissement, une anorexie, des nausées et vomissements ainsi qu'une hypotension et une pigmentation cutanée sont mis en évidence.

La biologie est en règle générale non remarquable à moins qu'une insuffisance corticosurrénalienne existe avec baisse du cortisol, de l'aldostérone et des androgènes et élévation de l'ACTH. Habituellement, des troubles ioniques s'y associent.

TDM

La sémiologie TDM des métastases surrénaliennes (fig. 11-7) associe :

– une lésion souvent supérieure à 3 cm, de contours mal définis ;

– un aspect hétérogène avec des zones de nécrose et/ou d'hémorragie (en cas de lésion volumineuse) ;

– de possibles calcifications ;

– une glande qui n'est souvent plus distinguée ;

– un caractère fréquemment bilatéral de l'atteinte ;

– un rehaussement variable et lié à la nature de la tumeur primitive après injection IV de produit de contraste iodé.

Le bilan TDM d'extension des métastases surrénaliennes cherche à mettre en évidence une extension locale aux organes adjacents et d'autres métastases au niveau

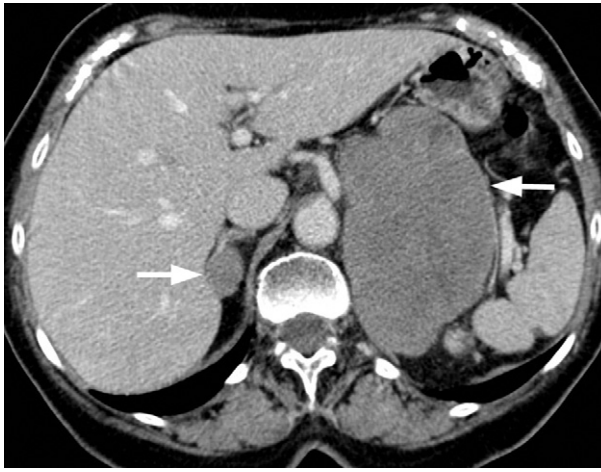

Figure 11-7.
Métastases surrénaliennes. Atteinte lésionnelle bilatérale (flèches) et asymétrique.

www.lemanip.com

Paratger Le Site www.lemanip.com Tout Est Gratuit

Paratger Le Site www.lemanip.com Tout Est Gratuit

notamment du foie, des poumons et de l'os. La recherche de la tumeur primitive est impérative lorsque celle-ci n'est pas connue au moment du diagnostic.

AUTRES EXAMENS D'IMAGERIE

L'échographie met en évidence une lésion hétérogène souvent supérieure à 3 cm déformant la glande surrénalienne. La lésion est généralement hypo-échogène à la graisse environnante. Une atteinte bilatérale ainsi que des métastases hépatiques associées sont à rechercher de principe.
L'IRM met en évidence une lésion nodulaire souvent supérieure à 3 cm qui déforme les contours de la glande. En fonction de la présence ou non de zones de nécrose et/ou d'hémorragie, le signal en T1 et T2 est variable. Le rehaussement par l'injection IV de gadolinium est fonction du type de la tumeur primitive.

DIAGNOSTIC TDM DIFFÉRENTIEL

L'adénome surrénalien possède en général une atténuation faible (< 10 UH) et ne génère pas de dysmorphie glandulaire. Par ailleurs, la cinétique de rehaussement diffère largement après injection IV de produit de contraste iodé.
Le carcinome surrénalien est rare, unilatéral et possède un rehaussement extrêmement important et hétérogène après injection IV de produit de contraste iodé. Sa taille est en général supérieure à 6 cm et son extension locale est importante.
Le lymphome surrénalien peut être bilatéral mais l'infiltration est en général diffuse, et il existe un rehaussement extrêmement faible après injection IV de produit de contraste iodé.

ÉVOLUTION NATURELLE ET PRONOSTIC

Seules les métastases surrénaliennes envahissant plus de 90 % du volume surrénalien peuvent induire une insuffisance corticosurrénalienne. Le pronostic des métastases surrénaliennes est globalement sombre puisqu'il traduit un stade souvent avancé de la maladie cancéreuse.

PRINCIPES DE PRISE EN CHARGE

La chimiothérapie est le plus souvent la règle dans les cancers métastatiques aux surrénales, elle doit être adaptée à la nature de la tumeur primitive.

ITEMS CLÉS

Surrénale – lésion > 3 cm déformant les contours glandulaires – caractère bilatéral fréquent – possible nécrose centrale – rehaussement en rapport avec la tumeur primitive – poumon et sein le plus souvent en cause – fréquentes métastases synchrones au sein d'autres organes.

www.lemanip.com

Paratger Le Site www.lemanip.com Tout Est Gratuit

Paratger Le Site www.lemanip.com Tout Est Gratuit

www.lemanip.com

Adénome surrénalien

Blake MA, et al. Low-density pheochromocytoma on CT : a mimicker of adrenal adenoma. AJR Am J Roentgenol 2003 ; 181 : 1663–8.

Korobkin M, et al. Differentiation of adrenal adenomas from nonadenomas using CT attenuation values. AJR Am J Roentgenol 1996 ; 166 : 531–6.

Newhouse JH, et al. Large degenerated adrenal adenomas : radiologic-pathologic correlation. Radiology 1999 ; 210 : 385–91.

Park BK, et al. Adrenal masses falsely diagnosed as adenomas on unenhanced and delayed contrast-enhanced computed tomography : pathological correlation. Eur Radiol 2006 ; 16 : 642–7.

Sangwaiya MJ, et al. Incidental adrenal lesions : accuracy of characterization with contrast-enhanced washout multidetector CT–10 minutes delayed imaging protocol revisited in a large patient cohort. Radiology 2010 ; 256 : 504–10.

Kyste surrénalien

Lerttumnongtum P, et al. Imaging features of unusual adrenal masses. Australas Radiol 2004 ; 48 : 107–13.

Rozenblit A, et al. Cystic adrenal lesions : CT features. Radiology 1996 ; 201 : 541–8.

Sanal HT, et al. Imaging features of benign adrenal cysts. Eur J Radiol 2006 ; 60 : 465–9.

Sroujieh AS, et al. Adrenal cysts : diagnosis and management. Br J Urol 1990 ; 65 : 570–5.

Wang LJ, et al. Imaging spectrum of adrenal pseudocysts on CT. Eur Radiol 2003 ; 13 : 531–5.

Myélolipome surrénalien

Baker KS, et al. Presacral myelolipoma : a case report and review of imaging findings. Journal of Radiology Case Reports 2012 ; 6 : 1–9.

Butori N, et al. Myélolipome rétropéritonéal extra-surrénalien : aspects en TDM et en IRM. J Radiol 2012 ; 93 : 222–5.

Casey LR, et al. Giant adrenal myelolipomas : CT and MRI findings. Abdom Imaging 1994 ; 19 : 165–7.

Haouas N, et al. Le myélolipome surrénalien. Prog Urol 2005 ; 15 : 532–4.

Johnson P, et al. Adrenal mass imaging with multidetector CT : pathologic conditions, pearls, and pitfalls. Radiographics 2009 ; 29 : 1333–51.

Kenney PJ, et al. Myelolipoma : CT and pathologic features. Radiology 1998 ; 208 : 87–95.

Temizoz O, et al. Bilateral extra-adrenal perirenal myelolipomas : CT features. Br J Radiol 2010 ; 83 : 198–9.

Paratger Le Site www.lemanip.com Tout Est Gratuit

Paratger Le Site www.lemanip.com Tout Est Gratuit

Phéochromocytome

Blake MA, et al. Low-density pheochromocytoma on CT : a mimicker of adrenal adenoma. AJR Am J Roentgenol 2003 ; 181 : 1663–8.

Francis IR, et al. Complementary roles of CT and 131I-MIBG scintigraphy in diagnosing pheochromocytoma. AJR Am J Roentgenol 1983 ; 141 : 719–25.

Han XN, et al. Clinical manifestation and multiphasic spiral CT scanning features of abdominal pheochromocytoma : report of 70 cases. Chinese Journal of Oncology 2009 ; 31 : 139.

Iyer RB, et al. Adrenal pheochromocytoma with surrounding brown fat stimulation. AJR Am J Roentgenol 2009 ; 192 : 300–1.

Quint LE, et al. Pheochromocytoma and paraganglioma : comparison of MR imaging with CT and I-131 MIBG scintigraphy. Radiology 1987 ; 165 : 89–93.

Sugawara T, et al. CT features of early pheochromocytoma. Intern Med 2011 ; 50 : 787.

Szolar DH, et al. Adrenocortical carcinomas and adrenal pheochromocytomas : mass and enhancement loss evaluation at delayed contrast-enhanced CT. Radiology 2005 ; 234 : 479–85.

Carcinome surrénalien

Bharwani N, et al. Adrenocortical carcinoma : the range of appearances on CT and MRI. AJR Am J Roentgenol 2011 ; 196 : 706–14.

Ferrozzi F, et al. CT and MR demonstration of fat within an adrenal cortical carcinoma. Abdom Imaging 1995 ; 20 : 272–4.

Fishman EK, et al. Primary adrenocortical carcinoma : CT evaluation with clinical correlation. AJR Am J Roentgenol 1987 ; 148 : 531–5.

Gupta RT, et al. Dual-energy CT for characterization of adrenal nodules : initial experience. AJR Am J Roentgenol 2010 ; 194 : 1479–83.

Szolar DH, et al. Adrenocortical carcinomas and adrenal pheochromocytomas : mass and enhancement loss evaluation at delayed contrast-enhanced CT. Radiology 2005 ; 234 : 479–85.

Lymphome surrénalien

Alvarez-Castells A, et al. CT of primary bilateral adrenal lymphoma. J Comput Assist Tomogr 1993 ; 17 : 408.

Khan S, et al. Case report : Non-Hodgkin's lymphoma confined to the adrenal glands presenting with Addison's disease. Clin Radiol 1990 ; 42 : 63–4.

Li Y, et al. Primary bilateral adrenal lymphoma : 2 case reports. J Comput Assist Tomogr 2006 ; 30 : 791–3.

Mantzios G, et al. Primary adrenal lymphoma presenting as Addison's disease : case report and review of the literature. Ann Hematol 2004 ; 83 : 460–3.

www.lemanip.com

Paratger Le Site www.lemanip.com Tout Est Gratuit

Gratuittement

www.lemanip.com

Radiologie et imagerie medicale

Livres,memoires,rapport de stage,courses,radiologie conventionnelle,Scanner,TDM,IRM,Scintigraphie, Medecine nucleaire,Radiotherapie,Radiologie Interventionnelle,Oncologie,Clichees,Cas interpretes,exposes,medecine

https://www.lemanip.com/

www.lemanip.com

Paratger Le Site www.lemanip.com Tout Est Gratuit

McLoughlin RF, et al. Tumors of the adrenal gland : findings on CT and MR imaging. AJR Am J Roentgenol 1994 ; 163 : 1413–8.

Zhou L, et al. Primary adrenal lymphoma : radiological ; pathological, clinical correlation. Eur J Radiol 2012 ; 81(3) : 401–5.

Métastases surrénaliennes

Moroni AL, et al. Échec de caractérisation d'une métastase surrénalienne d'hépatocarcinome par le pourcentage de lavage du produit de contraste en TDM : à propos d'un cas. J Radiol 2007 ; 884 : 589–91.

Tariq U, et al. Multimodality imaging of Fat-containing adrenal metastasis from hepatocellular carcinoma. Clin Nucl Med 2012 ; 37 : 157.

www.lemanip.com

Paratger Le Site www.lemanip.com Tout Est Gratuit

Paratger Le Site www.lemanip.com Tout Est Gratuit

Estomac et duodénum

12

CHAPITRE

Le tube digestif correspond à l'ensemble des organes creux, allant de la bouche à l'anus, dont la fonction générale regroupe l'ingestion et la transformation alimentaire, la digestion et l'absorption des substances apportées par cette alimentation et enfin l'élimination dans les selles des déchets non utilisés par l'organisme. À l'étage abdominal, le tube digestif débute par l'estomac et le duodénum. Les tumeurs bénignes y sont rares tandis que dominent les carcinomes et le lymphome. Point également important, l'estomac est le site de prédilection des tumeurs stromales du tube digestif (GIST).

www.lemanip.com

TUMEURS BÉNIGNES (ET À BAS GRADE DE MALIGNITÉ)

Lipome gastrique *(gastric lipoma)*

Le lipome gastrique est une tumeur bénigne à contenu graisseux mature située au sein de la paroi gastrique. L'estomac est un site de fréquence intermédiaire. Par ordre de fréquence décroissant, les lipomes du tube digestif sont présents comme suit : côlon > duodénum > iléon > estomac > jéjunum > œsophage. Le lipome gastrique représente 2 % des tumeurs bénignes de l'estomac. L'âge de découverte est extrêmement variable. La taille moyenne au diagnostic est de 2 cm. Au niveau gastrique, la localisation est presque toujours antrale.

ANATOMOPATHOLOGIE

Sur le plan macroscopique, la lésion est sous-muqueuse, bien limitée, molle, de couleur jaunâtre.

Sur le plan microscopique, l'aspect classique du lipome conventionnel associe une prolifération d'architecture lobulée, faite d'adipocytes matures, sans atypie ni mitose, sans nécrose. Ces lésions sont très rarement observées du fait d'un aspect caractéristique en imagerie et de l'abstention thérapeutique en règle générale.

CONTEXTE CLINIQUE

Le lipome gastrique est habituellement asymptomatique et de découverte fortuite au cours d'un examen d'imagerie (principalement un scanner). De rares crampes

TDM des tumeurs abdominales
© 2013, Elsevier Masson SAS. Tous droits réservés.
Paratger Le Site www.lemanip.com Tout Est Gratuit

Paratger Le Site www.lemanip.com Tout Est Gratuit

digestives et/ou de vagues douleurs épigastriques sont exprimées par certains patients. La biologie est non remarquable.

TDM

La sémiologie TDM du lipome gastrique (fig. 12-1) associe :

– une lésion de taille comprise entre 1 et 3 cm ;

– des contours extrêmement réguliers ;

– une situation sous-muqueuse pure ;

– une densité graisseuse pathognomonique (d = –100 UH) ;

– une absence de rehaussement après injection IV de produit de contraste iodé.

AUTRES EXAMENS D'IMAGERIE

L'échographie est en général prise en défaut pour ce diagnostic.
L'IRM peut découvrir de façon fortuite un lipome gastrique. Il apparaît alors comme une lésion bien définie, en situation intrapariétale, qui possède un hypersignal T1 franc, un hypersignal T2 relatif et surtout un effondrement de son signal en T1 lors de l'application de séquences en saturation de graisse (FatSat). Aucun rehaussement n'est par ailleurs notable après injection IV de gadolinium.

DIAGNOSTIC TDM DIFFÉRENTIEL

Compte tenu de la nature purement graisseuse et homogène, aucun diagnostic différentiel du lipome gastrique n'est à évoquer.

ÉVOLUTION NATURELLE ET PRONOSTIC

Le lipome gastrique est une tumeur strictement bénigne et aucune dégénérescence en liposarcome n'est rapportée.

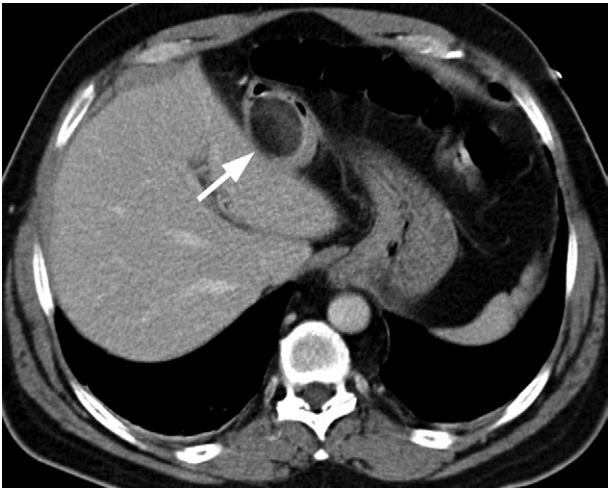

Figure 12-1.
Lipome gastrique.
Lésion extrêmement bien circonscrite, de densité graisseuse (d = –100 UH) pathognomonique, en situation sous-muqueuse de l'estomac (flèche).

www.lemanip.com

Paratger Le Site www.lemanip.com Tout Est Gratuit

Paratger Le Site www.lemanip.com Tout Est Gratuit

PRINCIPES DE PRISE EN CHARGE

Pour les tumeurs de petite taille et asymptomatiques, aucun traitement n'est requis. La chirurgie de résection tumorale est envisageable en cas de tumeur considérée comme symptomatique.

ITEMS CLÉS

Estomac – lésion antrale de 2 cm – densité graisseuse pure (d = – 100 UH) pathognomonique – situation strictement sous-muqueuse.

Tumeur stromale gastrique *(gastric stromal tumor)*

La tumeur stromale gastrique (ou GIST gastrique) est une tumeur de la sous-muqueuse gastrique à point de départ des cellules de Cajal, couvrant tout le spectre allant des tumeurs bénignes aux tumeurs malignes. Il s'agit de la tumeur mésenchymateuse la plus fréquente de l'ensemble du tractus digestif et le site gastrique est le site le plus fréquemment atteint de tous les sites digestifs. Des pathologies associées sont connues, comme au sein de la triade de Carney avec un chondrome pulmonaire et un paragangliome extrasurrénalien, ou encore avec la maladie de von Recklinghausen. L'âge à la découverte se situe habituellement autour de 60 ans. Il n'existe pas de prédilection en rapport avec le sexe. La taille moyenne au diagnostic est de 5 cm, mais les tumeurs les plus volumineuses peuvent dépasser les 10 cm.

ANATOMOPATHOLOGIE

Sur le plan macroscopique, la tumeur est nodulaire, bien limitée, exophytique à la face externe de l'estomac lorsqu'elle est de grande taille, parfois ulcérée à la surface de la muqueuse. À la coupe, les plages hémorragiques sont fréquentes, alternant avec des plages solides de couleur brun-rosé.

Sur le plan microscopique, on décrit la tumeur stromale de type fusiforme (60 %), de type épithélioïde (20 %) ou de type mixte (20 %). La classification de Miettinen, pour apprécier le potentiel évolutif des GIST, tient compte de :

– la localisation : estomac, intestin ;

– la taille de la tumeur : ≤ 2 cm ; > 2– ≤ 5 cm ; > 5– ≤ 10 ; > 10 cm ;

– l'index mitotique : ≤ 5 mitoses/50 champs × 400 ; > 5 mitoses/50 champs × 400.

Sur l'étude immuno-histochimique, les cellules tumorales sont positives avec les anticorps anti-cKIT (90 %), anti-CD34 (60 %), DOG1 (90 %). Les mutations de c-KIT et de PDGFRα sont recherchées dans les tumeurs avancées puisqu'il est décrit une mauvaise réponse au traitement par imatinib pour les mutations de l'exon 9 et une bonne réponse à l'imatinib pour les mutations de l'exon 11.

www.lemanip.com

Paratger Le Site www.lemanip.com Tout Est Gratuit

Paratger Le Site www.lemanip.com Tout Est Gratuit

CONTEXTE CLINIQUE

La symptomatologie habituelle de la tumeur stromale gastrique associe une douleur abdominale, plus ou moins un syndrome de masse en cas de tumeur volumineuse. La biologie est en général non remarquable.

TDM

La sémiologie TDM de la tumeur stromale gastrique (fig. 12-2) associe :

– une lésion souvent volumineuse et de contours bien définis ;

– une situation sous-muqueuse ;

www.lemanip.com

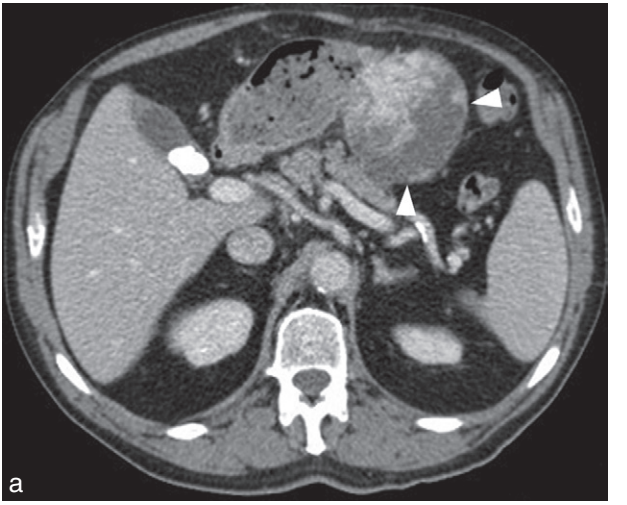

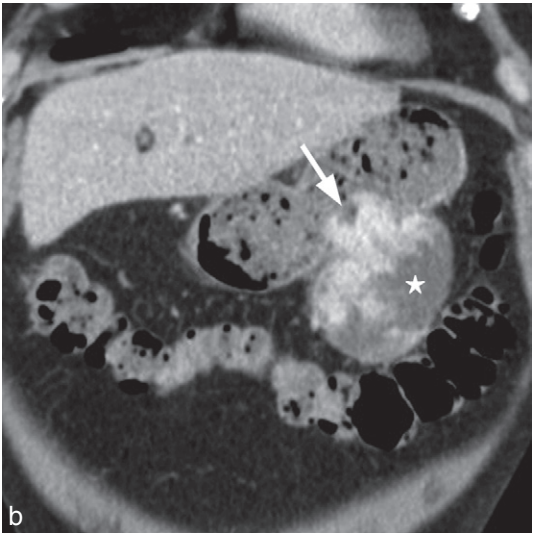

Figure 12-2.
Lésion stromale gastrique.
a : coupe axiale. Lésion volumineuse aux contours lobulés et bien définis (têtes de flèche) et de rehaussement hétérogène après injection de produit de contraste iodé. b : lésion présentant des plages de nécrose (étoile) et une ulcération muqueuse de l'estomac en regard de la lésion (flèche) extrêmement évocatrice.

Paratger Le Site www.lemanip.com Tout Est Gratuit

Paratger Le Site www.lemanip.com Tout Est Gratuit

– un centre nécrotique ;

– des calcifications (25 % des cas) ;

– une ulcération muqueuse gastrique au contact de la tumeur ;

– un rehaussement souvent important après injection IV de produit de contraste iodé.

Le bilan TDM d'extension de la tumeur stromale gastrique cherche à mettre en évidence des lésions de type secondaire, notamment au niveau hépatique, pulmonaire et à la cavité péritonéale.
Il est à noter qu'il n'existe pas d'atteinte lymphatique pour cette tumeur.

www.lemanip.com

AUTRES EXAMENS D'IMAGERIE

L'échographie met en évidence lorsque c'est possible une lésion à point de départ sous-muqueux gastrique assez volumineuse et hétérogène. Cette tumeur apparaît vascularisée à l'échodoppler.
L'IRM, lorsqu'elle est réalisée, retrouve une masse sous-muqueuse gastrique volumineuse, qui est en hyposignal T1, hypersignal T2 tumoral avec des zones hétérogènes et parfois en hypersignal T2 franc liquidien en cas de nécrose. Il existe un rehaussement important après injection IV de gadolinium.

DIAGNOSTIC TDM DIFFÉRENTIEL

Le carcinome gastrique exophytique est rare et peut mimer une tumeur stromale. Néanmoins, la présence de ganglions adjacents et l'atteinte de la muqueuse gastrique permettent souvent de rectifier le diagnostic.

ÉVOLUTION NATURELLE ET PRONOSTIC

La tumeur stromale gastrique peut dans de rares cas se compliquer d'hémorragie digestive, voire de rupture lésionnelle. Le pronostic tumoral dépend de la taille de la tumeur, de sa localisation et de l'index mitotique (classification de Miettinen) ainsi que du type de mutations observé. Le pronostic est excellent en cas de tumeur bénigne complètement réséquée, il est plus sombre en cas de tumeur de taille supérieure à 5 cm avec atteinte métastatique d'emblée. La taille est à préciser au pathologiste lors des biopsies à visée diagnostique.

PRINCIPES DE PRISE EN CHARGE

La prise en charge repose sur une chirurgie en bloc de la tumeur avec gastrectomie totale ou subtotale. Un traitement par inhibiteur de la tyrosine kinase (Glivec®) est la règle pour les tumeurs métastatiques.

ITEMS CLÉS

Estomac – lésion volumineuse régulière et lobulée – nécrose centrale et calcifications fréquentes – situation sous-muqueuse caractéristique – ulcération muqueuse gastrique en regard – pas d'atteinte lymphatique.

Paratger Le Site www.lemanip.com Tout Est Gratuit

Paratger Le Site www.lemanip.com Tout Est Gratuit

Carcinome duodénal *(duodenal carcinoma)*

Le carcinome duodénal est la tumeur épithéliale maligne primitive de la muqueuse duodénale. Il s'agit d'une tumeur rare qui représente moins de 1 % de toutes les tumeurs du TD. Son incidence augmente avec l'âge. Le carcinome duodénal est découvert en général après 60 ans avec une discrète prédominance masculine. Le carcinome duodénal naît le plus souvent de la transformation d'un polype adénomateux. Les facteurs de risque communément admis sont la PAF, la maladie de Crohn, la maladie cœliaque, le tabagisme et l'alcoolisme. Le carcinome duodénal est le plus fréquemment localisé au niveau des deuxième ou troisième portions du duodénum.

ANATOMOPATHOLOGIE

Sur le plan macroscopique, la lésion est circonférentielle et infiltrante, souvent découverte à un stade avancé, ou bien polypoïde, ulcérobourgeonnante.
Sur le plan microscopique, cet adénocarcinome présente des similitudes morphologiques avec l'adénocarcinome colorectal : il existe un dépassement de la musculaire muqueuse et une infiltration de la sous-muqueuse par les glandes adénocarcinomateuses, alors que l'adénome sous-jacent est parfois encore visible de part et d'autre. Les adénocarcinomes sont bien, moyennement ou peu différenciés. Le phénotype varie, avec une expression de la CK7 dans 50 % des cas et de la CK20+ dans 40 % des cas.

CONTEXTE CLINIQUE

La symptomatologie habituelle du carcinome duodénal associe des douleurs abdominales, plus ou moins associées à un syndrome occlusif haut. Des nausées, des vomissements, une perte de poids voire une hémorragie digestive peuvent parfois être associés. Un ictère obstructif peut révéler une atteinte de la région ampullaire. Sur le plan biologique, une anémie peut être retrouvée.

TDM

La sémiologie TDM du carcinome duodénal (fig. 12-3) associe :

– une lésion ulcérobourgeonnante et infiltrante ;

– une atteinte préférentielle du D2 ou du D3 ;

– un caractère volontiers sténosant avec distension digestive d'amont ;

– un rehaussement après injection IV de produit de contraste iodé.

Le bilan TDM d'extension du carcinome duodénal cherche à mettre en évidence des ADN régionales (60 % des cas), une atteinte de la graisse ou des organes adjacents et des métastases à distance.

www.lemanip.com

Paratger Le Site www.lemanip.com Tout Est Gratuit

Paratger Le Site www.lemanip.com Tout Est Gratuit

Figure 12-3.
Carcinome duodénal. Lésion volumineuse infiltrante et bourgeonnante (têtes de flèche) du D3.

www.lemanip.com

AUTRES EXAMENS D'IMAGERIE

L'échographie est en général difficile mais peut mettre en évidence un épaississement circonférentiel en « pseudo-rein » du duodénum.
L'IRM retrouve l'épaississement localisé et souvent sténosant de la lésion avec un rehaussement modéré après injection IV de gadolinium.

DIAGNOSTIC TDM DIFFÉRENTIEL

Le carcinome pancréatique et le carcinome ampullaire sont à exclure entraînant une dilatation importante et caractéristique des voies biliaires et du canal de Wirsung.
Une tumeur stromale peut mimer le carcinome duodénal mais n'est en général pas sténosante étant à point de départ sous-muqueux.
L'ulcère duodénal peut posséder un aspect pseudo-tumoral mais le contexte en général diffère et l'endoscopie et les biopsies permettent de redresser le diagnostic.

ÉVOLUTION NATURELLE ET PRONOSTIC

Le bilan d'extension cherche à mettre en évidence une atteinte par contiguïté des organes adjacents mais également des ADN régionaux et des métastases à distance.
Le pronostic est globalement sombre mais dépend des caractères de résécabilité de la tumeur primitive et de l'atteinte ganglionnaire et métastatique au diagnostic.

PRINCIPES DE PRISE EN CHARGE

La chirurgie est la règle pour les lésions résécables. Il s'agit alors d'une DPC en cas d'atteinte du premier ou du deuxième duodénum et d'une duodénectomie segmentaire avec anastomose en cas d'atteinte de la troisième ou de la quatrième portion du duodénum. En cas de tumeur non résécable, le traitement est palliatif avec chimiothérapie, radiothérapie et *stenting* digestif.

Paratger Le Site www.lemanip.com Tout Est Gratuit

Paratger Le Site www.lemanip.com Tout Est Gratuit

ITEMS CLÉS

Duodénum – homme > 60 ans – lésion plutôt ulcérobourgeonnante – D2 ou D3 – caractère sténosant responsable d'une occlusion haute – fréquente atteinte locorégionale.

Carcinome gastrique *(gastric carcinoma)*

Le carcinome gastrique est une tumeur épithéliale maligne développée à partir de la muqueuse gastrique. Il s'agit de la troisième tumeur maligne du tube digestif après le cancer colorectal et le cancer pancréatique. Il s'agit d'un ADK dans 95 % des cas. Sa fréquence diminue dans les pays occidentaux, tandis qu'il est fréquent en Asie et en Amérique du Sud. Des facteurs de risque sont aujourd'hui bien connus, à savoir la présence intragastrique d'*Helicobacter pylori*, une gastrite atrophique, une anémie pernicieuse, des polypes adénomateux, une maladie de Ménétrier, une gastrectomie partielle et une intoxication tabagique. Une alimentation riche en nitrites ou nitrates est également incriminée (aliments salés ou fumés). La localisation préférentielle se situe sur la petite courbure gastrique (60 % des cas), soit au cardia soit au dernier tiers de l'antre gastrique. L'âge de découverte est variable allant de 50 à 70 ans. Il s'agit d'un cancer plus fréquemment rencontré chez l'homme.

ANATOMOPATHOLOGIE

Sur le plan macroscopique, le carcinome gastrique infiltrant est ulcérobourgeonnant ou infiltrant. La forme clinique particulière de linite gastrique retrouve une muqueuse parfois rigidifiée mais sans formation tumorale individualisable.
Sur le plan microscopique, la classification de Laurén décrit deux types histologiques principaux (types intestinal ou diffus), alors que la classification de l'OMS décrit essentiellement l'adénocarcinome de type tubuleux, papillaire ou mucineux, le carcinome peu cohésif (ou à cellules indépendantes) incluant la variété de carcinomes à cellules en bagues à chaton et le type mixte. Le compte rendu d'anatomie pathologique, comme dans toute tumeur maligne, doit préciser le degré de différenciation, le niveau d'infiltration, la présence d'emboles vasculaires ou d'infiltrations périnerveuses, la qualité de l'exérèse.

CONTEXTE CLINIQUE

Le carcinome gastrique peut être purement asymptomatique ou s'exprimer par une anorexie avec perte de poids, des douleurs épigastriques, une anémie et parfois un méléna.
Sur le plan biologique, une anémie microcytaire hypochrome est fréquemment présente. Le test hémocult est positif.

www.lemanip.com

Paratger Le Site www.lemanip.com Tout Est Gratuit

Paratger Le Site www.lemanip.com Tout Est Gratuit

TDM

La sémiologie TDM du carcinome gastrique (fig. 12-4) associe :

– dans sa forme végétante :

- une lésion polypoïde,
- un épaississement pariétal gastrique,
- un rehaussement souvent important après injection IV de produit de contraste iodé ;

– dans sa forme de linite :

- un épaississement circonférentiel et important de la paroi gastrique générant une perte de volume global de l'organe,
- un rehaussement homogène après injection IV de produit de contraste iodé ;

– dans sa forme de cancer du cardia :

- une lésion d'allure lobulée et sténosante du cardia,
- un rehaussement souvent important après injection IV de produit de contraste iodé.

Le bilan TDM d'extension du carcinome gastrique cherche à mettre en évidence des ADN régionales ainsi que des métastases hépatiques, pulmonaires, péritonéales voire ovariennes par voie transpéritonéale (tumeur de Krukenberg).

AUTRES EXAMENS D'IMAGERIE

L'échographie et l'IRM ne possèdent pas d'indications.
Le TOGD peut mettre en évidence un aspect d'irrégularité de la paroi gastrique avec souvent une perte de volume et un aspect d'ulcère ou de lacune irrégulière correspondant à la tumeur.

DIAGNOSTIC TDM DIFFÉRENTIEL

L'ulcère peptique est en général localisé, plutôt au niveau du bulbe duodénal, et correspond à une érosion focale sans épaississement pariétal associé.
Les différentes gastriques érosives granulomateuses et éosinophiles ou de Ménétrier entrent dans un contexte différent et sont fréquemment de diagnostic différentiel facile en endoscopie.
La tumeur stromale gastrique est à point de départ sous-muqueux avec une extension plutôt extragastrique qu'intragastrique.

ÉVOLUTION NATURELLE ET PRONOSTIC

Des complications mécaniques à type d'occlusion digestive haute peuvent être rencontrées.
Le pronostic du carcinome gastrique varie selon son stade avec une survie à 5 ans située entre 85 et 100 % en cas de cancer gastrique précoce (intramuqueux) et de 3 à 21 % en cas de cancer invasif.

www.lemanip.com

Paratger Le Site www.lemanip.com Tout Est Gratuit

Paratger Le Site www.lemanip.com Tout Est Gratuit

www.lemanip.com

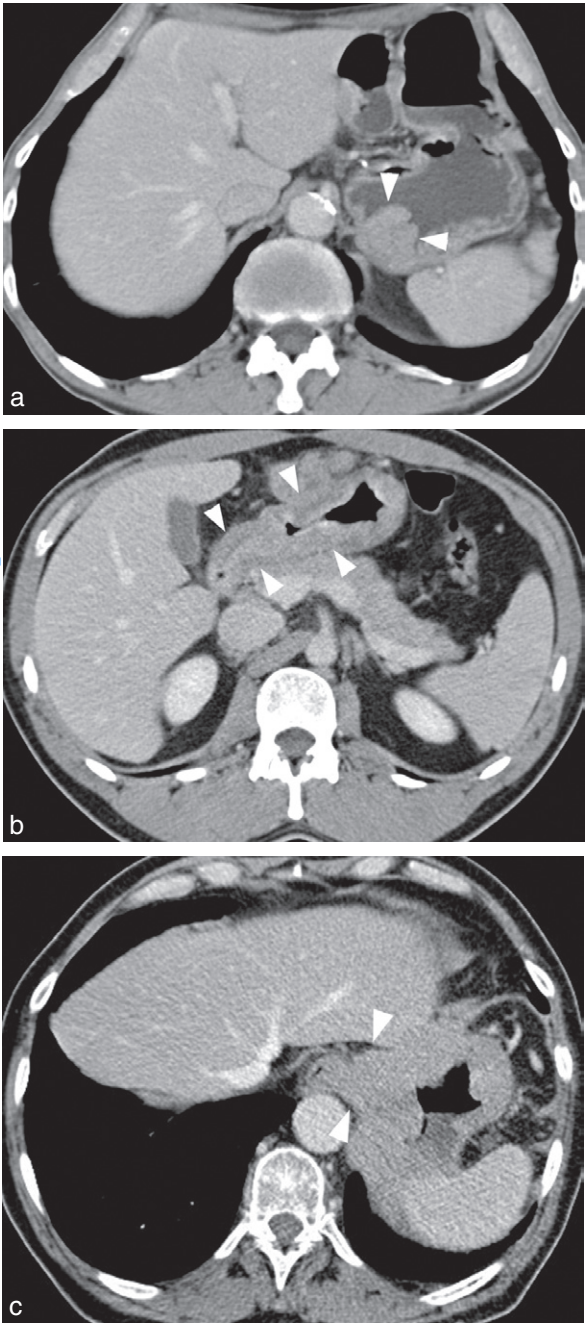

Figure 12-4.
Carcinome gastrique.
a : forme végétante. Lésion polypoïde (têtes de flèche) faisant saillie dans la lumière gastrique. b : forme de linite. Épaississement circonférentiel et important (têtes de flèche) du corps gastrique lui conférant un aspect tubulaire et rigide. c : forme de cancer du cardia. Lésion infiltrante et sténosante de la région œsogastrique (têtes de flèche).

Paratger Le Site www.lemanip.com Tout Est Gratuit

Paratger Le Site www.lemanip.com Tout Est Gratuit

PRINCIPES DE PRISE EN CHARGE

La chirurgie repose sur une gastrectomie totale ou subtotale. Une radiothérapie et une chimiothérapie peuvent être associées en cas de cancer infiltrant.

ITEMS CLÉS

Estomac – Asie et Amérique du Sud – homme > 50 ans – nombreux facteurs de risque – lésion végétante ou épaississement tubuliforme.

Lymphome gastrique *(gastric lymphoma)*

Le lymphome du grêle correspond à une tumeur maligne développée à partir du tissu lymphoïde de l'estomac. L'estomac est le site le plus fréquent (50 % des cas) des lymphomes du tube digestif. Le lymphome gastrique primitif représente 5 à 10 % de toutes les tumeurs gastriques malignes. La grande majorité des lymphomes sont des LMNH de phénotype B : les deux LMNH de type B observés dans plus de 90 % des cas sont le lymphome diffus à grandes cellules B (de haut grade) et le lymphome de la zone marginale extraganglionnaire du tissu lymphoïde associé aux muqueuses ou lymphome du MALT (de bas grade). L'âge moyen de découverte est variable et il n'existe pas de prédominance sexuelle pour cette tumeur. Les lymphomes gastriques sont associés à une infection à *Helicobacter pylori*.

ANATOMOPATHOLOGIE

Tout prélèvement biopsique réalisé pour suspicion de lymphome doit être adressé au service d'anatomie pathologique immédiatement et à l'état frais pour faire l'objet d'une congélation, dans la perspective d'éventuels examens de biologie moléculaire.

Sur le plan macroscopique, la muqueuse est ulcérée, décolorée ou plurinodulaire dans les LMNH de bas grade ou peut mimer un carcinome gastrique avec une masse ulcérée dans le lymphome de haut grade.

Sur le plan microscopique, le lymphome du MALT est constitué d'une prolifération lymphoïde de cellules B d'allure centrocytique responsables de lésions lymphoépithéliales (destruction des glandes gastriques). Le lymphome diffus à grandes cellules B est une prolifération monotone de cellules de taille moyenne à grande, il est morphologiquement similaire à celui survenant dans d'autres sites. Il est observé *de novo* ou dans l'évolution d'un lymphome du MALT. Les autres types de LMNH (lymphome du manteau, lymphome de Burkitt, lymphome de phénotype T) et les lymphomes de Hodgkin se distinguent à partir de caractéristiques morphologiques et immunophénotypiques. La recherche d'un réarrangement clonal des immunoglobulines par biologie moléculaire est effectuée en cas de difficulté pour différencier un infiltrat lymphoïde réactionnel, dans une gastrite d'intensité sévère associée à *Helicobacter pylori*, et un lymphome du MALT débutant.

www.lemanip.com

Paratger Le Site www.lemanip.com Tout Est Gratuit

Gratuittement

www.lemanip.com

Radiologie et imagerie medicale

Livres,memoires,rapport de stage,courses,radiologie conventionnelle,Scanner,TDM,IRM,Scintigraphie, Medecine nucleaire,Radiotherapie,Radiologie Interventionnelle,Oncologie,Clichees,Cas interpretes,exposes,medecine

https://www.lemanip.com/

www.lemanip.com

Paratger Le Site www.lemanip.com Tout Est Gratuit

CONTEXTE CLINIQUE

Le lymphome gastrique peut être asymptomatique ou engendrer des douleurs abdominales, une AEG, voire une masse palpable. Dans de rares cas, un tableau aigu peut survenir à type d'hématémèse, de méléna ou de perforation.
La biologie est en général non remarquable en dehors des complications.

TDM

La sémiologie TDM du lymphome gastrique (fig. 12-5) associe :

– une lésion infiltrante et hypodense ;

– une atteinte de tout l'estomac (50 % des cas) ;

– un épaississement marqué (> 4 cm) et circonférentiel de la paroi gastrique ;

– un élargissement des gros plis gastriques ;

– une lumière gastrique irrégulière (60 % des cas) ;

– un faible rehaussement après injection IV de produit de contraste iodé.

Le bilan TDM d'extension du lymphome gastrique cherche à mettre en évidence des ADN régionales et une SMG.

AUTRES EXAMENS D'IMAGERIE

L'échographie montre un estomac aux parois épaissies associé à des ADN régionales et parfois à une SMG.
L'IRM n'a pas d'indication.

www.lemanip.com

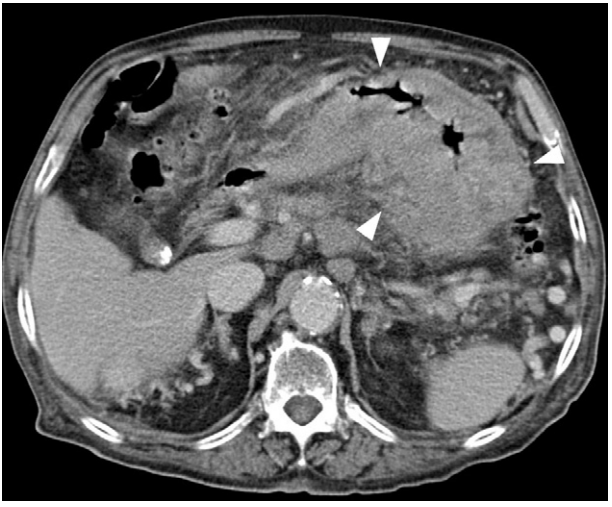

Figure 12-5.
Lymphome gastrique. Lésion infiltrante circonférentielle et hypodense de l'estomac (têtes de flèche) avec un faible rehaussement après injection de produit de contraste iodé. Noter la présence de nombreuses ADN associées.

Paratger Le Site www.lemanip.com Tout Est Gratuit

Paratger Le Site www.lemanip.com Tout Est Gratuit

DIAGNOSTIC TDM DIFFÉRENTIEL

Le carcinome gastrique est une lésion d'allure plutôt végétante et focale dont l'aspect diffère le plus souvent nettement.
La tumeur stromale gastrique est une lésion volumineuse régulière et lobulée qui possède une nécrose centrale et de fréquentes calcifications. Sa situation sous-muqueuse est caractéristique et aucune ADN n'est associée.

ÉVOLUTION NATURELLE ET PRONOSTIC

Le lymphome gastrique peut se compliquer d'hématémèse et de méléna, voire de perforation.
Le pronostic de la maladie est sombre (sauf en cas de MALT). La survie à 5 ans est estimée à 55 % en cas de traitement.

PRINCIPES DE PRISE EN CHARGE

Chimiothérapie et résection chirurgicale des lésions induisant des complications aiguës sont la règle.

ITEMS CLÉS

Estomac – lymphome le plus souvent primitif – lésion infiltrante et hypodense – épaississement marqué de la paroi gastrique – faible rehaussement après injection – ADN et/ou SMG.

Métastases duodénales *(duodenal metastases)*

Les métastases duodénales sont des lésions duodénales secondaires à une tumeur maligne primitive issue d'un autre organe. La localisation est préférentiellement pylorique et bulbaire. La taille au diagnostic varie de 1 à 5 cm. Le caractère multiple n'est retrouvé que dans moins de 30 % des cas. Les tumeurs malignes responsables sont par ordre décroissant de fréquence : le mélanome ; les cancers du sein, du poumon, du côlon, du pancréas et du rein. L'âge moyen à la découverte et le sex-ratio sont variables selon le type de la tumeur primitive.

ANATOMOPATHOLOGIE

Sur le plan macroscopique, les métastases duodénales, le plus souvent uniques, sont des lésions nodulaires bien limitées enchâssées dans la paroi duodénale, située dans la musculeuse ou la sous-muqueuse, ulcérant parfois la muqueuse. L'aspect macroscopique peut rappeler la tumeur primitive (de couleur marron pour le mélanome pigmenté, de consistance dure et fibreuse pour le carcinome mammaire…).
Sur le plan microscopique, les métastases sont le plus souvent histologiquement similaires au cancer primitif, tant par l'aspect morphologique que par les données immuno-histochimiques.

www.lemanip.com

Paratger Le Site www.lemanip.com Tout Est Gratuit

Paratger Le Site www.lemanip.com Tout Est Gratuit

CONTEXTE CLINIQUE

Les métastases duodénales peuvent être responsables de douleurs abdominales, de nausées, de vomissements et d'une AEG. Une masse palpable et/ou une hémorragie digestive sont parfois révélatrices.
Le bilan biologique est le plus souvent non remarquable en dehors des épisodes d'hémorragie digestive.

TDM

La sémiologie TDM des métastases duodénales (fig. 12-6) associe :

– une (plus rarement plusieurs) lésion(s) de 1 à 5 cm ;
– une topographie pylorique ou bulbaire préférentielle ;
– une occlusion digestive haute (en cas de lésion volumineuse et sténosante) ;
– un rehaussement variable selon le type de la tumeur primitive après injection IV de produit de contraste iodé.

Le bilan TDM d'extension des métastases duodénales cherche à mettre en évidence des ADN régionales et/ou des métastases à d'autres organes.

AUTRES EXAMENS D'IMAGERIE

L'échographie est souvent prise à défaut.
L'IRM n'est en général pas indiquée.

DIAGNOSTIC TDM DIFFÉRENTIEL

Le carcinome duodénal est unique et sténosant. Il inaugure presque toujours le tableau clinique tandis que les métastases duodénales interviennent le plus souvent à un stade avancé d'un cancer par ailleurs connu.

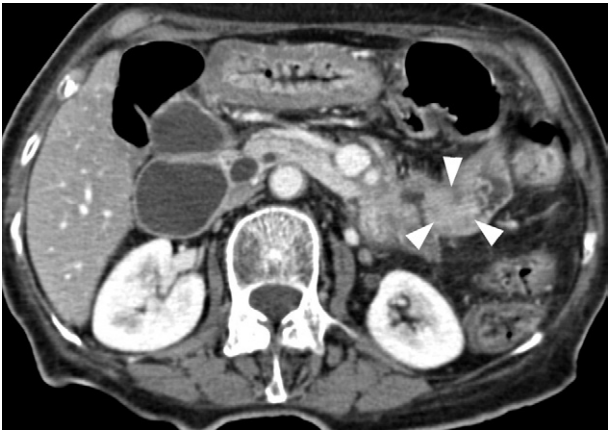

Figure 12-6
Métastase duodénale.
Lésion nodulaire sténosante du D3 (têtes de flèche).

www.lemanip.com

Paratger Le Site www.lemanip.com Tout Est Gratuit

Paratger Le Site www.lemanip.com Tout Est Gratuit

ÉVOLUTION NATURELLE ET PRONOSTIC

Le pronostic des métastases duodénales est variable selon le type de la tumeur primitive mais est en général assez sombre puisqu'il traduit un cancer souvent largement avancé.

PRINCIPES DE PRISE EN CHARGE

La chimiothérapie est la règle. Une chirurgie de dérivation digestive est parfois nécessaire en traitement palliatif.

ITEMS CLÉS

Duodénum – lésion le plus souvent unique de 1 à 5 cm – localisation pylorique ou bulbaire – type de rehaussement en rapport avec la tumeur primitive – stade avancé d'un cancer.

POUR EN SAVOIR PLUS

Lipome gastrique

Agarwal RK, et al. Submucosal lipoma of the stomach – a rare benign gastric tumour. Health Renaissance 2012 ; 10 : 62–3.

Imoto T, et al. Computed tomography of gastric lipomas. Abdom Imaging 1983 ; 8 : 129–31.

Kibria R, et al. An unusual case of giant gastric lipoma with hemorrhage. Journal of Gastrointestinal Cancer 2009 ; 40 : 144–5.

Taylor AJ, et al. Gastrointestinal lipomas : a radiologic and pathologic review. AJR Am J Roentgenol 1990 ; 155 : 1205–10.

Thompson WM, et al. Imaging characteristics of gastric lipomas in 16 adult and pediatric patients. AJR Am J Roentgenol 2003 ; 181 : 981–5.

Tumeur stromale gastrique

Bensimhon D, et al. Tumeurs stromales digestives : rôle de la tomodensitométrie avant et après traitement. Gastroentérol Clin Biol 2008 ; 32 : 91–7.

Boonsirikamchai P, et al. Imaging of gastrointestinal stromal tumors and assessment of benefit from systemic therapy. Hematol Oncol Clin North Am 2009 ; 23 : 35–48.

Burkill GJ, et al. Malignant gastrointestinal stromal tumor : distribution, imaging features, and pattern of metastatic spread. Radiology 2003 ; 226 : 527–32.

Choi H. Imaging modalities of gastrointestinal stromal tumors. J Surg Oncol 2011 ; 104 : 907–1014.

Demuynck F, et al. Digestif – suivi radiologique des tumeurs gastro-intestinales stromales (GIST) sous traitement : à propos d'un cas. J Radiol 2009 ; 90 : 735–38.

Kim JY, et al. Ectopic pancreas : CT findings with emphasis on differentiation from small gastrointestinal stromal tumor and leiomyoma. Radiology 2009 ; 252 : 92–100.

Mignon F, et al. Imagerie des tumeurs stromales gastriques : corrélations radio-anatomiques. À propos de quatre cas. J Radiol 2000 ; 81 : 874–81.

www.lemanip.com

Paratger Le Site www.lemanip.com Tout Est Gratuit

Paratger Le Site www.lemanip.com Tout Est Gratuit

Sandrasegaran K, et al. Gastrointestinal stromal tumors : CT and MRI findings. Eur Radiol 2005 ; 15 : 1407–14.

Carcinome duodénal

Kalkan MK, et al. Magnificent gallbladder enlargement due to huge duodenal adenocarcinoma. Am J Gastroenterol 2011 ; 106 : 2206–7.

Kazerooni EA, et al. Duodenal neoplasms : predictive value of CT for determining malignancy and tumor resectability. AJR Am J Roentgenol 1992 ; 159 : 303–9.

Sata N, et al. A new 3-D diagnosis strategy for duodenal malignant lesions using multidetector row CT, CT virtual duodenoscopy, duodenography, and 3-D multicholangiography. Abdom Imaging 2007 ; 32 : 66–72.

Tunaci M. Carcinoma of stomach and duodenum : radiologic diagnosis and staging. Eur J Radiol 2002 ; 42 : 181–92.

Wei CJ, et al. Tumor and tumor-like lesions of duodenum : CT and barium imaging features. Clin Imaging 2003 ; 27 : 89–96.

Yoshimitsu K, et al. Heterotopic gastric mucosa of the duodenum mimicking a duodenal cancer. Abdom Imaging 1989 ; 14 : 115–7.

Carcinome gastrique

Ahn HS, et al. Diagnostic accuracy of T and N stages with endoscopy, stomach protocol CT, and endoscopic ultrasonography in early gastric cancer. J Surg Oncol 2009 ; 99 : 20–7.

Chamadol N, et al. Accuracy of spiral CT in preoperative staging of gastric carcinoma : correlation with surgical and pathological findings. J Med Assoc Thai 2011 ; 91 : 356.

Cho JS, et al. Preoperative assessment of gastric carcinoma : value of two-phase dynamic CT with mechanical iv. injection of contrast material. AJR Am J Roentgenol 1994 ; 163 : 69–75.

Fukuya T, et al. Lymph-node metastases : efficacy for detection with helical CT in patients with gastric cancer. Radiology 1995 ; 197 : 705–11.

Hartgrink HH, et al. Gastric cancer. Lancet 2009 ; 374 : 477–90.

Kim HJ, et al. Gastric cancer staging at multi-detector row CT gastrography : comparison of transverse and volumetric CT scanning. Radiology 2005 ; 236 : 879–85.

Kim YH, et al. Staging of T3 and T4 gastric carcinoma with multidetector CT : added value of multiplanar reformations for prediction of adjacent organ invasion. Radiology 2009 ; 250 : 767–75.

Lee IJ, et al. Helical CT evaluation of the preoperative staging of gastric cancer in the remnant stomach. AJR Am J Roentgenol 2009 ; 192 : 902–8.

Sohn KM, et al. Comparing MR imaging and CT in the staging of gastric carcinoma. AJR Am J Roentgenol 2000 ; 174 : 1551–7.

Tunaci M. Carcinoma of stomach and duodenum : radiologic diagnosis and staging. Eur J Radiol 2002 ; 42 : 181–92.

www.lemanip.com

Paratger Le Site www.lemanip.com Tout Est Gratuit

Paratger Le Site www.lemanip.com Tout Est Gratuit

Urban BA, et al. Helicobacter pylori gastritis mimicking gastric carcinoma at CT evaluation. Radiology 1991 ; 179 : 689–91.

Vialle R, et al. Le point sur le cancer de l'estomac. J Radiol 2009 ; 90 : 1405.

Lymphome gastrique

Buy JN, et al. Computed tomography of gastric lymphoma. AJR Am J Roentgenol 1982 ; 138 : 859–65.

Chamadol N, et al. Computed tomographic features of adenocarcinoma compared to malignant lymphoma of the stomach. J Med Assoc Thai 2011 ; 94 : 1387.

Fishman EK, et al. CT of lymphoma : spectrum of disease. Radiographics 1991 ; 11 : 647–69.

Gossios K, et al. CT features of gastric lymphoma. Eur Radiol 2000 ; 10 : 425–30.

Karaosmanoglu D, et al. CT findings of lymphoma with peritoneal, omental and mesenteric involvement : peritoneal lymphomatosis. Eur J Radiol 2009 ; 71 : 313–7.

Kim HJ, et al. Gastrointestinal dissemination of mucosa-associated lymphoid tissue lymphoma : computed tomographic findings. J Comput Assist Tomogr 2010 ; 34 : 187.

Mauger D, et al. Localisations gastriques et duodénales d'un lymphome à cellules T périphérique. Acta Endoscopica 2010 ; 40 : 376–8.

Ndzengue A, et al. Gastric marginal zone B cell lymphoma of the duodenum. Case Reports in Gastroenterology 2011 ; 5 : 578–82.

Métastases duodénales

Lo CK, et al. Gastrointestinal metastasis from primary lung cancer. Surgical Practice 2009 ; 13 : 73–6.

Patel JK, et al. A rare case of uterine leiomyosarcoma metastasis to the duodenum. Proc West Pharmacol 2009 ; 52 : 8–10.

Willekens I, et al. Duodenal metastasis of alveolar soft part sarcoma. J Belge Radiol 2011 ; 94 : 287.

Yamada H, et al. A case of lung squamous cell carcinoma with metastases to the duodenum and small intestine. Int Surg 2011 ; 96 : 176–81.

www.lemanip.com

Paratger Le Site www.lemanip.com Tout Est Gratuit

Paratger Le Site www.lemanip.com Tout Est Gratuit

Intestin grêle 13

CHAPITRE

Le tube digestif correspond à l'ensemble des organes creux, allant de la bouche à l'anus, dont la fonction générale regroupe l'ingestion et la transformation alimentaire, la digestion et l'absorption des substances apportées par cette alimentation et enfin l'élimination dans les selles des déchets non utilisés par l'organisme. À l'étage abdominal, le grêle fait suite à l'estomac et au duodénum. La pathologie tumorale y est majoritairement maligne. En dehors du classique carcinome du grêle, les tumeurs malignes sont principalement représentées par les tumeurs neuro-endocrines (encore appelées tumeurs carcinoïdes) et des métastases principalement issues du mélanome malin.

www.lemanip.com

TUMEURS BÉNIGNES (ET À BAS GRADE DE MALIGNITÉ)

Lipome du grêle *(intestinal lipoma)*

Le lipome du grêle est une lésion bénigne à contingent graisseux pur, développée au sein de la paroi de l'intestin grêle. Le lipome du grêle est plus souvent retrouvé au niveau de l'iléon que du jéjunum. L'âge lors de la découverte est extrêmement variable. Il n'existe pas de sex-ratio particulier.

ANATOMOPATHOLOGIE

Sur le plan macroscopique, le lipome est bien limité, d'aspect adipeux, de couleur jaune. Sur le plan microscopique, l'aspect classique du lipome conventionnel associe une prolifération d'architecture lobulée, faite d'adipocytes matures, sans atypie ni mitose, sans nécrose ni remaniement inflammatoire.

CONTEXTE CLINIQUE

Le lipome du grêle est le plus souvent asymptomatique et de découverte fortuite au cours d'un examen d'imagerie (principalement TDM). Dans de très rares cas, il peut être découvert dans le cadre d'une complication à type de syndrome obstructif du grêle et/ou de l'IIA.
La biologie est non remarquable en l'absence de complications.

TDM

La sémiologie TDM du lipome du grêle (fig. 13-1) associe :

– une image lésionnelle de 1 à 3 cm ;

– des contours lésionnels extrêmement bien définis ;

TDM des tumeurs abdominales

© 2013, Elsevier Masson SAS. Tous droits réservés.

Paratger Le Site www.lemanip.com Tout Est Gratuit

Paratger Le Site www.lemanip.com Tout Est Gratuit

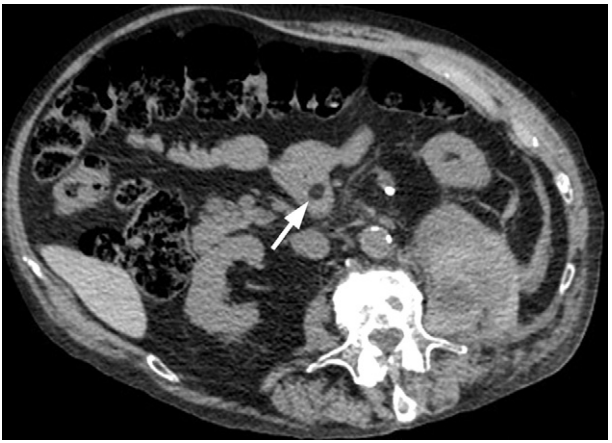

Figure 13-1.
Lipome du grêle.
Lésion centimétrique de contours très bien définis (flèche) et de densité graisseuse pure (d = –100 UH) pathognomonique.

– une densité graisseuse pure pathognomonique (d = –100 UH);
– une absence de rehaussement après injection IV de produit de contraste.

AUTRES EXAMENS D'IMAGERIE

L'échographie est non contributive.
L'IRM (et plus sûrement l'entéro-IRM) peut mettre en évidence un lipome du grêle. Celui-ci apparaît comme une lésion bien définie, en situation intrapariétale, qui possède un hypersignal T1 franc, un hypersignal T2 relatif et surtout un effondrement de son signal en T1 lors de l'application de séquences en saturation de graisse (FatSat). Aucun rehaussement n'est par ailleurs notable après injection IV de gadolinium.

DIAGNOSTIC TDM DIFFÉRENTIEL

Compte tenu de la densité graisseuse pure et de la situation intramurale du lipome du grêle, aucun autre diagnostic n'est en général évoqué.

ÉVOLUTION NATURELLE ET PRONOSTIC

Le lipome du grêle est une tumeur strictement bénigne qui ne dégénère jamais en liposarcome. L'évolution naturelle peut cependant se faire sur un mode de complication aiguë à savoir une occlusion aiguë du grêle ou une IIA.

PRINCIPES DE PRISE EN CHARGE

Les tumeurs de petite taille, asymptomatiques ne requièrent pas de traitement. Les tumeurs plus volumineuses et/ou responsables de complications imposent un geste de résection chirurgicale.

www.lemanip.com

Paratger Le Site www.lemanip.com Tout Est Gratuit

Paratger Le Site www.lemanip.com Tout Est Gratuit

ITEMS CLÉS

Intestin grêle – lésion de 1 à 3 cm de contours réguliers – densité lésionnelle graisseuse pure pathognomonique – occlusion et IIA possibles.

Tumeur stromale du grêle *(intestinal stromal tumor)*

La tumeur stromale gastro-intestinale (GIST) localisée au grêle est une tumeur à point de départ de la sous-muqueuse pariétale intestinale. La GIST est la plus fréquente des tumeurs primitives intramurales digestives et 25 % d'entre elles sont localisées à l'intestin grêle. L'âge de découverte est en général supérieur à 50 ans. Il n'existe pas de sex-ratio significatif. La taille au diagnostic est supérieure à 5 cm dans plus de la moitié des cas. Une association pathologique existe avec la maladie de von Recklinghausen. Sur le plan étiologique, les GIST sont liées à une mutation du gène codant la protéine KIT (CD117), dans une grande majorité de cas, ou à une mutation du gène PDGFRα.

ANATOMOPATHOLOGIE

Sur le plan macroscopique, la tumeur est nodulaire, bien limitée, exophytique à la face externe du grêle lorsqu'elle est de grande taille, parfois ulcérée à la surface de la muqueuse. À la coupe, les plages hémorragiques sont fréquentes, alternant avec des plages solides de couleur brun-rosé.

Sur le plan microscopique, on décrit la tumeur stromale de type fusiforme (60 %), de type épithélioïde (20 %) ou de type mixte (20 %). La classification de Miettinen, pour apprécier le potentiel évolutif des GIST, tient compte de :

– la localisation : estomac, intestin ;

– la taille de la tumeur : ≤ 2 cm ; > 2– ≤ 5 cm ; > 5– ≤ 10 ; > 10 cm ;

– l'index mitotique : ≤ 5 mitoses/50 champs × 400 ; > 5 mitoses/50 champs × 400.

Les particularités des GIST intestinales sont une association plus fréquente avec la maladie de von Recklinghausen, la présence de fibres sténoïdes caractéristiques sur l'examen microscopique, une moindre expression du CD34 (40 %), un plus grand nombre de tumeurs ne présentant pas de mutation des gènes KIT ou PDGFRα, ou présentant une mutation du gène KIT sur l'exon 9 (moins bonne réponse à l'imatinib).

CONTEXTE CLINIQUE

La GIST du grêle est le plus souvent asymptomatique même si une hémorragie digestive, une invagination ou une masse palpable sont parfois causes de sa découverte.

Sur le plan biologique, une anémie est possible en cas de saignement digestif.

www.lemanip.com

Paratger Le Site www.lemanip.com Tout Est Gratuit

Paratger Le Site www.lemanip.com Tout Est Gratuit

TDM

La sémiologie TDM de la GIST du grêle (fig. 13-2) associe :

– une lésion de contours réguliers et lobulés ;

– une taille souvent supérieure à 5 cm ;

– une situation sous-muqueuse caractéristique ;

– une ulcération focale muqueuse en regard de la lésion ;

– l'absence d'occlusion digestive ;

– une nécrose centrale fréquente ;

– de possibles calcifications (5 % des cas) ;

– un rehaussement souvent important après injection IV de produit de contraste iodé.

Le bilan TDM d'extension d'une GIST du grêle cherche à mettre en évidence des lésions secondaires notamment au niveau du foie.
Il est à noter qu'il n'existe pas de dissémination lymphatique pour ce type de tumeurs.

AUTRES EXAMENS D'IMAGERIE

L'échographie n'est pas contributive.
L'IRM n'est en général pas indiquée.

DIAGNOSTIC TDM DIFFÉRENTIEL

Les métastases du grêle sont d'origine colique ou secondaires à un mélanome. Le contexte tumoral est le plus souvent connu. Les lésions sont souvent multiples et étagées et un syndrome occlusif est la règle.

Figure 13-2.
Lésion stromale du grêle. Lésion de contours lobulés (têtes de flèche) à centre nécrotique (étoile) possédant un contact intime avec l'intestin grêle adjacent.

www.lemanip.com

Paratger Le Site www.lemanip.com Tout Est Gratuit

Paratger Le Site www.lemanip.com Tout Est Gratuit

Le carcinome du grêle possède un aspect circonférentiel et sténosant avec une occlusion souvent marquée.

ÉVOLUTION NATURELLE ET PRONOSTIC

La GIST du grêle peut se compliquer d'IIA, de rupture ou d'hémorragie digestive. Le pronostic est globalement bon pour les tumeurs inférieures à 5 cm, tandis que des métastases sont possibles pour les tumeurs les plus volumineuses (5 à 10 cm). Il est à noter que les GIST du grêle sont plus agressives que les GIST gastriques à taille équivalente.

PRINCIPES DE PRISE EN CHARGE

La résection chirurgicale plus ou moins associée à une chimiothérapie anti-angiogénique (imatinib – Glivec®) en cas d'atteinte métastatique associée est la règle.

ITEMS CLÉS

Intestin grêle –lésion volumineuse tissulaire à centre nécrotique – possibles calcifications – situation sous-muqueuse – ulcération muqueuse en regard – pas de syndrome occlusif.

www.lemanip.com

TUMEURS MALIGNES

Carcinome du grêle *(small bowel carcinoma)*

Le carcinome du grêle correspond à la tumeur primitive issue des cellules de la muqueuse de l'intestin grêle. L'adénocarcinome (40 % des tumeurs) est le type histologique le plus fréquent des tumeurs malignes du grêle même s'il demeure 50 fois moins fréquent que celui du côlon. La plupart des carcinomes proviennent d'un polype adénomateux. La prévalence de cette tumeur est de 1 à 3 pour 10 000 individus. Des facteurs de risque tels que la maladie de Crohn, la sprue, la maladie cœliaque, le syndrome de Peutz-Jeghers, la duplication intestinale et la chirurgie du grêle sont classiquement retenus. Le carcinome de l'intestin grêle est une tumeur du sujet âgé de plus de 60 ans. Une prédominance masculine est notée. La situation tumorale préférentielle est le jéjunum et tout particulièrement sur ses trente premiers centimètres. La localisation iléale est nettement moins fréquente et ne dépasse pas 15 % des cas.

ANATOMOPATHOLOGIE

Sur le plan macroscopique, la lésion est polypoïde ou plane, infiltrante, circonférentielle et sténosante.
Sur le plan microscopique, il s'agit d'une prolifération d'architecture glandulaire, pour laquelle on décrit le grade de différenciation (bien, moyennement ou peu

Paratger Le Site www.lemanip.com Tout Est Gratuit

Gratuittement

www.lemanip.com

Radiologie et imagerie medicale

Livres,memoires,rapport de stage,courses,radiologie conventionnelle,Scanner,TDM,IRM,Scintigraphie, Medecine nucleaire,Radiotherapie,Radiologie Interventionnelle,Oncologie,Clichees,Cas interpretes,exposes,medecine

https://www.lemanip.com/

www.lemanip.com

Paratger Le Site www.lemanip.com Tout Est Gratuit

différencié), le niveau d'infiltration de la paroi (pT), la présence d'emboles vasculaires ou d'infiltration périnerveuse, la présence de métastases ganglionnaires et l'état des sections chirurgicales.

CONTEXTE CLINIQUE

La symptomatologie habituelle du carcinome du grêle associe des douleurs abdominales et/ou un syndrome occlusif (90 % des cas). Un méléna ou une anémie sont également parfois retrouvés. Une masse palpable est quelquefois diagnostiquée.
Sur le plan biologique, une anémie est parfois révélatrice.

TDM

La sémiologie TDM du carcinome du grêle (fig. 13-3) associe :

– une lésion tissulaire circonférentielle ;

– un caractère irrégulier et sténosant évocateur ;

– une distension intestinale d'amont ;

– un rehaussement souvent modéré après injection IV de produit de contraste iodé.

Le bilan TDM d'extension du carcinome du grêle cherche à mettre en évidence des ADN mésentériques et/ou une infiltration de la graisse péridigestive. Des métastases hépatiques, pulmonaires ou encore une carcinose péritonéale sont à rechercher.

AUTRES EXAMENS D'IMAGERIE

L'échographie est le plus souvent prise à défaut.
L'IRM donne peu d'indications dans ce cadre, même si une entéro-IRM peut être intéressante pour la détection des plus petites lésions.

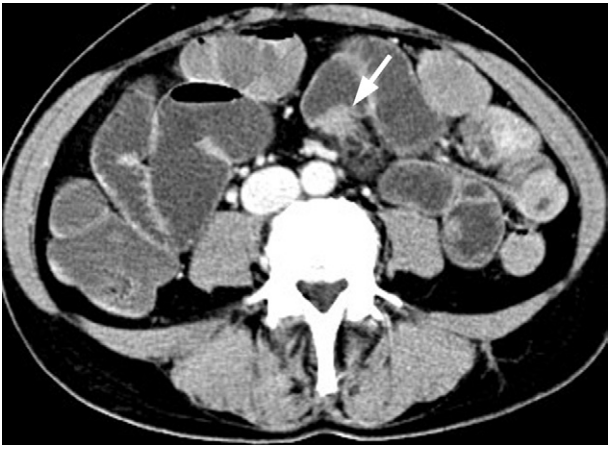

Figure 13-3.
Carcinome du grêle.
Lésion circonférentielle et sténosante (flèche) prenant fortement le produit de contraste iodé et provoquant un syndrome occlusif d'amont sur le grêle.

www.lemanip.com

Paratger Le Site www.lemanip.com Tout Est Gratuit

Paratger Le Site www.lemanip.com Tout Est Gratuit

DIAGNOSTIC TDM DIFFÉRENTIEL

Le lymphome du grêle se distingue par une dilatation importante de la lumière digestive qui est évocatrice.
La tumeur stromale du grêle (GIST) est exophytique et non occlusive du fait de sa situation strictement sous-muqueuse.
La tumeur neuro-endocrine du grêle est hyperartérialisée, présente des calcifications et induit une réaction fibreuse rétractile locorégionale souvent évidente.
Les métastases du grêle sont, en règle générale, issues d'une tumeur colique ou d'un mélanome. Les lésions sont alors souvent multiples et étagées sur l'ensemble de l'intestin.

ÉVOLUTION NATURELLE ET PRONOSTIC

Le carcinome du grêle peut générer des complications à type d'occlusion mécanique du grêle, d'IIA, d'hémorragie digestive ou de perforation (rare). Le pronostic est intermédiaire avec une survie à 5 ans de 50 % en cas de carcinome jéjunal et de 20 % en cas de carcinome iléal.

PRINCIPES DE PRISE EN CHARGE

La résection chirurgicale est la règle en cas de tumeur localisée. Une chimiothérapie est indiquée en cas de maladie étendue ou disséminée.

ITEMS CLÉS

Intestin grêle – patient > 60 ans – lésion irrégulière et sténosante – syndrome occlusif.

Tumeur neuro-endocrine du grêle *(intestinal neuroendocrine tumor)*

La tumeur neuro-endocrine (ou tumeur carcinoïde) du grêle est une tumeur à point de départ des cellules entérochromaffines. Dans son acceptation la plus restreinte, le terme de tumeur carcinoïde est réservé actuellement à la tumeur neuro-endocrine bien différenciée associée à un syndrome carcinoïde clinique dû à l'hypersécrétion de sérotonine (tumeur dite fonctionnelle). Il s'agit d'une tumeur rare, correspondant à 2 % des tumeurs gastro-intestinales. Des anomalies associées sont communément admises, notamment cardiaques (60 à 70 %) ou encore l'association possible à d'autres tumeurs malignes dans le cadre d'une NEM1. Quarante-cinq pour cent des TNE du TD sont situées dans l'intestin grêle (dont la moitié dans l'iléon). L'incidence des TNE dans l'iléon est en augmentation constante, alors que l'incidence du carcinome du grêle diminue. La TNE du grêle est multiple dans 10 % des TNE jéjunales proximales et dans 30 % des TNE jéjunales distales et iléales. La taille lésionnelle varie d'un à plusieurs centimètres. L'âge de survenue se situe entre 50 et 70 ans. Le sex-ratio M : F est de 2 : 1.

www.lemanip.com

Paratger Le Site www.lemanip.com Tout Est Gratuit

Paratger Le Site www.lemanip.com Tout Est Gratuit

ANATOMOPATHOLOGIE

Sur le plan macroscopique, on observe une lésion nodulaire bien limitée, enchâssée dans la paroi intestinale, de localisation muqueuse et sous-muqueuse.
Sur le plan microscopique, il s'agit d'une tumeur neuro-endocrine le plus souvent bien différenciée, d'architecture endocrinoïde typique, en petits nids ou travées avec agencement en pseudo-rosettes. La cytologie est régulière avec des cellules au noyau rond avec une chromatine « poivre et sel » et un cytoplasme éosinophile peu abondant. La vascularisation est riche. La nouvelle classification OMS 2010 des TNE distingue les TNE en fonction de l'index mitotique et du type de peptides sécrétés (gastrinome et somatostatinome dans le grêle proximal ; TNE produisant la sérotonine dans le grêle distal).

CONTEXTE CLINIQUE

La tumeur neuro-endocrine du grêle peut soit être asymptomatique (> 50 % des cas) soit se traduire par un syndrome carcinoïde (< 10 % des cas) avec notamment des épisodes de flush cutané et des diarrhées. Une masse palpable (20 % des cas), des douleurs abdominales et/ou un syndrome occlusif (20 % des cas) peuvent également être révélateurs.
Sur le plan biologique, il existe une augmentation évocatrice du taux de sérotonine, de 5-hydroxytryptophane ainsi qu'une élévation importante du 5-HIAA (acide 5-hydroxyindolacétique) dans les urines de 24 h.

TDM

La sémiologie TDM de la tumeur neuro-endocrine du grêle (fig. 13-4) associe :

– une lésion de la paroi du grêle souvent de petite taille ;

– une atteinte tumorale mésentérique associée (> 70 % des cas) ;

Figure 13-4.
Lésion neuro-endocrine du grêle.
Lésion pariétale (flèche) associée à une atteinte mésentérique de voisinage et aspect rétractile et spiculé du mésentère (têtes de flèche) extrêmement évocateur.

www.lemanip.com

Paratger Le Site www.lemanip.com Tout Est Gratuit

Paratger Le Site www.lemanip.com Tout Est Gratuit

– un aspect hautement rétractile et spiculé de l'atteinte mésentérique ;
– des calcifications fréquentes et évocatrices ;
– un aspect rigidifié et rétracté des anses digestives autour de la zone tumorale ;
– un rehaussement artériel important pathognomonique lors de l'injection IV de produit de contraste iodé.

Le bilan TDM d'extension de la tumeur neuro-endocrine du grêle cherche à mettre en évidence des ADN régionales, des lésions secondaires au foie (90 % des cas lors de syndrome carcinoïde), visibles au mieux au temps artériel de l'injection IV de produit de contraste iodé.

www.lemanip.com

AUTRES EXAMENS D'IMAGERIE

L'échographie et l'IRM sont souvent de peu d'intérêt diagnostique.
L'octréo-scanner (au I-123 MIBG) est un examen scintigraphique extrêmement pertinent qui montre la lésion primitive et les éventuelles atteintes mésentériques et métastatiques à distance associées.

DIAGNOSTIC TDM DIFFÉRENTIEL

Les métastases de l'intestin grêle sont le fait du cancer du côlon et du mélanome. Elles sont souvent multiples, étagées et responsables d'occlusion. Le contexte tumoral est en général connu.
La tumeur desmoïde mésentérique se situe plus fréquemment au niveau de la racine du mésentère et possède des caractéristiques assez voisines de la tumeur carcinoïde. L'octréo-scanner est alors négatif, ce qui permet de redresser le diagnostic.
La mésentérite rétractile est extrêmement rare et de fait est un diagnostic d'exclusion absolu.

ÉVOLUTION NATURELLE ET PRONOSTIC

La tumeur neuro-endocrine du grêle possède un pronostic extrêmement variable selon son degré d'extension lors de sa découverte. Son pronostic est excellent en cas d'atteinte localisée sans atteinte ganglionnaire ou métastatique hépatique associée. La survie à 5 ans est dans ce cas-là de plus de 90 %. En cas de métastases hépatiques, la survie à 5 ans tombe à 50 %.

PRINCIPES DE PRISE EN CHARGE

La résection chirurgicale du segment digestif ainsi que de son mésentère, plus ou moins associée à une hémicolectomie, est la règle. Les métastases hépatiques peuvent bénéficier de chirurgie palliative. La chimio-embolisation voire les techniques de thermo-ablation peuvent être associées. La chimiothérapie par voie veineuse ne possède aucune indication sauf en cas de rarissimes métastases osseuses. Sur le plan symptomatique, un traitement par analogue de la somatostatine est généralement instauré.

Paratger Le Site www.lemanip.com Tout Est Gratuit

Paratger Le Site www.lemanip.com Tout Est Gratuit

ITEMS CLÉS

Intestin grêle – très petite lésion pariétale – très importante réaction tumorale mésentérique associée – aspect spiculé et rétractile du mésentère – calcifications mésentériques – hyperartérialisation caractéristique de la tumeur primitive et des métastases hépatiques – octréo-scanner.

Lymphome du grêle *(intestinal lymphoma)*

Le lymphome du grêle correspond à une tumeur maligne de l'intestin grêle issue de cellules lymphocytaires. Il s'agit de la tumeur la plus fréquente des tumeurs malignes de l'intestin grêle. Un tiers de tous les lymphomes extraganglionnaires touche l'intestin grêle. Le grêle est le deuxième site du TD le plus fréquemment atteint par des lymphomes après l'estomac. Au sein de l'intestin grêle, l'iléon est touché dans 51 % des cas, le jéjunum dans 47 % des cas. Dans plus de 50 % des cas, le lymphome de l'intestin grêle est primitif, il s'agit en grande majorité d'un LMNH. L'âge moyen de découverte est variable et il n'existe pas de prédominance sexuelle pour cette tumeur. Les facteurs de risque sont les maladies inflammatoires chroniques de l'intestin et l'immunodépression pour les lymphomes B et la maladie cœliaque pour les lymphomes T.

ANATOMOPATHOLOGIE

Tout prélèvement biopsique réalisé pour suspicion de lymphome doit être adressé au service d'anatomie pathologique immédiatement et à l'état frais pour faire l'objet d'une congélation, dans la perspective d'éventuels examens de biologie moléculaire.

Sur le plan macroscopique, il peut exister un épaississement diffus de la paroi, une atteinte plurinodulaire, avec des nodules de couleur blanc-rosé, d'aspect « chair de poisson » dans la paroi, ou des ulcérations de la muqueuse.

Sur le plan microscopique, les lymphomes primitifs de l'intestin sont dans la majorité des cas des lymphomes de phénotype B, essentiellement des lymphomes B diffus à grandes cellules et des lymphomes du MALT (tissu lymphoïde associé aux muqueuses). Les autres lymphomes de phénotype B rencontrés sont le lymphome du manteau, le lymphome folliculaire ou le lymphome de Burkitt.

Le lymphome de phénotype T le plus fréquent est le lymphome intestinal à cellules T associé à une entéropathie. Il est diagnostiqué devant une infiltration de la paroi intestinale par une prolifération monotone de cellules lymphoïdes de taille moyenne, aux noyaux ronds ou anguleux, nucléolés et aux cytoplasmes éosinophiles moyennement abondant ; il est associé à une lymphocytose intra-épithéliale CD3+/CD4–/CD8– .

CONTEXTE CLINIQUE

Le lymphome du grêle peut être asymptomatique ou engendrer des douleurs abdominales, une perte de poids, voire une masse palpable. Malabsorption et

www.lemanip.com

Paratger Le Site www.lemanip.com Tout Est Gratuit

Paratger Le Site www.lemanip.com Tout Est Gratuit

diarrhée sont également envisageables. Dans de rares cas, un tableau aigu peut survenir à type d'occlusion intestinale ou de perforation.
La biologie est en général non remarquable.

TDM

La sémiologie TDM du lymphome du grêle (fig. 13-5) associe :

– dans sa forme infiltrante (la plus fréquente) :

- une lésion circonférentielle du grêle supérieure à 5 cm de long,
- une densité homogène et faible de la lésion,
- une dilatation pseudo-anévrysmale du tube sur son versant antimésentérique,
- un très faible rehaussement après injection IV de produit de contraste iodé ;

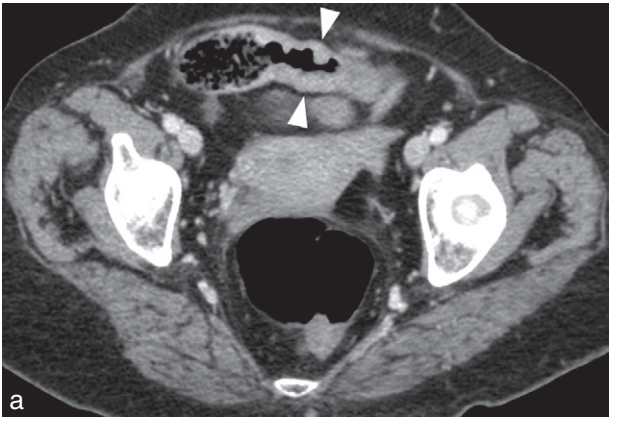

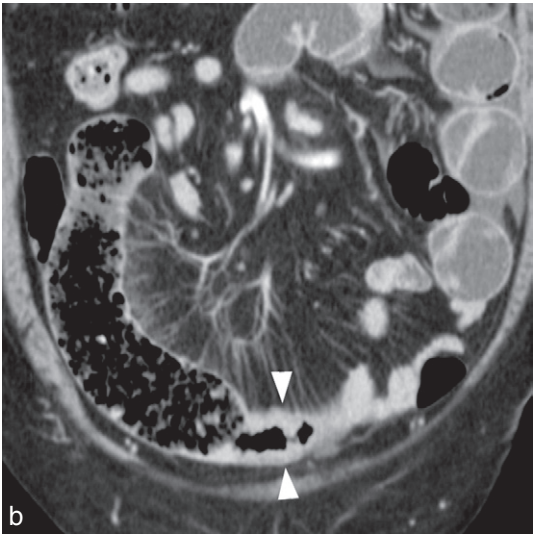

Figure 13-5.
Lymphome du grêle.
a : coupe axiale. Atteinte circonférentielle avec épaississement pariétal important et homogène (têtes de flèche). b : coupe coronale. Épaississement pariétal homogène (têtes de flèche) s'étendant sur 5 cm et responsable d'un *feces sign* dans la lumière du grêle d'amont.

www.lemanip.com

Paratger Le Site www.lemanip.com Tout Est Gratuit

Paratger Le Site www.lemanip.com Tout Est Gratuit

– dans sa forme polypoïde :

- une lésion polypoïde,
- une ulcération muqueuse,
- un rehaussement très faible après injection IV de produit de contraste iodé ;

– dans sa forme mésentérique :

- de très nombreuses ADN entourant les vaisseaux mésentériques,
- un aspect en « sandwich »,
- une lésion volumineuse mésentérique déplaçant les anses digestives,
- une infiltration de la graisse mésentérique,
- un rehaussement modéré des lésions après injection IV de produit de contraste iodé.

Le bilan TDM d'extension du lymphome du grêle cherche à mettre en évidence des ADN rétropéritonéales et/ou mésentériques et une SMG.

AUTRES EXAMENS D'IMAGERIE

Ni l'échographie, ni l'IRM ne trouvent une indication dans cette pathologie.
Une entéro-IRM permet d'analyser au mieux le nombre et l'étendue des lésions ainsi que les ADN associées.
L'entéro-scanner possède également un intérêt en cas de non-distension suffisante du TD au scanner pour une analyse pertinente des lésions.

DIAGNOSTIC TDM DIFFÉRENTIEL

Un hématome pariétal digestif peut être évoqué, possédant une hyperdensité spontanée en rapport avec le saignement frais et entrant dans un contexte de trouble de la coagulation innée ou acquise.
Une vascularite intestinale, telle que le purpura rhumatoïde, le lupus érythémateux disséminé (LED), peut donner une atteinte du grêle parfois trompeuse. Néanmoins, le tableau clinico-biologique diffère souvent largement. La maladie de Crohn peut être facilement distinguée du fait de ses sténoses cicatricielles et de son atteinte œdémateuse lors des poussées. Par ailleurs, les fameux signes du peigne et la sclérolipomatose ainsi qu'une atteinte possible d'autres segments digestifs que le grêle peuvent s'ajouter.
La tumeur neuro-endocrine du grêle peut ressembler à la forme mésentérique du lymphome mais elle possède un aspect spiculaire et rétractile souvent évocateur.

ÉVOLUTION NATURELLE ET PRONOSTIC

Le lymphome du grêle peut se compliquer d'hémorragie digestive, de perforation ou d'occlusion digestive. Le pronostic global de la maladie est pauvre, en rapport avec l'atteinte du grêle mais aussi des atteintes associées.

PRINCIPES DE PRISE EN CHARGE

Chimiothérapie et résection chirurgicale des lésions induisant des complications aiguës sont la règle.

www.lemanip.com

Paratger Le Site www.lemanip.com Tout Est Gratuit

Paratger Le Site www.lemanip.com Tout Est Gratuit

ITEMS CLÉS

Intestin grêle – lymphome primitif (> 50 % des cas) – lésion circonférentielle polypoïde ou infiltrante selon les cas – hypodensité franche et faible rehaussement après injection – ADN mésentériques, rétropéritonéales et SMG.

Métastases du grêle *(intestinal metastasis)*

Les métastases de l'intestin grêle sont des localisations secondaires d'un cancer primitif d'un autre organe ou d'un autre site du tractus gastro-intestinal. Le mode de diffusion des métastases est variable et peut se faire soit par diffusion intrapéritonéale, soit par voie hématique ou lymphatique. Dans de rares cas, il peut exister une extension directe d'une tumeur primitive contiguë. Les tumeurs primitives, qui donnent des métastases de l'intestin grêle, les plus fréquemment rencontrées sont les mélanomes, les tumeurs testiculaires, les carcinomes du sein, de l'ovaire et des poumons. L'invasion directe est plutôt liée aux cancers d'origine gynécologique ou aux cancers pancréatiques. La taille moyenne au diagnostic est extrêmement variable. L'âge à la découverte ainsi que le sexe des patients porteurs de métastases de l'intestin grêle sont extrêmement variables et en rapport avec le type de la tumeur primitive responsable.

ANATOMOPATHOLOGIE

Sur le plan macroscopique, la lésion, développée dans l'épaisseur de la paroi, s'étend dans le chorion muqueux pour ulcérer parfois le revêtement muqueux en surface. Sur le plan microscopique, l'aspect morphologique et l'immunophénotype des métastases sont fonction de la tumeur primitive. La localisation des métastases est typiquement le chorion sous-muqueux et/ou la musculeuse, avec plus ou moins invasion du chorion muqueux. L'épithélium adjacent n'est pas dysplasique.

CONTEXTE CLINIQUE

Les métastases du grêle peuvent être asymptomatiques ou responsables de douleurs abdominales, d'amaigrissement voire de masse palpable abdominale pour les plus volumineuses. Des syndromes de malabsorption ou des épisodes de diarrhées peuvent être révélateurs. Dans de rares cas, un abdomen aigu par syndrome occlusif ou perforation peut être à l'origine de leur découverte.
La biologie est en général non remarquable.

TDM

La sémiologie TDM des métastases du grêle (fig. 13-6) associe :

– une (ou plusieurs) lésion(s) nodulaire(s) ;

– un caractère étagé des lésions sur le grêle lorsqu'elles sont multiples ;

www.lemanip.com

Paratger Le Site www.lemanip.com Tout Est Gratuit

Gratuittement

www.lemanip.com

Radiologie et imagerie medicale

Livres,memoires,rapport de stage,courses,radiologie conventionnelle,Scanner,TDM,IRM,Scintigraphie, Medecine nucleaire,Radiotherapie,Radiologie Interventionnelle,Oncologie,Clichees,Cas interpretes,exposes,medecine

https://www.lemanip.com/

www.lemanip.com

Paratger Le Site www.lemanip.com Tout Est Gratuit

Figure 13-6.
Métastase du grêle.
Lésion nodulaire, centrée sur une anse iléale (têtes de flèche), se rehaussant de façon marquée après injection de produit de contraste iodé et directement responsable d'un syndrome occlusif mécanique d'amont.

– un possible syndrome occlusif d'amont ;

– un rehaussement variable, dépendant de la tumeur primitive responsable, après injection IV de produit de contraste iodé.

Le bilan TDM d'extension des métastases du grêle cherche à mettre en évidence des ADN mésentériques associées, des lésions secondaires au niveau d'autres organes tels que le foie ou les surrénales, ou encore une ascite et la présence de métastases péritonéales. En cas de tumeur primitive non connue (ce qui est exceptionnel), celle-ci doit impérativement être recherchée.

AUTRES EXAMENS D'IMAGERIE

L'échographie est souvent prise à défaut en dehors des lésions métastatiques les plus volumineuses responsables d'occlusion.
L'IRM n'est en général pas indiquée. Une entéro-IRM pourrait, si elle est réalisée, mettre en évidence des lésions tissulaires de l'intestin grêle, étagées et de rehaussement variable après injection IV de gadolinium selon la tumeur primitive responsable.

DIAGNOSTIC TDM DIFFÉRENTIEL

Certaines vascularites de l'intestin grêle, tels le purpura rhumatoïde ou le LED, peuvent générer des lésions solides de l'intestin grêle. Néanmoins, le terrain et le contexte diffèrent généralement de façon importante.
La tumeur neuro-endocrine du grêle, bien que pouvant être multifocale dans de rares cas, possède un aspect spiculaire et rétractile souvent évocateur.

ÉVOLUTION NATURELLE ET PRONOSTIC

Les métastases de l'intestin grêle peuvent se compliquer d'hémorragie, de perforation ou de syndrome occlusif du grêle. Le pronostic est en général mauvais, leur présence témoignant d'un stade évolué du cancer primitif.

www.lemanip.com

Paratger Le Site www.lemanip.com Tout Est Gratuit

Paratger Le Site www.lemanip.com Tout Est Gratuit

La chimiothérapie est en général la règle. La résection chirurgicale des métastases de l'intestin grêle est envisageable en cas de complications de type hémorragique ou occlusif.

ITEMS CLÉS

Intestin grêle – lésions nodulaires de taille et de rehaussement variables selon le stade et la tumeur primitive – hémorragie et occlusion possibles – mélanome malin – fréquentes lésions secondaires à d'autres organes.

Pour savoir plus

Lipome du grêle

Chou JW, et al. Obscure gastrointestinal bleeding caused by small bowel lipoma. Intern Med 2008 ; 47 : 1601–3.

Fang SH, et al. Small intestinal lipomas : diagnostic value of multi-slice CT enterography. World J Gastroenterol 2010 ; 16 : 2677.

Kaczynski J . Giant lipoma of the small bowel associated with perforated ileal diverticulum. BMJ Case Reports 2012 Jan 10.

Lucas LC, et al. Laparoscopic resection of a small bowel lipoma with incidental intussusception. JSLS 2010 ; 14 : 615.

Mason R, et al. Gastrointesinal : lipoma induced intussusception of the transverse colon. J Gastroenterol Hepatol 2010 ; 25 : 1177.

Park TU, et al. Diffuse abdominal pain caused by small bowel lipoma. The Internet Journal of Emergency and Intensive Care Medicine 2008 ; 2.

Yashpal MS, et al. Small bowel intussusception in an adult due to lipoma : a rare cause of obstruction. Case report and literature review. The Internet Journal of Surgery [Internet] 2010 ; 25.

Tumeur stromale du grêle

Anzidei M, et al. Malignant tumours of the small intestine : a review of histopathology, multidetector CT and MRI aspects. Br J Radiol 2011 ; 84 : 677–90.

Gong JS, et al. CT findings of a gastrointestinal stromal tumor arising from small bowel. Quantitative Imaging in Medicine and Surgery 2012 ; 2 : 57–8.

Hilman S, et al. Gastrointestinal stromal tumour with a KIT exon 11 mutation presenting as a paratesticular mass. Br J Radiol 2009 ; 82 : 98–101.

Horwitz BM, et al. Best Cases from the AFIP : gastrointestinal stromal tumor of the small bowel. Radiographics 2011 ; 31 : 429–34.

Kim JY, et al. Ectopic pancreas : CT Findings with emphasis on differentiation from small gastrointestinal stromal tumor and leiomyoma. Radiology 2009 ; 252 : 92–100.

www.lemanip.com

Paratger Le Site www.lemanip.com Tout Est Gratuit

Paratger Le Site www.lemanip.com Tout Est Gratuit

Landi B. Classification, presentation clinique, endoscopie, facteurs pronostiques des tumeurs stromales digestives. J Radiol 2008 ; 89 : 1262.

Sandrasegaran K, et al. Gastrointestinal stromal tumors : CT and MRI findings. Eur Radiol 2005 ; 15 : 1407–14.

Sripathi S, et al. CT features, mimics and atypical presentations of gastrointestinal stromal tumor (GIST). The Indian Journal of Radiology & Imaging 2011 ; 21 : 176.

Carcinome du grêle

Anis M, et al. Imaging of small bowel tumors. Contemporary Diagnostic Radiology 2010 ; 33 : 1.

Buckley JA, et al. CT evaluation of small bowel neoplasms : spectrum of disease. Radiographics 1998 ; 18 : 379–92.

Horton KM, et al. Multidetector-row computed tomography and 3-dimensional computed tomography imaging of small bowel neoplasms : current concept in diagnosis. J Comput Assist Tomogr 2004 ; 28 : 106.

Kronberger IE, et al. Small bowel adenocarcinoma in Crohn's disease : a case report. World J Gastroenterol 2006 ; 12 : 1317–20.

Maccioni F, et al. US and CT findings of small bowel neoplasms. Eur Radiol 1997 ; 7 : 1398–409.

Penigaud M, et al. Imagerie de détection des tumeurs du grêle par l'entéroscanner avec opacification hydrique. J Radiol 2005 ; 86 : 1296.

Pilleul F, et al. Possible small-bowel neoplasms : contrast-enhanced and water-enhanced multidetector CT enteroclysis. Radiology 2006 ; 241 : 796–801.

Vinoy V, et al. Imagerie de détection des tumeurs de l'intestin grêle : entéroscanner. J Radiol 2006 ; 87 : 1248.

Zins M, et al. Les tumeurs carcinoïdes du grêle : formes révélatrices. J Radiol 2009 ; 90 : 1314.

Tumeur neuro-endocrine du grêle

Barbary C, et al. Les tumeurs carcinoïdes du tube digestif : points clés et images pièges de l'imagerie en coupe. Feuillets de Radiologie 2005 ; 45 : 49–60.

Bellutti M, et al. Detection of neuroendocrine tumors of the small bowel by double balloon enteroscopy. Dig Dis Sci 2009 ; 54 : 1050–8.

Bruel JM, et al. Scanner multidétecteur face à l'IRM dans la pathologie du tube digestif. J Radiol 2003 ; 84 : 499–513.

Chambers AJ, et al. Role of imaging in the preoperative staging of small bowel neuroendocrine tumors. J Am Coll Surg 2010 ; 211 : 620–7.

Gong JS, et al. CT findings of a gastrointestinal stromal tumor arising from small bowel. Quantitative Imaging in Medicine and Surgery 2012 ; 2 : 57–8.

Horton KM, et al. Carcinoid tumors of the small bowel : a multitechnique imaging approach. AJR Am J Roentgenol 2004 ; 182 : 559–67.

www.lemanip.com

Paratger Le Site www.lemanip.com Tout Est Gratuit

Paratger Le Site www.lemanip.com Tout Est Gratuit

Kouakou-Aphelly T, et al. Embolisation et chimio-embolisation artérielle hépatique et tumeurs neuro-endocrines : 14 patients. J Radiol 2005 ; 86 : 1320.

Landi B. Classification, présentation clinique, endoscopie, facteurs pronostiques des tumeurs stromales digestives. J Radiol 2008 ; 89 : 1262.

Pantongrag-Brown L, et al. Calcification and fibrosis in mesenteric carcinoid tumor : CT findings and pathologic correlation. AJR Am J Roentgenol 1995 ; 164 : 387–91.

Sandrasegaran K, et al. Gastrointestinal stromal tumors : CT and MRI findings. Eur Radiol 2005 ; 15 : 1407–14.

Lymphome du grêle

Balthazar EJ, et al. CT of small-bowel lymphoma in immunocompetent patients and patients with AIDS : comparison of findings. AJR Am J Roentgenol 1997 ; 168 : 675–80.

Danin JC, et al. Case report : lymphoma causing small bowel intussusception in a patient with the acquired immune deficiency syndrome. Clin Radiol 1992 ; 46 : 350–1.

Ha CS, et al. Primary non-Hodgkin lymphoma of the small bowel. Radiology 1999 ; 211 : 183–7.

Jouini S, et al. Lymphome méditerranéen simulant une maladie de Crohn. J Radiol 2001 ; 82 : 855–8.

Nguyen AT, et al. A New subtype of Hodgkin's lymphoma, syncytial nodular sclerosing : first case report of primary small bowel lymphoma. Journal of Gastrointestinal Cancer 2009 ; 40 : 38–40.

Sartoris DJ, et al. Small-bowel lymphoma and regional enteritis : radiographic similarities. Radiology 1984 ; 152 : 291–6.

Soyer P, et al. Peritonitis as the primary manifestation of atypical T-cell lymphoma of the small bowel with unsuspected celiac disease : MDCT features. European Journal of Radiology Extra 2011 ; 78 : 151–4.

Métastases du grêle

Aissa A, et al. Invaginations intestinales multiples révélatrices de métastases grêliques d'un carcinome du rein. Journal de Chirurgie Viscérale 2012 ; 149 : 244–6.

Berger A, et al. Small bowel metastases from primary carcinoma of the lung : clinical findings and outcome. Am J Gastroenterol 1999 ; 94 : 1884–7.

Butte JM, et al. Ileal intussusception secondary to small bowel metastases from melanoma. Am J Surg 2009 ; 198 : 1–2.

Darouichi M. Invagination intestinale sur métastases multiples d'un mélanome malin. J Radiol 2011 ; 92 : 437–40.

Khan N, et al. Metastatic melanoma to the small bowel complicated by fistula formation. South African Journal of Radiology 2011 ; 15 : 127.

www.lemanip.com

Paratger Le Site www.lemanip.com Tout Est Gratuit

Paratger Le Site www.lemanip.com Tout Est Gratuit

Kunizaki M, et al. Diagnosis of small-bowel metastasis of hepatocellular carcinoma by double-balloon enteroscopy. International Journal of Surgery Case Reports 2012 ; 3 : 263–5.

Locher C, et al. Métastases intestinales de carcinome broncho-pulmonaire. Rev Mal Respir 2006 ; 23 : 273–6.

Thoma MN, et al. Colorectal cancer to the small bowel – an uncommon cause of obscure GI bleeding : a three-case experience with review of the literature. Journal of Gastrointestinal Cancer 2011 ; 42 : 119–22.

www.lemanip.com

Paratger Le Site www.lemanip.com Tout Est Gratuit

Paratger Le Site www.lemanip.com Tout Est Gratuit

Côlon et rectum

CHAPITRE 14

Le tube digestif correspond à l'ensemble des organes creux, allant de la bouche à l'anus, dont la fonction générale regroupe l'ingestion et la transformation alimentaire, la digestion et l'absorption des substances apportées par cette alimentation et enfin l'élimination dans les selles des déchets non utilisés par l'organisme. Dernières portions du tube digestif, le côlon et le rectum sont le siège de deux des principaux cancers digestifs de l'adulte que sont le carcinome colique et le carcinome du rectum.

www.lemanip.com

TUMEURS BÉNIGNES (ET À BAS GRADE DE MALIGNITÉ)

Lipome colique *(colonic lipoma)*

Le lipome colique est une lésion bénigne, à contingent graisseux pur, qui se développe dans la paroi du côlon. L'âge moyen à la découverte est extrêmement variable. Il n'existe pas de sex-ratio remarquable.

ANATOMOPATHOLOGIE

Sur le plan macroscopique, le lipome est bien limité, d'aspect adipeux, de couleur jaune.
Sur le plan microscopique, l'aspect classique du lipome conventionnel associe une prolifération de l'architecture lobulée, faite d'adipocytes matures, sans atypie ni mitose, sans nécrose ni remaniement inflammatoire.

CONTEXTE CLINIQUE

Le lipome colique est le plus souvent asymptomatique et découvert au cours d'un examen d'imagerie. Dans des cas exceptionnels, le lipome colique peut être découvert dans le cadre d'une complication à type d'IIA.
La biologie est non remarquable.

TDM

La sémiologie TDM du lipome colique (fig. 14-1) associe :

– une image lésionnelle de 1 à 3 cm ;

– des contours lésionnels extrêmement bien définis ;

TDM des tumeurs abdominales

© 2013, Elsevier Masson SAS. Tous droits réservés.

Paratger Le Site www.lemanip.com Tout Est Gratuit

Paratger Le Site www.lemanip.com Tout Est Gratuit

Figure 14-1.
Lipome colique.
Lésion centimétrique de densité graisseuse pure (d = –100 UH) pathognomonique, située au niveau du cæcum (flèche).

– une densité graisseuse pure pathognomonique (d = –100 UH);

– une absence de rehaussement après injection IV de produit de contraste.

AUTRES EXAMENS D'IMAGERIE

L'échographie est en général prise à défaut.
L'IRM (et plus encore l'entéro-IRM) peut révéler un lipome du grêle. Celui-ci apparaît comme une lésion bien définie en situation intrapariétale et qui possède un hypersignal T1 franc, un hypersignal T2 relatif et surtout un effondrement de son signal en T1 lors de l'application de séquences en saturation de graisse (Fat-Sat). Aucun rehaussement n'est mis en évidence après injection IV de gadolinium.

DIAGNOSTIC TDM DIFFÉRENTIEL

Compte tenu de la densité graisseuse pure et de la situation intramurale du lipome colique, aucun autre diagnostic n'est à évoquer.

ÉVOLUTION NATURELLE ET PRONOSTIC

Le lipome colique est une tumeur strictement bénigne, ne dégénérant jamais en liposarcome.
L'évolution naturelle du lipome colique peut cependant se faire sur un mode de complication aiguë mais exceptionnelle à type d'IIA.

PRINCIPES DE PRISE EN CHARGE

Les lipomes coliques de petite taille et asymptomatiques ne requièrent aucun traitement. Les tumeurs plus volumineuses et/ou responsables de complications imposent un geste le plus souvent de résection chirurgicale.

ITEMS CLÉS

Côlon – lésion de 1 à 3 cm de contours réguliers – densité lésionnelle graisseuse pure (d = –100 UH) pathognomonique – IIA exceptionnelle.

www.lemanip.com

Paratger Le Site www.lemanip.com Tout Est Gratuit

Paratger Le Site www.lemanip.com Tout Est Gratuit

Tumeurs mucineuses de l'appendice *(mucinous appendiceal neoplasms)*

Les tumeurs mucineuses de l'appendice forment un spectre continu allant de néoplasies non invasives de bas grade jusqu'à des néoplasies invasives. Elles représentent 70 % des causes de mucocèle appendiculaire. Le terme de mucocèle appendiculaire est un terme macroscopique désignant un appendice dilaté rempli de mucus, quelle qu'en soit la cause. Les néoplasies mucineuses de bas grade sont les lésions épithéliales néoplasiques les plus fréquentes de l'appendice. Elles représentent environ un tiers des néoplasies épithéliales appendiculaires et sont découvertes dans environ 0,3 % des appendicectomies. La forme bénigne kystique correspond au cystadénome mucineux de l'appendice. L'âge moyen lors de la découverte est de 55 ans. Le sex-ratio M : F est de 1 : 4. La rupture du cystadénome mucineux est gravissime puisqu'elle entraîne la formation d'un pseudo-myxome péritonéal. La dégénérescence maligne en cystadénocarcinome mucineux est estimée à 10 % des cas. Son association pathologique au cystadénome mucineux de l'ovaire (dont certains auteurs pensent qu'il s'agirait presque toujours d'une propagation à l'ovaire de la tumeur appendiculaire) et au carcinome du côlon (risque × 6) est communément admise.

www.lemanip.com

ANATOMOPATHOLOGIE

Sur le plan macroscopique, la taille lésionnelle moyenne au diagnostic est de 5 à 10 cm. L'appendice est renflé et la lumière est dilatée, remplie de mucus. L'examen macroscopique doit s'attacher à rechercher attentivement une effraction de la séreuse.
Sur le plan microscopique, les tumeurs mucineuses de l'appendice ont en commun de comporter un épithélium néoplasique constitué par des cellules mucosécrétantes, colorées par le PAS et le bleu alcian. Les cellules sont classiquement cylindriques hautes, avec une sécrétion de mucus bien visible. La classification OMS 2010 distingue :

– les tumeurs mucineuses appendiculaires de bas grade : architecture villeuse ou festonnée, dysplasie de bas grade, polarité cellulaire conservée avec vacuoles intracytoplasmiques, mitoses rares, absence de stroma desmoplasique ;
– les adénocarcinomes mucineux : aspect invasif avec stroma réaction desmoplasique, dysplasie de haut grade, mitoses plus fréquentes.

CONTEXTE CLINIQUE

Les tumeurs mucineuses appendiculaires de bas grade sont asymptomatiques dans 25 % des cas. Des douleurs chroniques en FID sont fréquentes. Une masse est palpable dans 50 % des cas.
La biologie est non remarquable.

Paratger Le Site www.lemanip.com Tout Est Gratuit

Paratger Le Site www.lemanip.com Tout Est Gratuit

TDM

La sémiologie TDM des tumeurs mucineuses appendiculaires de bas grade (fig. 14-2) associe :

– une lésion arrondie et bien délimitée d'environ 5 cm ;

– une situation paracæcale ;

– un contenu de densité liquidienne (d = 10 UH) ;

– des calcifications arciformes périphériques évocatrices ;

– un rehaussement souvent marqué de la paroi après injection IV de produit de contraste iodé.

Le bilan TDM de la tumeur cherche à mettre en évidence un épaississement ou des nodules tissulaires de la paroi évocateurs d'une dégénérescence en adénocarcinome mucineux. Dans ce cadre, la recherche de métastases est impérative.

AUTRES EXAMENS D'IMAGERIE

L'échographie met en évidence une lésion d'allure kystique en situation sous-cæcale. Le contenu peut présenter de fins échos.
L'IRM met en évidence le caractère liquidien du contenu mucineux des kystes, lequel peut apparaître en franc hypersignal T1. L'injection de gadolinium permet de montrer le rehaussement de la paroi de la mucocèle.

DIAGNOSTIC TDM DIFFÉRENTIEL

L'appendicite aiguë (dans sa forme catarrhale) peut entraîner une distension parfois importante de l'appendice. Pour autant, le tableau dominant est infectieux et il existe une défense en FID.

Figure 14-2.
Lésion mucineuse de l'appendice.
Distension appendiculaire majeure (têtes de flèche) en rapport avec une mucocèle et présence de calcifications arciformes (flèche) très évocatrices.

www.lemanip.com

Paratger Le Site www.lemanip.com Tout Est Gratuit

Paratger Le Site www.lemanip.com Tout Est Gratuit

ÉVOLUTION NATURELLE ET PRONOSTIC

L'évolution naturelle des tumeurs mucineuses de bas grade peut tout d'abord se faire vers des complications aiguës à type d'IIA ou de torsion. Plus grave, la rupture de la mucocèle appendiculaire, si elle survient, entraîne un pseudo-myxome péritonéal. Par ailleurs, et en l'absence de prise en charge chirurgicale, la dégénérescence en adénocarcinome mucineux assombrit nettement le pronostic.

PRINCIPES DE PRISE EN CHARGE

La prise en charge des tumeurs mucineuses appendiculaires de bas grade repose sur une exérèse chirurgicale complète prudente du fait du risque de pseudo-myxome péritonéal.

ITEMS CLÉS

Appendice – femme de 50 ans – lésion sacciforme de densité liquidienne – situation paracæcale – calcifications arciformes périphériques – IIA et torsion – pseudo-myxome péritonéal en cas de rupture – dégénérescence maligne imposant la chirurgie.

www.lemanip.com

TUMEURS MALIGNES

Carcinome colique *(colon carcinoma)*

Le carcinome colique est une tumeur épithéliale maligne développée à partir des cellules de la muqueuse colique. Son incidence est majeure au sein des pays occidentaux (risque de 5 % pour chaque individu de race blanche au cours de sa vie). Il s'agit du cancer le plus fréquent du TD et le second cancer le plus fréquent en termes de mortalité (13 % des décès par cancer). Un ATCD de cancer colique ou rectal personnel ou familial (risque × 3) est un facteur de risque majeur, de même qu'un ATCD personnel de cancer ovarien, du sein ou de l'endomètre, les MICI (après 10 ans) et la présence de polypes adénomateux (10 % de risque moyen de dégénérescence). Les polyposes familiales (Peutz-Jeghers, Gardner) sont également des terrains à risque de même qu'une obésité et un régime pauvre en fibres et riche en graisses et en protéines animales. Sur le plan physiopathologique, on considère que la séquence adénome/carcinome évolue sur environ 10 ans. Un carcinome colique peut également apparaître *de novo*. Parmi tous les cancers coliques, 75 % sont dits « sporadiques », 20 % sont des cancers avec prédisposition familiale et 5 % sont des cancers héréditaires (dans lequel la mutation est constitutionnelle), comme ceux survenant dans le cadre d'un syndrome de Lynch (ou syndrome HNPCC). Sur le plan topographique, le côlon sigmoïde représente à lui seul 25 % des sites de carcinomes coliques. L'âge habituel à la découverte se situe au-delà de 50 ans avec un pic autour de 70 ans. Une prédominance masculine pour ce cancer existe avec un sex-ratio M : F de 3 : 2.

Paratger Le Site www.lemanip.com Tout Est Gratuit

Paratger Le Site www.lemanip.com Tout Est Gratuit

ANATOMOPATHOLOGIE

Sur le plan macroscopique, l'aspect typique est ulcérobourgeonnant, circonférentiel et/ou sténosant lorsqu'il est de grande taille, infiltrant la paroi colique. Lorsque le cancer est développé sur un adénome, la lésion polypoïde préexistante peut persister sur les bords.
Sur le plan microscopique, l'aspect morphologique de l'adénocarcinome colique le plus fréquent est de type lieberkühnien, d'architecture glandulaire. Il peut être bien, moyennement ou peu différencié, selon le pourcentage de formations glandulaires visibles dans la tumeur. D'autres types histologiques sont décrits : le carcinome colloïde ou carcinome mucineux (correspondant à un carcinome avec contingent colloïde de plus de 50 % de la surface tumorale) est par définition un carcinome peu différencié ; le carcinome médullaire est associé à une instabilité des microsatellites, les types festonné, micropapillaire, adénosquameux ou à cellules fusiformes sont rares. Le compte rendu doit préciser le type histologique et le degré de différenciation, le niveau d'infiltration des différentes tuniques de la paroi colique (stade pT), le nombre de ganglions envahis (stade pN), la présence d'emboles vasculaires et d'infiltrations périnerveuses, la présence d'un résidu tumoral microscopique (R1) ou macroscopique (R2). Des examens de biologie moléculaire doivent compléter l'analyse morphologique dans certaines indications : recherche des mutations du gène KRAS dans les cancers métastatiques susceptibles de bénéficier d'un traitement par anti-EGFR ; recherche d'un phénotype RER (instabilité des microsatellites par biologie moléculaire et/ou perte d'expression des protéines du système MMR par immuno-histochimie) selon les critères d'Amsterdam (pour rechercher un syndrome de Lynch) ou dans les stades pT3N0 et pT4N0 (à visée pronostique). Ainsi, même si un phénotype RER+ ne correspond que dans moins de 20 % des cas à un syndrome de Lynch, ce phénotype RER est observé dans plus de 90 % des cancers colorectaux dans le cadre d'un syndrome de Lynch, alors qu'il n'est présent que dans 15 % des cancers sporadiques.

CONTEXTE CLINIQUE

La symptomatologie habituelle du carcinome colique associe des douleurs abdominales, des troubles du transit, des rectorragies ou un tableau d'occlusion colique (50 % des cas). Une AEG et un amaigrissement sont également la règle.
Sur le plan biologique, le test hémocult est positif dans seulement 5 % des cas, une anémie microcytaire ou normocytaire peut être mise en évidence. Un taux d'ACE supérieur à 2,5 µg/L est un marqueur largement en faveur de ce diagnostic.

TDM

La sémiologie TDM du carcinome colique (fig. 14-3) associe :

– à un stade précoce :

- une lésion plate ou discrètement surélevée au niveau de la muqueuse,
- une discrète rigidification pariétale,
- un rehaussement par l'injection IV de produit de contraste iodé ;

www.lemanip.com

Paratger Le Site www.lemanip.com Tout Est Gratuit

Paratger Le Site www.lemanip.com Tout Est Gratuit

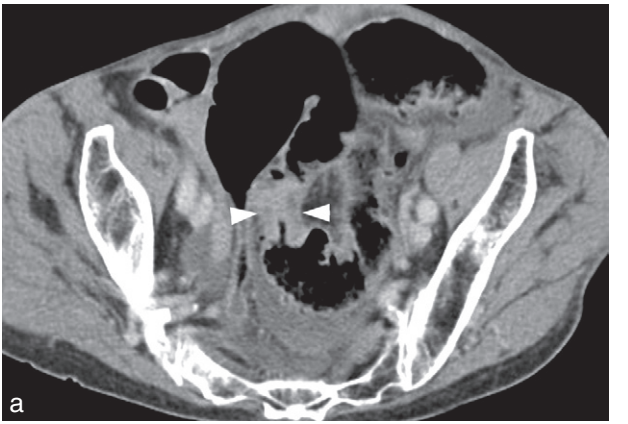

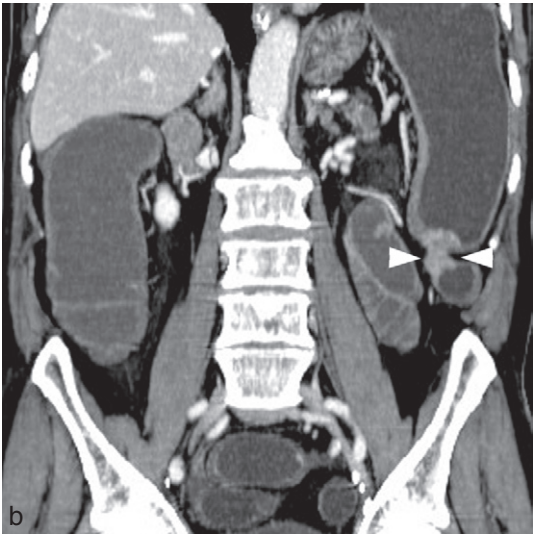

Figure 14-3.
Carcinome colique.
a : coupe axiale. Tumeur sigmoïdienne. Lésion courte et sténosante de la boucle sigmoïdienne (têtes de flèche) se rehaussant fortement après injection de produit de contraste iodé.
b : coupe coronale. Tumeur du côlon gauche. Lésion courte, irrégulière et sténosante (têtes de flèche) très bien mise en évidence sur cet examen de coloscanner à l'eau.

– à un stade avancé :

- une lésion souvent circonférentielle d'allure végétante ou ulcérante,
- un caractère sténosant plus ou moins marqué,
- une rigidification pariétale,
- une dilatation du côlon d'amont,
- un rehaussement important après injection IV de produit de contraste iodé.

Le bilan TDM d'extension du carcinome colique cherche à mettre en évidence des ADN mésentériques (15 %), ainsi que des métastases à distance, principalement au niveau du foie (75 %), du poumon (30 %) et des ovaires (3 %), et des métastases péritonéales.

www.lemanip.com

Paratger Le Site www.lemanip.com Tout Est Gratuit

Paratger Le Site www.lemanip.com Tout Est Gratuit

AUTRES EXAMENS D'IMAGERIE

Le lavement opaque en double contraste est presque abandonné, il met en évidence une sténose à type « de trognon de pomme » par son aspect court, irrégulier, excentré avec des angles de raccordement brutaux.
La TEP–TDM, si elle est réalisée, met en évidence une hyperfixation tumorale au niveau de la tumeur primitive et permet parfois la mise en évidence de lésions à distance.

DIAGNOSTIC TDM DIFFÉRENTIEL

La sigmoïdite aiguë diverticulaire peut parfois apparaître sous un aspect proche d'une tumeur, notamment lorsque l'extension est courte et qu'il existe un syndrome occlusif. Néanmoins, l'importance de l'infiltration péridigestive, la présence de diverticules et le tableau clinique et biologique sont souvent distincts. Il faut cependant savoir se méfier d'une diverticulite qui recouvre une tumeur.
La colite infectieuse ischémique ou la RCH touchent souvent un segment colique important, ne sont en général pas occlusives et présentent un épaississement mural avec un œdème sous-muqueux qui est absent en cas de tumeur.

ÉVOLUTION NATURELLE ET PRONOSTIC

Le carcinome colique est une tumeur dont le pronostic est variable en fonction du stade. La survie à 5 ans globale est de 50 %, mais se situe entre 80 et 85 % dans les stades initiaux contre 5 à 10 % dans les stades avancés. Des complications de la tumeur à type d'hémorragie, de syndrome occlusif, d'IIA, de perforation ou de fistule sont également possibles.

PRINCIPES DE PRISE EN CHARGE

La résection chirurgicale complète de la tumeur et son drainage lymphatique et vasculaire, plus ou moins associés à une chimiothérapie, sont la règle. La prise en charge des lésions secondaires hépatiques ou pulmonaires par chirurgie ou par destruction par thermo-ablation est également indiquée dans certains cas.

ITEMS CLÉS

Côlon – homme blanc de 70 ans – facteurs de risque familiaux – régime alimentaire de type occidental – séquence adénome/carcinome – petite lésion ulcérée plate jusqu'à masse sténosante volumineuse – topographie sigmoïdienne prédominante – occlusion colique d'amont – métastases hépatiques (75 %).

Carcinome rectal *(rectal carcinoma)*

Le carcinome du rectum est la tumeur maligne dont le point de départ est la muqueuse rectale.

www.lemanip.com

Paratger Le Site www.lemanip.com Tout Est Gratuit

Paratger Le Site www.lemanip.com Tout Est Gratuit

Son incidence est majeure au sein des pays occidentaux. Les carcinomes rectaux se développent dans 90 % des cas sur des polypes adénomateux. Un ATCD de cancer colique ou rectal personnel ou familial (risque × 3) est un facteur de risque majeur. Des prédispositions génétiques au carcinome rectal existent également comme la polypose adénomateuse familiale et le syndrome de Lynch (HNPCC) ainsi que des facteurs de risque comme la RCH (après 10 ans). L'incidence du cancer rectal augmente avec l'âge, la plupart des carcinomes rectaux survenant après 50 ans. Une discrète prédominance masculine existe.

ANATOMOPATHOLOGIE

Sur le plan macroscopique, la lésion est ulcérobourgeonnante, de taille variable, développée au niveau de la muqueuse et infiltrant l'épaisseur de la paroi rectale.

Sur le plan microscopique, il s'agit d'un adénocarcinome de type lieberkühnien bien, moyennement ou peu différencié. Les autres carcinomes observés sont des carcinomes colloïdes ou des carcinomes indifférenciés. L'adénocarcinome rectal ne diffère pas du carcinome colique morphologiquement. Le pathologiste s'attachera à préciser le degré de différenciation, la présence d'infiltration périnerveuse ou d'emboles vasculaires, les niveaux d'infiltration de la paroi (pT), le nombre de métastases ganglionnaires (pN) et les marges circonférentielle et distale.

CONTEXTE CLINIQUE

Le carcinome rectal demeure longtemps asymptomatique. Lorsqu'il est symptomatique, la rectorragie est le signe le plus fréquent. Des ténesmes ou des douleurs à la défécation sont possibles. Une AEG et un amaigrissement sont également la règle.

Sur le plan biologique, le test hémocult est positif dans seulement 5 % des cas, une anémie microcytaire ou normocytaire peut être révélatrice. Un taux d'ACE supérieur à 2,5 µg/L est un marqueur largement en faveur du diagnostic.

TDM

La sémiologie TDM du carcinome rectal (fig. 14-4) associe :

– une lésion ulcérobourgeonnante plus ou moins circonférentielle et sténosante de la paroi rectale ;
– une situation intrapéritonéale (haut rectum) ou sous-péritonéale (bas rectum) ;
– une atteinte préférentiellement endoluminale et plus ou moins transpariétale pouvant atteindre l'espace graisseux du mésorectum dans les formes avancées ;
– un possible syndrome occlusif colique d'amont en cas de tumeur volumineuse ;
– un rehaussement important et hétérogène par l'injection IV de produit de contraste iodé.

www.lemanip.com

Paratger Le Site www.lemanip.com Tout Est Gratuit

Paratger Le Site www.lemanip.com Tout Est Gratuit

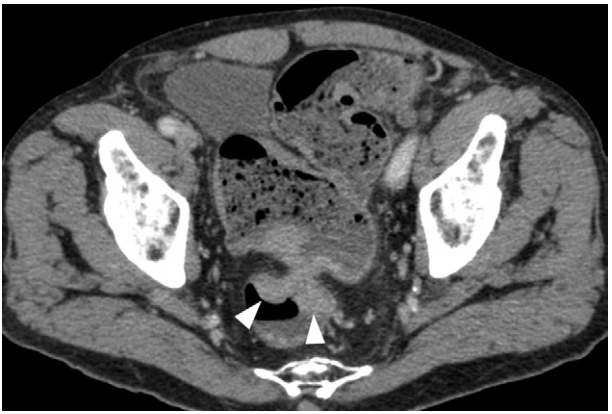

Figure 14-4.
Carcinome rectal.
Lésion circonférentielle et végétante, située à la face antérieure du haut rectum (têtes de flèche), et responsable d'un syndrome occlusif colique d'amont.

www.lemanip.com

AUTRES EXAMENS D'IMAGERIE

L'IRM est aujourd'hui l'examen d'imagerie gold standard pour le bilan local du carcinome rectal. Elle révèle une lésion pariétale ulcérobourgeonnante plus ou moins circonférentielle, qui présente un hyposignal T1 et un hypersignal T2 de type tumoral. Lors de l'injection IV de gadolinium, la tumeur se rehausse fortement. L'analyse de la hauteur de l'atteinte et de sa profondeur dans la paroi du rectum est bien mise en évidence ainsi que l'atteinte du mésorectum adjacent. Les ADN régionales sont également bien analysées.
La TEP–TDM n'a pas d'intérêt particulier en première intention mais est le meilleur examen pour identifier les récidives au niveau du tissu cicatriciel postopératoire ou postradique.

DIAGNOSTIC TDM DIFFÉRENTIEL

La tumeur stromale rectale génère un rétrécissement excentré de la lumière sans atteinte de la muqueuse.
L'endométriose rectale entraîne une compression extrinsèque avec un tableau clinique souvent évocateur.
La RCH présente des ulcérations muqueuses et une atteinte dépassant largement le rectum pour toucher le plus souvent de façon presque systématique le sigmoïde, voire le côlon gauche. Par ailleurs, le diagnostic endoscopique permet rapidement le diagnostic différentiel.

ÉVOLUTION NATURELLE ET PRONOSTIC

Le bilan d'extension du carcinome rectal passe par l'analyse précise de l'atteinte locorégionale de la tumeur et de son extension aux ganglions régionaux du mésorectum et des axes iliaques internes et lombo-aortiques. L'atteinte métastatique à distance se

Paratger Le Site www.lemanip.com Tout Est Gratuit

Gratuittement

www.lemanip.com

Radiologie et imagerie medicale

Livres,memoires,rapport de stage,courses,radiologie conventionnelle,Scanner,TDM,IRM,Scintigraphie, Medecine nucleaire,Radiotherapie,Radiologie Interventionnelle,Oncologie,Clichees,Cas interpretes,exposes,medecine

https://www.lemanip.com/

www.lemanip.com

Paratger Le Site www.lemanip.com Tout Est Gratuit

fait le plus souvent vers le foie et les poumons. Le pronostic du carcinome rectal est en rapport avec sa classification TNM et notamment avec l'atteinte du mésorectum. Le taux de récidive locale du carcinome rectal opéré est de 30 %.

PRINCIPES DE PRISE EN CHARGE

La prise en charge du carcinome rectal repose sur une résection tumorale avec exérèse associée du mésorectum. La radiothérapie et la chimiothérapie néo-adjuvante sont la règle pour les tumeurs du bas rectum. La radiothérapie et la chimiothérapie adjuvante sont indiquées dans les cas évolués.

ITEMS CLÉS

Rectum – homme > 50 ans – lésion ulcérobourgeonnante parfois circonférentielle et sténosante du rectum – rectorragies – extension au mésorectum – ADN et métastases hépatiques fréquentes.

POUR EN SAVOIR PLUS

Lipome colique

Crozier F, et al. Diagnostic par scanner d'une invagination colocolique sur lipome du côlon gauche. Ann Chir 2002 ; 127(1) : 59–61.

Farrokh D, et al. Apport de l'imagerie dans les invaginations intestinales de l'adulte : à propos d'un cas d'invagination iléo-colique, secondaire à un lipome cæcal. Ann Radiol (Paris) 1996 ; 213–6.

Goasguen N, et al. Lipome colique : cas clinique et revue de la littérature. Gastroenterol Clin Biol 2008 ; 32 : 521–4.

Gürses B, et al. Imaging features of a cecal lipoma as a lead point for colo-colonic intussusception. Emerg Radiol 2008 ; 15 : 133–6.

Kakitsubata Y, et al. CT manifestations of lipomas of the small intestine and colon. Clin Imaging 1993 ; 17 : 179–82.

Taylor AJ, et al. Gastrointestinal lipomas : a radiologic and pathologic review. AJR Am J Roentgenol 1990 ; 155 : 1205–10.

Tumeurs mucineuses de l'appendice

Kim, et al. A case of a giant mucococele of the appendiceal stump presented with a palpable mass in the right thigh : pre-operative diagnosis based on characteristic multidetector CT findings. Br J Radiol 2010 ; 83 : 220–3.

Zhou ML, et al. Mucinous cystadenoma of the appendix : CT findings. Chin Med J 2006 ; 119(15) : 1300–3.

Carcinome colique

Cadi M, et al. Apport du coloscanner dans le bilan d'opérabilité du cancer colorectal sténosant. J Radiol 2006 ; 87 : 1395.

www.lemanip.com

Paratger Le Site www.lemanip.com Tout Est Gratuit

Paratger Le Site www.lemanip.com Tout Est Gratuit

Dachman AH, et al. Effect of computer-aided detection for CT colonography in a multireader, multicase trial. Radiology 2010 ; 256 : 827–35.

Dighe S, Castellano E, et al. Perfusion CT to assess angiogenesis in colon cancer : technical limitations and practical challenges. Br J Radiol 2012 Apr 18 ; .

Goh V, et al. Can perfusion CT assessment of primary colorectal adenocarcinoma blood flow at staging predict for subsequent metastatic disease ? A pilot study. Eur Radiol 2009 ; 19 : 79–89.

Kim HJ, et al. CT colonography for combined colonic and extracolonic surveillance after curative resection of colorectal cancer. Radiology 2010 ; 257 : 697–704.

McFarland EG, et al. ACR Colon Cancer Committee white paper : status of CT colonography 2009. Journal of the American College of Radiology 2009 ; 6 : 756–72.

Pickhardt PJ, et al. Colorectal and extracolonic cancers detected at screening CT colonography in 10 286 asymptomatic adults. Radiology 2010 ; 255 : 83–8.

Pickhardt PJ, et al. Colorectal cancer : CT colonography and colonoscopy for detection – systematic review and meta-analysis. Radiology 2011 ; 259 : 393–405.

Sai VF, et al. Colonoscopy after CT diagnosis of diverticulitis to exclude colon cancer : a systematic literature review. Radiology 2012 ; 263 : 383–90.

Scherrer A, et al. Dépister le cancer du côlon, du poumon et de la prostate. Chez qui, comment et pourquoi. J Radiol 2004 ; 85 : 1182.

Taylor SA, et al. CT colonography : computer-aided detection of morphologically flat T1 colonic carcinoma. Eur Radiol 2008 ; 18 : 1666–73.

Von Wagner C, et al. Patient acceptability of CT colonography compared with double contrast barium enema : results from a multicentre randomised controlled trial of symptomatic patients. Eur Radiol 2011 ; 21 : 2046–55.

Wang X, et al. Margin size is an independent predictor of local tumor progression after ablation of colon cancer liver metastases. Cardiovasc Intervent Radiol 2012 ; 1–10.

Carcinome rectal

Bipat S, et al. Rectal cancer : local staging and assessment of lymph node involvement with endoluminal US, CT, and MR imaging – a meta-analysis. Radiology 2004 ; 232 : 773–83.

Corner C, et al. Comparison of conventional and three-dimensional conformal CT planning techniques for preoperative chemoradiotherapy for locally advanced rectal cancer. Br J Radiol 2011 ; 84 : 173–8.

Dean CJ, et al. An evaluation of four CT–MRI co-registration techniques for radiotherapy treatment planning of prone rectal cancer patients. Br J Radiol 2012 ; 85 : 61–8.

Denecke T, et al. Comparison of CT, MRI and FDG-PET in response prediction of patients with locally advanced rectal cancer after multimodal preoperative therapy : is there a benefit in using functional imaging ? Eur Radiol 2005 ; 15 : 1658–66.

www.lemanip.com

Paratger Le Site www.lemanip.com Tout Est Gratuit

Paratger Le Site www.lemanip.com Tout Est Gratuit

Goh V, et al. Colorectal tumor vascularity : quantitative assessment with multidetector CT – do tumor perfusion measurements reflect angiogenesis ? Radiology 2008 ; 249 : 510–7.

Hundt W, et al. Evaluation of spiral CT in staging of colon and rectum carcinoma. Eur Radiol 1999 ; 9 : 78–84.

O'Neill B, et al. MR vs CT imaging : low rectal cancer tumour delineation for three-dimensional conformal radiotherapy. Br J Radiol 2009 ; 82 : 509–13.

Pickhardt PJ, et al. Colorectal cancer : CT colonography and colonoscopy for detection – systematic review and meta-analysis. Radiology 2011 ; 259 : 393–405.

Sahani DV, et al. Assessing tumor perfusion and treatment response in rectal cancer with multisection CT : initial observations. Radiology 2005 ; 234 : 785–92.

Sanghera B, et al. Reproducibility of 2D and 3D fractal analysis techniques for the assessment of spatial heterogeneity of regional blood flow in rectal cancer. Radiology 2012 ; 263 : 865–73.

Trillaud H, et al. Le bilan pré-therapeutique du cancer du rectum. J Radiol 2009 ; 90 : 1474.

Yee J, et al. Colorectal neoplasia : performance characteristics of CT colonography for detection in 300 patients. Radiology 2001 ; 219 : 685–92.

www.lemanip.com

Paratger Le Site www.lemanip.com Tout Est Gratuit

Gratuittement

www.lemanip.com

Radiologie et imagerie medicale

Livres,memoires,rapport de stage,courses,radiologie conventionnelle,Scanner,TDM,IRM,Scintigraphie, Medecine nucleaire,Radiotherapie,Radiologie Interventionnelle,Oncologie,Clichees,Cas interpretes,exposes,medecine

https://www.lemanip.com/

www.lemanip.com

Paratger Le Site www.lemanip.com Tout Est Gratuit

Péritoine, mésentère, paroi

15

CHAPITRE

Le péritoine correspond à une double membrane séreuse qui tapisse la cavité abdominale, relie les organes intra-abdominaux les uns aux autres en assurant leur mobilité, contient les structures vasculaires viscérales au sein de mésos et recouvre la face antérieure du tube digestif par une formation graisseuse appelée grand omentum. Les muscles de la paroi abdominale, le diaphragme et les muscles iliopsoas constituent le contenant de la cavité abdominopelvienne. La pathologie tumorale péritonéale est dominée par l'atteinte métastatique que constitue la carcinose péritonéale. Le mésothéliome péritonéal, qui est la tumeur primitive maligne affectant la séreuse péritonéale, et les tumeurs desmoïdes, qui sont des tumeurs pariétales ou mésentériques localement agressives et récidivantes, sont bien moins fréquents.

www.lemanip.com

TUMEURS BÉNIGNES (ET À BAS GRADE DE MALIGNITÉ)

Kyste d'inclusion péritonéal *(peritoneal inclusion cyst)*

Le kyste d'inclusion péritonéal correspond à une lésion kystique dont le point de départ est le mésentère ou l'omentum. Il s'agit d'une lésion rare, dont l'incidence est de 1 sur 10 000 individus. Une chirurgie ou un traumatisme abdominal, une infection ou inflammation pelvienne et une endométriose, étant de forts pourvoyeurs d'adhérences péritonéales, représentent des facteurs favorisants connus. Sa taille varie de quelques millimètres à plus de 30 cm de diamètre. Il peut se situer n'importe où au sein de la cavité péritonéale. L'âge de découverte se situe à l'âge adulte jeune (50 % avant 20 ans).

ANATOMOPATHOLOGIE

Sur le plan macroscopique, le kyste d'inclusion péritonéal est un kyste à paroi très fine, translucide. Il est souvent multiloculaire, à contenu séreux.
Sur le plan microscopique, le kyste est bordé par une seule couche de cellules mésothéliales non atypiques, exprimant la desmine et la calrétinine, sans expression du

TDM des tumeurs abdominales
© 2013, Elsevier Masson SAS. Tous droits réservés.
Paratger Le Site www.lemanip.com Tout Est Gratuit

Paratger Le Site www.lemanip.com Tout Est Gratuit

CD31 ou CD34. Les septa fibreux sont fins, sans prolifération musculaire lisse ou infiltrat lymphoïde (contrairement au lymphangiome kystique).

CONTEXTE CLINIQUE

La symptomatologie habituelle du kyste d'inclusion péritonéal associe une distension et des douleurs abdominales, des nausées et vomissements et parfois une masse palpable. Le tableau abdominal est aigu dans un petit nombre de cas.
La biologie est en général non remarquable.

TDM

La sémiologie TDM du kyste d'inclusion péritonéal (fig. 15-1) associe :

– une lésion aux contours très bien définis ;

– un contenu de densité liquidienne (d = 10 UH) ;

– parfois de fines calcifications murales ;

– une situation majoritairement pelvienne ;

– l'absence de tout nodule ou épaississement pariétal suspect mis en évidence après injection IV de produit de contraste iodé.

AUTRES EXAMENS D'IMAGERIE

L'échographie met en évidence une structure kystique de contenu anéchogène et possédant quelques fins septa internes. Des débris déclives peuvent parfois être mis en évidence au sein du kyste.

www.lemanip.com

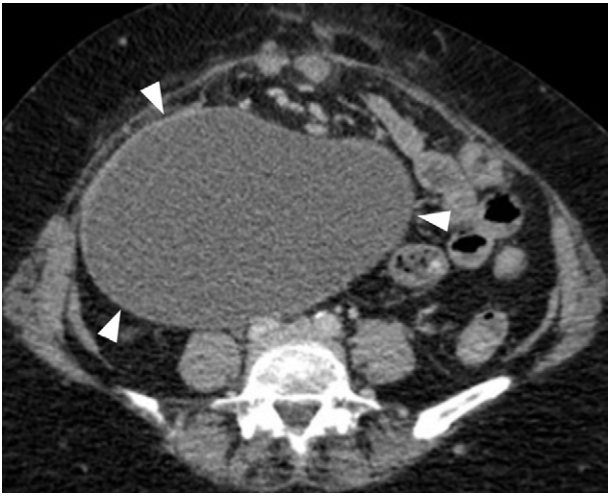

Figure 15-1.
Kyste d'inclusion péritonéal.
Lésion volumineuse de contours très bien définis (têtes de flèche) et de contenu liquidien pur (d = 10 UH) dans un contexte d'abdomen multi-opéré.

Paratger Le Site www.lemanip.com Tout Est Gratuit

Paratger Le Site www.lemanip.com Tout Est Gratuit

L'IRM n'est pas nécessaire mais permet d'affirmer le caractère purement kystique et l'absence de nodules ou d'épaississement tissulaire suspect après injection IV de gadolinium.

DIAGNOSTIC TDM DIFFÉRENTIEL

Le lymphangiome kystique est fréquent et correspond à une anomalie de développement des vaisseaux lymphatiques. Le lymphangiome kystique est par ailleurs fréquemment au contact immédiat du tube digestif. Il survient à un plus jeune âge que le kyste du mésentère.
La duplication digestive kystique (kyste entéroïde) est au contact du tube digestif et il existe un rehaussement de sa paroi lors de l'injection de produit de contraste iodé.
Le pseudo-kyste pancréatique se retrouve dans un contexte particulier et évocateur.
Le mésothéliome péritonéal kystique est uniloculaire et sa rareté en fait un diagnostic d'élimination simple.
Le tératome de l'ovaire est une tumeur mixte, avec présence notamment de graisse et de calcifications hautement évocatrices.

ÉVOLUTION NATURELLE ET PRONOSTIC

L'évolution naturelle peut se faire vers des complications à type d'occlusion digestive, d'hémorragie, de rupture, de surinfection ou de torsion. Le pronostic est néanmoins excellent après chirurgie, le taux de récidive restant néanmoins élevé (30 % des cas).

PRINCIPES DE PRISE EN CHARGE

La résection complète du kyste, plus ou moins associée à une résection digestive lorsqu'il existe une contiguïté, est la règle.

ITEMS CLÉS

Mésentère – ATCD de chirurgie pelvienne – lésion kystique pure – paroi fine – calcifications périphériques – pronostic excellent après chirurgie.

Tumeur desmoïde *(desmoid tumor)*

La tumeur desmoïde est une lésion bénigne d'origine conjonctive. Elle correspond au groupe des fibromatoses profondes qui sont des proliférations bénignes mais localement infiltrantes, tendant à récidiver mais ne donnant pas de métastases. La tumeur desmoïde est une tumeur plutôt rare. Le mésentère et la paroi abdominale (muscles droits et obliques internes de l'abdomen notamment) sont les sites principaux de son développement. La tumeur desmoïde survient en général chez des personnes âgées de 20 à 40 ans (70 % des cas). Le sex-ratio M : F de 1 : 3 montre une discrète prédominance pour le sexe féminin. La taille au diagnostic varie de 5 à 20 cm. Les facteurs favorisants connus sont une chirurgie abdominale (75 % des cas) avec

www.lemanip.com

Paratger Le Site www.lemanip.com Tout Est Gratuit

Paratger Le Site www.lemanip.com Tout Est Gratuit

un développement sur la cicatrice pré-existante, un grand nombre de grossesses et le syndrome de Gardner. Un certain nombre de cas restent néanmoins sporadiques, pour lesquels ni cause ou ni facteur de risque ne sont retrouvés.

ANATOMOPATHOLOGIE

Tout prélèvement biopsique réalisé pour suspicion de sarcome doit être adressé au service d'anatomie pathologique immédiatement et à l'état frais pour faire l'objet d'une congélation, dans la perspective d'éventuels examens de biologie moléculaire.
Sur le plan macroscopique, la lésion de plus de 5 cm est toujours profonde, sous-aponévrotique, bien circonscrite, dure, fasciculée, de couleur blanc-nacré.
Sur le plan microscopique, la tumeur (contrairement à l'aspect macroscopique) apparaît mal limitée, avec un caractère infiltrant en périphérie. Il s'agit d'une prolifération de cellules fusiformes (fibroblastes et myofibroblastes) disposées en longs faisceaux. Il n'existe pas de foyers de nécrose. On observe une accumulation intranucléaire de la β-caténine par immuno-histochimie, sans expression du CD117. Il n'est pas observé de mutation de C-KIT ou de PDGFR en biologie moléculaire.

CONTEXTE CLINIQUE

La tumeur desmoïde peut être asymptomatique mais est découverte la plupart du temps dans le bilan de douleurs abdominales ou celui d'une masse palpable à l'examen clinique. Dans de rares cas, un syndrome occlusif ou une ischémie digestive sont des tableaux révélateurs.
La biologie est en général non remarquable.

TDM

La sémiologie TDM de la tumeur desmoïde (fig. 15-2) associe :

– une lésion souvent mal définie de 5 à 20 cm ;

– une densité discrètement supérieure à celle des muscles adjacents ;

Figure 15-2.
Lésion desmoïde.
Lésion volumineuse de contours bien définis (têtes de flèche), de densité discrètement plus importante que celle des muscles adjacents, développée aux dépens des muscles de la paroi abdominale. Noter une rétraction et attraction des anses digestives au contact en FIG.

www.lemanip.com

Paratger Le Site www.lemanip.com Tout Est Gratuit

Paratger Le Site www.lemanip.com Tout Est Gratuit

– une localisation au niveau des muscles de la paroi abdominale ou dans la racine du mésentère ;
– une angulation voire une rétraction des structures mésentériques et digestives de voisinage ;
– un assez faible rehaussement lors de l'injection IV de produit de contraste iodé.

AUTRES EXAMENS D'IMAGERIE

L'échographie met en évidence une masse pariétale ou mésentérique de contours parfois mal définis et d'échogénicité variable.
L'IRM met en évidence une masse dont le signal est variable tant en T1 qu'en T2 mais dont le T1 est, en général, discrètement inférieur à celui des muscles adjacents. Il n'existe pas de rehaussement notable après injection IV de gadolinium.

DIAGNOSTIC TDM DIFFÉRENTIEL

La tumeur neuro-endocrine du grêle est d'origine digestive, principalement localisée à l'iléon. Son aspect spiculaire, la présence de calcifications et un aspect rétractile sur le grêle sont des caractéristiques évocatrices.
Un lymphome mésentérique peut avoir un aspect assez voisin, même si le contexte est souvent différent (notamment concernant l'âge des patients qui est plus élevé), et un aspect souvent polylobé des masses ganglionnaires, lesquelles englobent et étirent les structures vasculaires mésentériques.
Le mésothéliome péritonéal est une atteinte en général diffuse qui se distingue par un épaississement péritonéal marqué, une atteinte omentale et mésentérique et, beaucoup plus rarement, une masse mésentérique isolée et volumineuse.

ÉVOLUTION NATURELLE ET PRONOSTIC

L'évolution naturelle de la tumeur desmoïde est locale et hautement agressive sur les tissus adjacents. Les métastases sont rarissimes. Le taux de récidive, y compris en cas d'exérèse complète, est élevé, compris entre 20 et 60 % des cas. Le pronostic est variable mais reste sombre notamment en cas de tumeur supérieure à 10 cm, à localisations multiples, localement étendue, ou encore envahissant le tube digestif, les vaisseaux mésentériques et/ou les uretères.

PRINCIPES DE PRISE EN CHARGE

Le traitement de choix est la résection chirurgicale large. L'irradiation thérapeutique est intéressante en cas de tumeur pariétale abdominale. Les stéroïdes, le tamoxifène ou encore l'interféron sont quelquefois proposés en complément à la chirurgie.

ITEMS CLÉS

Mésentère et paroi abdominale – chirurgie abdominale favorisante – lésion mal définie de 5 à 20 cm – agressivité uniquement locorégionale – récidive fréquente.

www.lemanip.com

Paratger Le Site www.lemanip.com Tout Est Gratuit

Paratger Le Site www.lemanip.com Tout Est Gratuit

Mésothéliome péritonéal *(peritoneal mesothelioma)*

Le mésothéliome péritonéal est la seule tumeur primitive maligne à point de départ de la séreuse péritonéale. Il s'agit d'une tumeur rare, puisque son incidence est de un à deux cas pour un million d'individus. Le facteur étiologique principal est une exposition à l'amiante. Vingt à 40 ans de latence sont en général notés entre le début de l'exposition et le diagnostic. Des pathologies associées liées à l'exposition à l'amiante peuvent être rencontrées à type d'asbestose ou de mésothéliome pleural. Deux formes cliniques sont décrites, une forme desmoplastique encapsulante et une forme focale nodulaire. L'âge de prédilection de découverte du mésothéliome péritonéal est situé au-delà de 70 ans. Il existe une prédominance masculine majeure en rapport avec l'exposition professionnelle. Ces cas font l'objet d'une déclaration obligatoire et sont recencés par le groupe Mésopath et plus récemment par le groupe RENAPE (tumeurs rares du péritoine).

ANATOMOPATHOLOGIE

Sur le plan macroscopique, le mésothéliome péritonéal est multifocal, plurinodulaire, infiltrant.
Sur le plan microscopique, on décrit plusieurs sous-types histologiques : mésothéliomes fusiforme, épithélioïde, mixte. Ces cellules expriment à la fois des marqueurs mésothéliaux (calrétinine cytoplasmique et nucléaire, HBME1+), avec une perte de l'expression de la desmine, et des marqueurs épithéliaux (KL1+, CK5/6+, CK7+, CK20 +/–, EMA marquage membranaire, sans expression de l'ACE). L'aspect cytologique sur un liquide d'ascite est évocateur avec des cellules de grande taille, au cytoplasme abondant, au noyau nucléole, présentant une couronne cytoplasmique PAS+, sans vacuole intracytoplasmique bleu alcian + .

CONTEXTE CLINIQUE

La symptomatologie habituelle du mésothéliome péritonéal associe des douleurs et une distension abdominale en rapport avec une ascite. Une AEG et un amaigrissement important sont fréquemment associés.
La biologie est en général non remarquable.

TDM

La sémiologie TDM du mésothéliome péritonéal (fig. 15-3) associe :

– des lésions nodulaires péritonéales, mésentériques et omentales ;

– un engainement des principaux organes creux et pleins ;

– une ascite souvent importante ;

– des calcifications focales ;

– un rehaussement peu important après injection IV de produit de contraste iodé.

Paratger Le Site www.lemanip.com Tout Est Gratuit

www.lemanip.com

Paratger Le Site www.lemanip.com Tout Est Gratuit

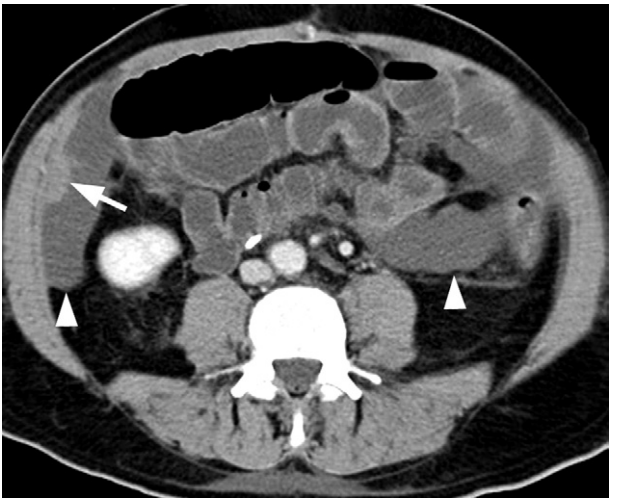

Figure 15-3.
Mésothéliome péritonéal. Épaississement péritonéal avec présence d'une lésion nodulaire suspecte (flèche) et une ascite organisée (têtes de flèche) associée.

www.lemanip.com

AUTRES EXAMENS D'IMAGERIE

L'échographie est souvent de faible apport pour ce diagnostic.
L'IRM retrouve l'infiltration tissulaire péritonéale nodulaire et omentale avec une ascite en hypersignal T2 franc et un rehaussement des infiltrations tissulaires engainantes au niveau des principaux organes après injection IV de gadolinium.

DIAGNOSTIC TDM DIFFÉRENTIEL

La carcinose péritonéale est le principal diagnostic différentiel. Il existe une atteinte omentale et nodulaire péritonéale assez voisine, mais une tumeur digestive, pancréatique ou ovarienne est fréquemment sous-jacente.
Le pseudo-myxome péritonéal (ou maladie gélatineuse du péritoine) fait suite à la rupture d'un cystadénome mucineux le plus souvent appendiculaire. L'absence d'exposition à l'amiante permet de corriger le diagnostic.
La tuberculose peut mimer une atteinte tumorale péritonéale et omentale. Néanmoins, le contexte est souvent différent et il existe des ADN importantes et hypodenses caractéristiques associées à l'atteinte péritonéale ou omentale.

ÉVOLUTION NATURELLE ET PRONOSTIC

Le pronostic est extrêmement sombre. La médiane de survie est à 6 mois avec un décès survenant presque toujours dans l'année.

PRINCIPES DE PRISE EN CHARGE

La chirurgie de réduction tumorale, avec péritonectomie et chimiothérapie intrapéritonéale hyperthermique, est parfois proposée sans modifier pour autant le pronostic.

Paratger Le Site www.lemanip.com Tout Est Gratuit

Paratger Le Site www.lemanip.com Tout Est Gratuit

ITEMS CLÉS

Péritoine – homme > 70 ans – antécédent d'exposition à l'amiante hautement évocateur – lésions nodulaires péritonéales et omentales – engainement des organes creux et pleins.

Pseudo-myxome péritonéal *(pseudomyxoma peritonei)*

Le pseudo-myxome péritonéal (ou maladie gélatineuse du péritoine) correspond à la présence de mucus dans la cavité intrapéritonéale. Cette situation est secondaire à la rupture d'une tumeur mucineuse le plus souvent, ou encore d'un mucocèle avec création d'une pseudo-ascite gélatineuse. L'appendice est maintenant reconnu comme le premier organe responsable, même si les pseudo-myxomes peuvent occasionnellement provenir d'adénocarcinomes mucineux d'autres organes (vésicule biliaire, estomac, colo-rectum, trompe, ovaire). Un corps étranger peut être l'élément responsable de la rupture d'une mucocèle appendiculaire. Le pseudo-myxome péritonéal survient plutôt chez la femme entre 50 et 60 ans.

ANATOMOPATHOLOGIE

La classification OMS 2010 distingue le pseudo-myxome péritonéal de bas grade et le pseudo-myxome péritonéal de haut grade. En général, le pseudo-myxome péritonéal de bas grade est associé à une tumeur mucineuse appendiculaire de bas grade dans l'appendice et le pseudo-myxome péritonéal de haut grade à un adénocarcinome mucineux de l'appendice, mais des cas discordants ont été observés.
Sur le plan microscopique, le tissu adipeux de l'épiploon ou des mésos est massivement infiltré par de nombreuses flaques de mucus qui sont acellulaires ou associées à des cellules adénocarcinomateuses isolées flottantes ou agencées en glandes ou lambeaux épithéliaux. Les atypies cytonucléaires sont légères, modérées ou sévères en fonction du grade de la lésion.

CONTEXTE CLINIQUE

Le pseudo-myxome péritonéal se traduit en général par l'association de douleurs abdominales, d'asthénie, d'amaigrissement et parfois d'une distension abdominale. La biologie est souvent non remarquable.

TDM

La sémiologie TDM du pseudo-myxome péritonéal (fig. 15-4) associe :

– une infiltration tissulaire et multilobulée de l'ensemble de la cavité péritonéale ;

– une densité lésionnelle spontanée inférieure à 20 UH ;

– un effet de déplacement des organes pleins et creux vers le centre de l'abdomen ;

– un fréquent effet de *scalloping* des contours du foie et de la rate ;

– un faible rehaussement après injection IV de produit de contraste iodé.

www.lemanip.com

Paratger Le Site www.lemanip.com Tout Est Gratuit

Paratger Le Site www.lemanip.com Tout Est Gratuit

Figure 15-4.
Pseudo-myxome péritonéal.
Infiltration lésionnelle d'allure polylobée, développée à l'ensemble de la cavité péritonéale, dont la densité est inférieure à 20 UH et qui entraîne sur le foie et la rate un effet de *scalloping* (têtes de flèche) extrêmement évocateur.

Le bilan d'extension d'un pseudo-myxome péritonéal cherche à mettre en évidence la lésion primitive appendiculaire ou ovarienne et à authentifier les organes intra-abdominaux atteints.

AUTRES EXAMENS D'IMAGERIE

L'échographie met en évidence des masses plutôt hypo-échogènes et diffuses de la cavité péritonéale déplaçant les principaux organes. Une ascite de moyenne abondance est souvent associée.
L'IRM retrouve le même aspect général avec des masses en hyposignal T1, hypersignal T2 de type tumoral pour les zones tissulaires et hypersignal T2 liquidien pour l'ascite associée, et un rehaussement faible lors de l'injection IV de gadolinium.

DIAGNOSTIC TDM DIFFÉRENTIEL

La carcinose péritonéale est le principal diagnostic différentiel. Les tumeurs du tractus digestif et des ovaires en sont les principales causes. Il existe fréquemment un aspect de gâteau épiploïque évocateur. Les masses ou nodules péritonéaux sont en général rehaussés par l'injection IV de produit de contraste iodé.
Un sarcome péritonéal est rare et souvent de composante mixte, solide et kystique.
La péritonite tuberculeuse peut également générer un aspect assez voisin, même si le contexte est en général évocateur et que le tableau clinique n'est pas celui d'une pathologie tumorale.

ÉVOLUTION NATURELLE ET PRONOSTIC

Le pseudo-myxome péritonéal est lentement progressif avec une survie à 5 ans, variable selon la différenciation tumorale, comprise entre 20 et 80 %. Néanmoins, tous les patients décèdent à plus ou moins court terme de cette maladie.

www.lemanip.com

Paratger Le Site www.lemanip.com Tout Est Gratuit

Paratger Le Site www.lemanip.com Tout Est Gratuit

PRINCIPES DE PRISE EN CHARGE

La chirurgie de réduction tumorale extensive, plus ou moins associée à une chimiothérapie hyperthermique intrapéritonéale, est aujourd'hui la règle.

ITEMS CLÉS

Péritoine – masses confluentes intrapéritonéales de faible densité spontanée – *scalloping* hépatique et splénique – mucocèle appendiculaire responsable – chirurgie extensive de réduction tumorale.

Métastases péritonéales *(peritoneal metastases)*

Les métastases péritonéales (ou carcinose péritonéale) sont des lésions péritonéales ou omentales malignes issues de l'extension d'une tumeur primitive maligne. Les principales tumeurs malignes pourvoyeuses de métastases péritonéales sont les cancers du côlon, des ovaires, de l'estomac et, plus rarement, du pancréas et de la vessie. L'âge moyen à la découverte ainsi que le sexe des patients sont extrêmement variables, en rapport avec le type et l'origine de la tumeur primitive.

ANATOMOPATHOLOGIE

Sur le plan macroscopique, l'épiploon (ou les fragments de tissu conjonctif adressés séparés) est le siège de nombreuses granulations ou nodules blanchâtres, de taille variable.
Sur le plan microscopique, le tissu fibro-adipeux est massivement envahi par des amas carcinomateux d'architecture tubuloglandulaire ou massive, en fonction du cancer primitif en cause. La carcinose péritonéale d'origine colique sera un carcinome de type lieberkühnien présentant classiquement un immunophénotype CK7–/CK20+. Celle d'origine ovarienne sera d'architecture massive ou glandulaire, avec des calcifications psammomateuses possibles, et présentera le phénotype CK7+/CK20 –/WT1 avec une expression des récepteurs hormonaux (récepteurs aux œstrogènes et/ou à la progestérone). Un panel d'anticorps est utilisé pour éliminer le mésothéliome péritonéal qui peut être un diagnostic différentiel difficile sur le seul aspect morphologique et en dehors de renseignements cliniques.

CONTEXTE CLINIQUE

Les métastases péritonéales sont fréquemment associées à la présence d'une ascite. Le bilan biologique est non spécifique.

TDM

La sémiologie TDM des métastases péritonéales (fig. 15-5) associe :

– un épaississement péritonéal irrégulier ;

– plusieurs lésions nodulaires visibles à la surface du péritoine ;

– de possibles calcifications péritonéales (en cas de carcinome ovarien) ;

www.lemanip.com

Paratger Le Site www.lemanip.com Tout Est Gratuit

Paratger Le Site www.lemanip.com Tout Est Gratuit

Figure 15-5.
Métastases péritonéales. Épaississement péritonéal diffus associé à des images nodulaires péritonéales (têtes de flèche), à une rétraction mésentérique (étoile) et à une infiltration du grand omentum (flèche) responsable du fameux « gâteau épiploïque ».

– une ascite (notamment présente dans l'arrière-cavité des épiploons) ;
– un aspect de « gâteau épiploïque » en cas d'atteinte omentale ;
– un *scalloping* sur le foie et la rate ;
– une rétraction de la racine du mésentère ;
– un rehaussement péritonéal marqué après injection IV de produit de contraste iodé.

Le bilan TDM d'extension des métastases spléniques cherche à mettre en évidence la tumeur primitive lorsque celle-ci n'est pas connue, mais également des ADN et/ou des métastases à d'autres organes.

AUTRES EXAMENS D'IMAGERIE

L'échographie révèle une ascite, un « gâteau épiploïque » et des nodules péritonéaux lorsqu'ils sont volumineux.
L'IRM met en évidence un « gâteau épiploïque » et un épaississement nodulaire du péritoine présentant un rehaussement marqué après injection IV de gadolinium.

DIAGNOSTIC TDM DIFFÉRENTIEL

Le mésothéliome péritonéal est rare et correspond à un contexte d'exposition à l'amiante évocateur.
Le pseudo-myxome péritonéal est la complication gravissime d'un cystadénome mucineux (appendiculaire ou ovarien) rompu en péritoine libre.

ÉVOLUTION NATURELLE ET PRONOSTIC

Le pronostic est presque toujours sombre, la présence de métastases péritonéales signant le plus souvent un stade très avancé de la maladie tumorale causale.

www.lemanip.com

Paratger Le Site www.lemanip.com Tout Est Gratuit

Paratger Le Site www.lemanip.com Tout Est Gratuit

Les métastases péritonéales sont souvent traitées dans le cadre d'un cancer largement avancé sur le plan métastatique et bénéficient d'une chimiothérapie adaptée à la tumeur primitive.
La chirurgie de réduction tumorale extensive, plus ou moins associée à une chimiothérapie hyperthermique intrapéritonéale, possède des indications précises et limitées.

ITEMS CLÉS

Péritoine – épaississement nodulaire du péritoine – ascite – gâteau épiploïque – *scalloping* sur le foie et la rate – rétraction mésentérique – stade avancé d'un cancer.

Pour en savoir plus

Kyste d'inclusion péritonéal

Dillman JR, et al. Hemorrhagic «spider-in-web» : atypical appearance of a peritoneal inclusion cyst. Pediatr Radiol 2009 ; 39 : 1252.

Guibal A, et al. Imagerie des lésions kystiques et pseudo-kystiques péritonéales. J Radiol 2009 ; 90 : 1484.

Ho-Fung V, et al. Peritoneal inclusion cyst. Pediatr Emerg Care 2011 ; 27 : 430.

Matoba M, et al. Two cases of peritoneal inclusion cysts ; evaluation of MRI appearances. Japanese Journal of clinical Radiology 2004 ; 49 : 690–4.

Tumeur desmoïde

Baron RL, Lee JK. Mesenteric desmoid tumors : sonographic and computed-tomographic appearance. Radiology 1981 ; 140 : 777–9.

Brooks AP, Reznek RH, Nugent K, Farmer KCR, Thomson JPS, Phillips RKS. CT appearances of desmoid tumours in familial adenomatous polyposis : further observations. Clin Radiol 1994 ; 49 : 601–7.

Obara PR, Thomas S. Primary and secondary mesenteric lesions : CT imaging findings and differential diagnosis. Contemporary Diagnostic Radiology 2012 ; 35 : 1.

Tan CH, Pua U, Liau KH, Lee HY. Mesenteric desmoid tumour masquerading as a fat-containing cystic mass. Br J Radiol 2010 ; 83 : e200–3.

Teo HE, Peh WC, Shek TW. Case 84 : desmoid tumor of the abdominal wall. Radiology 2005 ; 236(1) : 81–4.

Mésothéliome péritonéal

Coakley FV, et al. Peritoneal metastases : detection with spiral CT in patients with ovarian cancer. Radiology 2002 ; 223 : 495–9.

Guibal A, et al. Imagerie des lésions kystiques et pseudo-kystiques péritonéales. J Radiol 2009 ; 90 : 1484.

www.lemanip.com

Paratger Le Site www.lemanip.com Tout Est Gratuit

Paratger Le Site www.lemanip.com Tout Est Gratuit

Pernin M, et al. Une tumeur mésothéliale péritonéale primitive rare : le mésothéliome papillaire bien différencié. J Radiol 2011 ; 92 : 936.

Schijf LJ, et al. Pleural and peritoneal mesothelioma : imaging findings on CT and FDG PET/CT. European Journal of Radiology Extra 2009 ; 69 : 89–92.

Souza FF, et al. Recurrent malignant peritoneal mesothelioma : radiological manifestations. Abdom Imaging 2010 ; 35 : 315–21.

Su PY, et al. Unusual abdominal tumor : peritoneal mesothelioma. Clin Gastroenterol Hepatol 2011 ; 9 : e68.

Pseudo-myxome péritonéal

Ben Salah J, et al. Pseudomyxome péritonéal (à propos de 15 cas). J Radiol 2006 ; 87 : 1470.

Chamsi-Pasha MA, et al. Pseudomyxoma peritonei mimicking right-sided heart failure. European Journal of Radiology Extra 2008 ; 67 : 9–11.

Gillion JF, et al. Mucocèles appendiculaires, pseudomyxomes péritonéaux et tumeurs mucosécrétantes du carrefour iléocæcal : apport de l'imagerie dans la stratégie thérapeutique et le choix de la voie d'abord laparoscopique ou classique. J Chir (Paris) 2009 ; 146 : 150–66.

Guibal A, et al. Imagerie des carcinoses péritonéales : enjeux et pièges à éviter. J Radiol 2008 ; 89 : 1440.

Khalil MR, et al. Intérêt de l'imagerie dans le pseudomyxome péritonéal : à propos de 9 cas. J Radiol 2008 ; 89 : 1554.

Sulkin TVC, et al. CT in pseudomyxoma peritonei : a review of 17 cases. Clin Radiol 2002 ; 57 : 608–13.

Zissin R, et al. Synchronous mucinous tumors of the ovary and the appendix associated with pseudomyxoma peritonei : CT findings. Abdom Imaging 2000 ; 25 : 311–6.

Métastases péritonéales

Bessayah A, et al. Imagerie multimodalité de la carcinose péritonéale avec corrélations radio-chirurgicales : résultats préliminaires d'une étude prospective. J Radiol 2009 ; 90 : 1470.

Chandrashekhara SH, et al. Pre-operative evaluation of peritoneal deposits using multidetector computed tomography in ovarian cancer. Br J Radiol 2011 ; 84 : 38–43.

Kim SJ, et al. Peritoneal metastasis : detection with 16– or 64–detector row CT in patients undergoing surgery for gastric cancer. Radiology 2009 ; 253 : 407–15.

Poullias X, et al. «Du gris clair au gris foncé…» Exploration de la carcinose péritonéale par TEP-TDM. Médecine Nucléaire 2010 ; 34 : 413–20.

Risson JR, et al. Ascites d'origine cirrhotique et carcinomateuse : diagnostic différentiel au scanner. Journal de Radiologie Diagnostique et Interventionnelle 2012 ; 93 : 392–8.

www.lemanip.com

Paratger Le Site www.lemanip.com Tout Est Gratuit

Paratger Le Site www.lemanip.com Tout Est Gratuit

Soussan M, et al. Comparison of FDG-PET/CT and MR with diffusion-weighted imaging for assessing peritoneal carcinomatosis from gastrointestinal malignancy. Eur Radiol 2012 ; 22(7) : 1479–87.

Spencer JA, et al. Peritoneal carcinomatosis : image-guided peritoneal core biopsy for tumor type and patient care. Radiology 2001 ; 221 : 173–7.

www.lemanip.com

Paratger Le Site www.lemanip.com Tout Est Gratuit

Paratger Le Site www.lemanip.com Tout Est Gratuit

Rétropéritoine

CHAPITRE 16

Le rétropéritoine correspond à l'espace principalement graisseux, vasculonerveux et musculaire, anatomiquement situé en arrière de la cavité péritonéale. Il contient notamment le pancréas, les reins et les gros vaisseaux prérachidiens que sont l'aorte abdominale et la VCI. En dehors du rare schwannome (ou neurinome) rétropéritonéal, la pathologie tumorale y est principalement maligne et dominée par les différents types de sarcomes.

TUMEURS BÉNIGNES (ET À BAS GRADE DE MALIGNITÉ)

Schwannome rétropéritonéal *(retroperitoneal schwannoma)*

Le schwannome rétropéritonéal est une tumeur bénigne dérivée des cellules de Schwann. Les schwannomes au sens large comptent pour 5 à 10 % de toutes les tumeurs des tissus mous. La localisation rétropéritonéale du schwannome est fréquente du fait de la présence de très nombreuses racines et nerfs d'origine spinale. Le schwannome est en général solitaire et sporadique, mais peut être multiple lorsqu'il intègre un tableau de neurofibromatose (5 % des cas). La taille au diagnostic est variable mais reste inférieure à 5 cm. L'âge moyen à la découverte se situe autour de 30 ans.

ANATOMOPATHOLOGIE

Tout prélèvement biopsique réalisé pour suspicion de sarcome (lésion > 5 cm) doit être adressé au service d'anatomie pathologique immédiatement et à l'état frais pour faire l'objet d'une congélation, dans la perspective d'éventuels examens de biologie moléculaire.

Sur le plan macroscopique, la lésion est bien limitée, blanche, dure, fasciculée.

Sur le plan microscopique, il s'agit d'une prolifération d'architecture fasciculée. Les longs faisceaux se coupent à angle droit et sont constitués de cellules non atypiques, fusiformes au cytoplasme éosinophile à limites cytoplasmiques mal visibles et au noyau allongé, à bouts arrondis, à la chromatine fine. Il n'est observé ni mitose ni foyers de nécrose. Il existe une expression souvent intense de la PS100. Le léiomyome, autre tumeur bénigne à cellules fusiformes mais exceptionnelle en situation rétropéritonéale, ne présentera pas le même immunophénotype (négativité de la PS100, positivité de la desmine).

TDM des tumeurs abdominales
© 2013, Elsevier Masson SAS. Tous droits réservés.

Paratger Le Site www.lemanip.com Tout Est Gratuit

www.lemanip.com

Paratger Le Site www.lemanip.com Tout Est Gratuit

CONTEXTE CLINIQUE

Le schwannome rétropéritonéal est le plus souvent asymptomatique et de découverte fortuite au décours d'un examen d'imagerie. Dans quelques cas, des douleurs de type radiculaire peuvent être révélatrices.
La biologie est en général non remarquable.

TDM

La sémiologie TDM du schwannome rétropéritonéal (fig. 16-1) associe :

– une lésion ovoïde très bien délimitée de taille inférieure à 5 cm ;

– un aspect discrètement encapsulé ;

– un rehaussement modéré après injection IV de produit de contraste iodé.

AUTRES EXAMENS D'IMAGERIE

L'échographie est le plus souvent prise à défaut.
L'IRM met en évidence le caractère très bien délimité de la lésion ovoïde rétropéritonéale, un signal souvent hétérogène en T1 comme en T2 et un rehaussement modéré après injection IV de gadolinium.

DIAGNOSTIC TDM DIFFÉRENTIEL

Du fait de son aspect bénin et de sa fréquence relative, le schwannome rétropéritonéal ne pose pas réellement de problème de diagnostic différentiel.

ÉVOLUTION NATURELLE ET PRONOSTIC

L'évolution naturelle se limite à une progression lente de la taille lésionnelle dans le temps.
Le pronostic est excellent.

Figure 16-1.
Schwannome rétropéritonéal.
Lésion ronde, très bien limitée, d'allure encapsulée (têtes de flèche) et faiblement rehaussée après injection de produit de contraste iodé.

www.lemanip.com

Paratger Le Site www.lemanip.com Tout Est Gratuit

Gratuittement

www.lemanip.com

Radiologie et imagerie medicale

Livres,memoires,rapport de stage,courses,radiologie conventionnelle,Scanner,TDM,IRM,Scintigraphie, Medecine nucleaire,Radiotherapie,Radiologie Interventionnelle,Oncologie,Clichees,Cas interpretes,exposes,medecine

https://www.lemanip.com/

www.lemanip.com

Paratger Le Site www.lemanip.com Tout Est Gratuit

PRINCIPES DE PRISE EN CHARGE

L'exérèse du schwannome rétropéritonéal, bien que bénin, demeure la règle. La chirurgie est assez aisée compte tenu que le nerf n'est presque jamais affecté et qu'il peut être très facilement séparé de sa gaine tumorale.

ITEMS CLÉS
Rétropéritoine – lésion solitaire bien délimitée < 5 cm – pronostic excellent – exérèse chirurgicale.

TUMEURS MALIGNES

www.lemanip.com

Léiomyosarcome rétropéritonéal *(retroperitoneal léiomyosarcoma)*

Le léiomyosarcome rétropéritonéal est une tumeur maligne primitive à point de départ de cellules des muscles lisses du rétropéritoine. Il s'agit de la seconde tumeur primitive la plus fréquente du rétropéritoine derrière le liposarcome. Le léiomyosarcome rétropéritonéal représente 11 % de toutes les tumeurs malignes rétropéritonéales. La tumeur peut se développer en situation extravasculaire, dans la lumière de la VCI ou encore de façon mixte. L'âge de découverte se situe entre 40 et 60 ans. Le sex-ratio M : F de 1 : 6 est nettement en faveur du sexe féminin.

ANATOMOPATHOLOGIE

Tout prélèvement biopsique réalisé pour suspicion de sarcome doit être adressé au service d'anatomie pathologique immédiatement et à l'état frais pour faire l'objet d'une congélation, dans la perspective d'éventuels examens de biologie moléculaire. Sur le plan macroscopique, la tumeur, d'une taille supérieure à 5 cm, apparaît de couleur blanc grisâtre et fasciculée à la coupe, avec parfois des zones d'hémorragie et de nécrose. Sur le plan microscopique, la lésion est d'architecture fasciculée. Les longs faisceaux se coupent à angles droits. Les cellules fusiformes ont un cytoplasme abondant et éosinophile. Le noyau est allongé, à bouts ronds. L'index mitotique est supérieur à quatre mitoses pour dix champs à fort grossissement. Il peut exister des remaniements hémorragiques, myxoïdes, hyalins ou des foyers de nécrose.

CONTEXTE CLINIQUE

La symptomatologie habituelle du léiomyosarcome rétropéritonéal associe une masse palpable, des nausées et vomissements ou une distension abdominale. Un OMI, l'apparition de varices sont également des signes précurseurs de la découverte d'une forme intravasculaire ou mixte. Dans de rare cas, un syndrome de Budd-Chiari peut être révélateur.
La biologie est non remarquable en dehors d'une atteinte de la VCI rétro-hépatique, des veines rénales, voire de l'atrium droit.

Paratger Le Site www.lemanip.com Tout Est Gratuit

Paratger Le Site www.lemanip.com Tout Est Gratuit

TDM

La sémiologie TDM du léiomyosarcome rétropéritonéal (fig. 16-2) associe :

– dans sa forme extravasculaire (60 % des cas) :

- une lésion supérieure à 10 cm occupant l'espace rétropéritonéal,
- un aspect lésionnel largement hétérogène,
- la présence de vastes plages kystiques et nécrotiques évocatrices,
- un rehaussement important et hétérogène après injection IV de produit de contraste iodé ;

– dans sa forme intravasculaire (5 % des cas) :

- une lésion tissulaire envahissant la lumière de la VCI,
- une fréquente dilatation des systèmes de dérivation azygos,

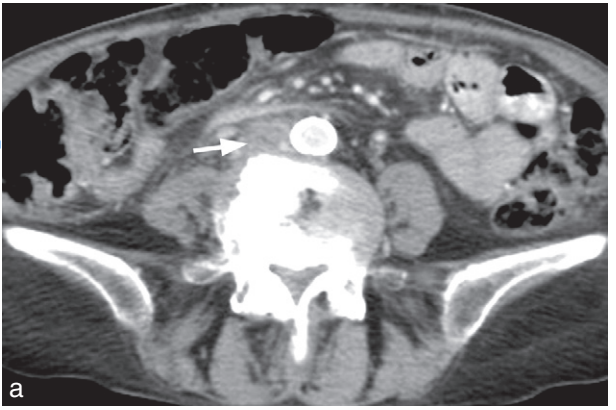

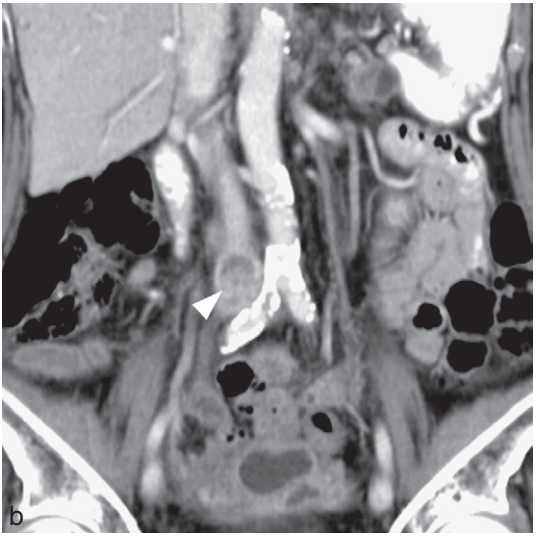

Figure 16-2.
Léiomyosarcome rétropéritonéal dans sa forme intravasculaire.
a : coupe axiale. Lésion tissulaire venant envahir la lumière de la VCI (flèche).
b : coupe coronale. Lésion tissulaire rehaussée lors de l'injection de produit de contraste (tête de flèche) et moulée par le produit de contraste intravasculaire.

www.lemanip.com

Paratger Le Site www.lemanip.com Tout Est Gratuit

Paratger Le Site www.lemanip.com Tout Est Gratuit

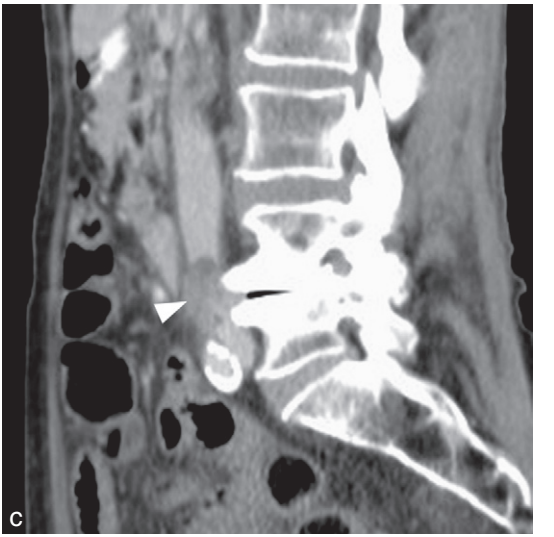

Figure 16-2.
(Suite)
c : coupe sagittale. Lésion tissulaire intraluminale venant déformer la paroi de la VCI vers l'avant (tête de flèche).

www.lemanip.com

- une extension intravasculaire pouvant atteindre l'atrium droit,
- un rehaussement important et hétérogène après injection IV de produit de contraste iodé.

Le bilan TDM d'extension du léiomyosarcome rétropéritonéal cherche à mettre en évidence des métastases à distance et notamment au foie, au poumon et au cerveau, lesquelles sont classiquement nécroticokystiques.

AUTRES EXAMENS D'IMAGERIE

L'échographie retrouve une lésion rétropéritonéale volumineuse d'allure hypoéchogène du fait des contingents nécroticokystiques qui la composent. Une dilatation, voire une thrombose de la VCI, en cas d'atteinte intravasculaire est également analysable.
L'IRM met en évidence la masse refoulant les organes adjacents et dont les contingents nécrotiques et kystiques apparaissent en franc hypersignal T2. L'injection de gadolinium permet de mettre en évidence le rehaussement de la masse et la thrombose de la VCI en cas de prolifération à partir de la paroi de cette dernière.

DIAGNOSTIC TDM DIFFÉRENTIEL

Le liposarcome rétropéritonéal possède le plus souvent un contingent graisseux évocateur et ne se développe pas aux dépens de la VCI.
Le lymphome rétropéritonéal n'envahit jamais les structures vasculaires qu'il refoule et engaine.

Paratger Le Site www.lemanip.com Tout Est Gratuit

Paratger Le Site www.lemanip.com Tout Est Gratuit

ÉVOLUTION NATURELLE ET PRONOSTIC

L'évolution naturelle est mauvaise avec un fort taux de mortalité dans les 5 ans et un taux de récidive dépassant les 50 % même en cas de prise en charge adaptée.

PRINCIPES DE PRISE EN CHARGE

La résection chirurgicale complète, associée à une radiothérapie et une chimiothérapie, est la règle. La reprise chirurgicale en cas de récidive s'y associe. Pour autant, ces traitements n'améliorent que peu le taux de survie global de ces patients.

ITEMS CLÉS

Rétropéritoine – femme de 50 ans – lésion rétropéritonéale volumineuse centrée par la VCI – contingents nécrotique et kystique.

www.lemanip.com

Liposarcome rétropéritonéal *(retroperitoneal liposarcoma)*

Le liposarcome rétropéritonéal est une tumeur maligne primitive à point de départ du tissu adipeux rétropéritonéal. Il s'agit de la tumeur la plus fréquente des tumeurs malignes rétropéritonéales et la deuxième cause de sarcome chez l'adulte. Cette tumeur maligne apparaît *de novo*. De croissance lente, elle est souvent supérieure à 10 cm de diamètre lors de sa découverte. La topographie la plus fréquente est prévertébrale et antérieure au muscle psoas. L'âge à la découverte se situe entre 40 et 60 ans. Il existe un sex-ratio en faveur des hommes.

ANATOMOPATHOLOGIE

Tout prélèvement biopsique réalisé pour suspicion de sarcome doit être adressé au service d'anatomie pathologique immédiatement et à l'état frais pour faire l'objet d'une congélation, dans la perspective d'éventuels examens de biologie moléculaire.
Sur le plan macroscopique, la tumeur mesure plus de 10 cm. Elle est bien limitée, plurinodulaire, de consistance adipeuse, jaune ou beigeâtre. Les foyers de nécrose sont rares.
Sur le plan microscopique, les liposarcomes du rétropéritoine sont essentiellement de type bien différencié, sclérosant mature. Les plages de tissu adipeux mature sont séparées par du tissu fibromyxoïde lâche sur lequel se détachent les cellules tumorales, éparpillées, étoilées ou multinucléées, prenant l'aspect de *flower cells*, et des bandes de collagène ondulées. Il peut aussi s'agir de liposarcomes dédifférenciés qui associent un contingent bien différencié et un contingent dédifférencié, densément cellulaire, sans composante adipeuse mature, ressemblant à un fibrosarcome (attention à la représentativité des prélèvements biopsiques en cas d'aspect hétérogène).

Paratger Le Site www.lemanip.com Tout Est Gratuit

Paratger Le Site www.lemanip.com Tout Est Gratuit

CONTEXTE CLINIQUE

La symptomatologie habituelle du liposarcome rétropéritonéal est celle d'une masse palpable ou d'une distension abdominale sans douleur franche. Un œdème des membres inférieurs est parfois source de la découverte.
La biologie est sans particularité.

TDM

La sémiologie TDM du liposarcome rétropéritonéal (fig. 16-3) associe :

– une lésion supérieure à 10 cm de limites mal définies ;
– une situation en général antérieure au muscle psoas et à l'axe rachidien ;
– un déplacement voire une distorsion des structures et/ou organes de voisinage ;
– une hétérogénéité de densité avec des densités graisseuses pathognomoniques (d = –100 UH) mais inconstantes ;
– de possibles calcifications (12 % des cas) ;
– un rehaussement hétérogène et intermédiaire après injection IV de produit de contraste iodé.

AUTRES EXAMENS D'IMAGERIE

L'échographie met en évidence une masse lésionnelle volumineuse en partie échogène et générant un effet de masse sur les structures avoisinantes.
L'IRM retrouve le caractère volumineux et hétérogène en signal. La présence de graisse est affirmée aisément par les séquences en saturation de graisse ou en phase et opposition de phase.

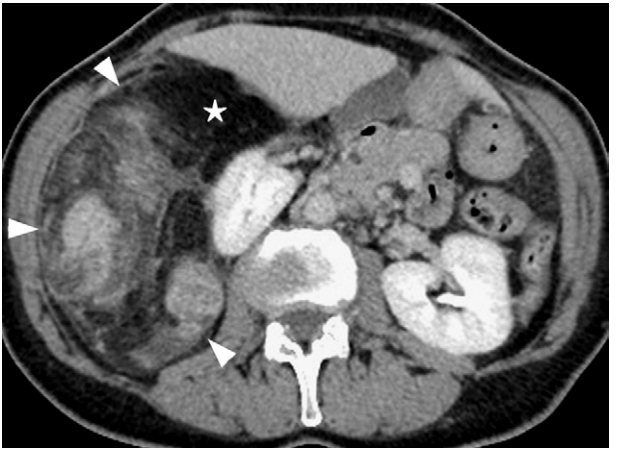

Figure 16-3. Liposarcome rétropéritonéal. Lésion volumineuse hétérogène envahissant l'ERP latéral (têtes de flèche) et au sein de laquelle la présence d'un contingent graisseux pur (étoile) (d = –100 UH) est pathognomonique. Noter le refoulement du rein droit en situation médio-abdominale.

www.lemanip.com

Paratger Le Site www.lemanip.com Tout Est Gratuit

Paratger Le Site www.lemanip.com Tout Est Gratuit

DIAGNOSTIC TDM DIFFÉRENTIEL

L'angiomyolipome rénal possède un contingent mixte et un contingent graisseux pouvant mimer le liposarcome. Néanmoins, l'origine rénale est souvent facile à affirmer grâce à l'étude multiplanaire.
Le léiomyosarcome rétropéritonéal est hétérogène mais ne comporte pas, en règle générale, de contingent graisseux. Par ailleurs, il est le plus souvent développé aux dépens de structures vasculaires et notamment de la VCI.

ÉVOLUTION NATURELLE ET PRONOSTIC

Le pronostic est sombre avec une survie à 5 ans d'environ 30 %.

PRINCIPES DE PRISE EN CHARGE

La résection chirurgicale complète est associée à une chimiothérapie et à une radiothérapie, le liposarcome étant le sarcome des tissus mous le plus radiosensible. Les résections des récidives lorsqu'elles existent sont la règle. Ces traitements itératifs ne génèrent malheureusement pas d'amélioration très notable de la survie.

ITEMS CLÉS

Rétropéritoine – lésion > 10 cm – aspect très hétérogène avec un contingent graisseux pathognomonique lorsque présent – refoulement et distorsion majeure des structures de voisinage.

Lymphome rétropéritonéal *(retroperitoneal lymphoma)*

Le lymphome rétropéritonéal est une tumeur maligne rétropéritonéale issue de cellules lymphocytaires. Il peut s'agir soit d'un LMNH (75 %) soit d'un lymphome de Hodgkin (25 %). Un terrain immunodéprimé est un facteur favorisant notable. L'âge moyen à la découverte montre un aspect en double pic avec une tranche d'âge entre 20 et 25 ans et une seconde entre 80 et 85 ans selon le type de lymphomes responsables. Le sex-ratio M : F révèle une discrète prédominance pour le sexe masculin. Il existe une prédisposition supérieure pour cette tumeur chez les patients de race caucasienne.

ANATOMOPATHOLOGIE

Tout prélèvement biopsique réalisé pour suspicion de lymphome doit être adressé au service d'anatomie pathologique immédiatement et à l'état frais pour faire l'objet d'une congélation, dans la perspective d'éventuels examens de biologie moléculaire.
Sur le plan macroscopique, la lésion est de consistance molle (« chair de poisson »), de couleur blanc-rosé, plurinodulaire, correspondant à de nombreux ganglions tumoraux coalescents lombo-aortiques ou abdominaux.

www.lemanip.com

Paratger Le Site www.lemanip.com Tout Est Gratuit

Paratger Le Site www.lemanip.com Tout Est Gratuit

Sur le plan microscopique, les lymphomes malins non hodgkiniens sont des lymphomes soit de phénotype B (de bas ou de haut grade), soit de phénotype T (plus rares), soit de phénotype nul. Le lymphome de Hodgkin sera :

– un lymphome de Hodgkin classique, subdivisé en sous-types scléronodulaires, à cellularité mixte, riche en lymphocytes et à déplétion lymphocytaire ;

– très exceptionnellement en rétropéritonéal, un lymphome de Hodgkin nodulaire à prédominance lymphocytaire.

CONTEXTE CLINIQUE

Le lymphome rétropéritonéal peut être asymptomatique ou alors se présenter dans un tableau de fièvre, de sueurs nocturnes et d'amaigrissement. Une masse palpable abdominale est parfois révélatrice.
Le bilan biologique est en général non remarquable.

TDM

La sémiologie TDM du lymphome rétropéritonéal (fig. 16-4) associe :

– des ADN rétropéritonéales ;

– un aspect d'engainement en « manteau » de l'aorte abdominale et de la VCI ;

– une hypodensité marquée (d = 20 UH) des ADN ;

– un rehaussement extrêmement faible après injection IV de produit de contraste iodé.

Le bilan TDM d'extension du lymphome rétropéritonéal cherche à mettre en évidence d'autres ADN situées au niveau d'autres sites ganglionnaires comme les régions axillaires ou inguinales. Une HMG et une SMG sont également à rechercher.

AUTRES EXAMENS D'IMAGERIE

L'échographie retrouve l'engainement de l'aorte abdominale et de la VCI dans un « manteau » hypo-échogène ganglionnaire. Une HMG et/ou une SMG associées sont également détectées lorsqu'elles sont présentes.
L'IRM met en évidence le même aspect de coalescence ganglionnaire périvasculaire avec des ADN en général faiblement rehaussées par l'injection IV de gadolinium.

DIAGNOSTIC TDM DIFFÉRENTIEL

Les sarcomes rétropéritonéaux sont en général plutôt unilatéraux et déplacent les organes que sont le côlon ou le rein. Il existe par ailleurs un rehaussement souvent marqué hétérogène après injection IV de produit de contraste iodé. Dans les cas particuliers du liposarcome, le contingent graisseux est pathognomonique.
La fibrose rétropéritonéale est généralement limitée à une fine couronne tissulaire en périphérie de l'aorte abdominale et de la VCI, s'étendant de la moitié de la hauteur lombaire jusqu'à la bifurcation iliaque.

www.lemanip.com

Paratger Le Site www.lemanip.com Tout Est Gratuit

Paratger Le Site www.lemanip.com Tout Est Gratuit

www.lemanip.com

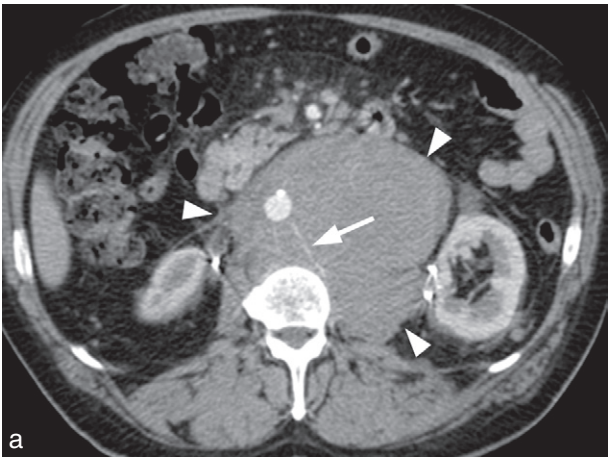

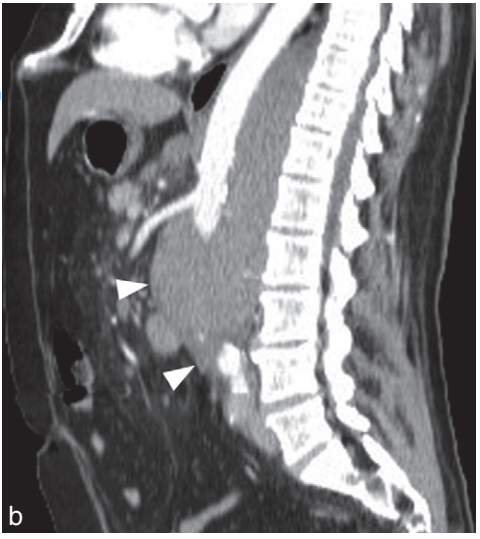

Figure 16-4.
Lymphome rétropéritonéal.
a : coupe axiale. Complexe tumoral volumineux engainant en « manteau » l'aorte et la VCI (têtes de flèche). Noter l'étirement et la perméabilité conservée des vaisseaux (flèche) au sein de la lésion.
b : coupe sagittale. Engainement aortique homogène et peu rehaussé après injection de produit de contraste (têtes de flèche).

La maladie de Castleman correspond à une hyperplasie lymphoïde angiofolliculaire qui possède pour caractéristique une hypervascularisation lésionnelle marquée.

ÉVOLUTION NATURELLE ET PRONOSTIC

Le pronostic est variable en fonction du type de lymphomes. En cas de lymphome de Hodgkin, une rémission complète est obtenue dans 80 % des cas après chimiothérapie ± radiothérapie et allogreffe de moelle. En cas de LMNH, le pronostic est variable selon le stade, mais en général toujours moins bon que pour le lymphome de Hodgkin. Ce pronostic est d'autant plus sombre que les patients ne répondent pas à la thérapie première et que le lymphome se développe sur un terrain d'immunodépression.

Paratger Le Site www.lemanip.com Tout Est Gratuit

Paratger Le Site www.lemanip.com Tout Est Gratuit

PRINCIPES DE PRISE EN CHARGE

La chimiothérapie (± irradiation et allogreffe de moelle) est le traitement initial du lymphome de Hodgkin rétropéritonéal. Pour le LMNH, la chimiothérapie première est le traitement initial, l'allogreffe étant réservée aux récidives ou aux échecs du traitement premier.

ITEMS CLÉS

Rétropéritoine – Hodgkin et LMNH – ADN hypodenses – aspect d'engainement en « manteau » de l'aorte et de la VCI – terrain immunodéprimé.

www.lemanip.com

POUR EN SAVOIR PLUS

Schwannome rétropéritonéal

Crema MD, et al. Génito-urinaire-IRM des masses pelviennes volumineuses et rares d'origine non gynécologique. J Radiol 2008 ; 89 : C1.

Garcia G, et al. Schwannome rétropéritonéal bénin : à propos de trois cas. Prog Urol 2002 ; 12 : 450–3.

Halefoglu AM, et al. A giant schwannoma of the retroperitoneum extending to the thorax. European Journal of Radiology Extra 2008 ; 66 : 71–4.

Liu QY, et al. Juxta-adrenal schwannoma : dynamic multi-slice CT and MRI findings. Eur J Radiol 2011 ; 81 : 794–9.

Liu QY, et al. Retroperitoneal schwannomas in the anterior pararenal space : dynamic enhanced multi-slice CT and MR findings. Abdom Imaging 2012 Apr 7.

Maeshima S, et al. Retroperitoneal schwannomas simulating adrenal tumors. Clin Imaging 1992 ; 16 : 121–4.

Nyapathy DV, et al. A case report of a giant presacral cystic schwannoma with sigmoid megacolon. Journal of Radiology Case Reports 2009 ; 3 : 31–7.

Zhao M, et al. Retroperitoneal schwannoma treated with percutaneous computed tomography–guided radiofrequency ablation. J Neurosurg Spine 2012 ; 17(2) : 173–61.

Léiomyosarcome rétropéritonéal

Ganeshalingam S, et al. Leiomyosarcomas of the inferior vena cava : diagnostic features on cross-sectional imaging. Clin Radiol 2011 ; 66 : 50–6.

Goze A, et al. Les léiomyosarcomes de la veine cave inférieure. J Radiol 1986 ; 67 : 897–910.

Kim SH, et al. Atypical radiological features of a leiomyosarcoma that arose from the ovarian vein and mimicked a vascular tumour. Br J Radiol 2010 ; 83 : 95–7.

Lal H, et al. Local recurrence and multi-organ metastasis of primary retroperitoneal leiomyosarcoma in unusual locations after surgical resection. Journal of Radiology Case Reports 2011 ; 5 : 1–8.

Paratger Le Site www.lemanip.com Tout Est Gratuit

Paratger Le Site www.lemanip.com Tout Est Gratuit

Maturen KE, et al. Renal vein leiomyosarcoma : imaging and clinical features of a renal cell carcinoma mimic. Abdom Imaging 2012 Apr 4.

Mu D, et al. Radiographic features of intraluminal leiomyosarcoma of the inferior vena cava : an atypical case report. Abdom Imaging 2011 ; 36 : 586–9.

O'Sullivan PJ, et al. Radiological imaging features of non-uterine leiomyosarcoma. Br J Radiol 2008 ; 81 : 73–81.

Shah JD, et al. CT Characteristics of primary retroperitoneal tumors and the importance of differentiation from secondary retroperitoneal tumors. Contemporary Diagnostic Radiology 2008 ; 31 : 1.

Ulla M, et al. Direct 64-row MDCT venography in the diagnosis of an inferior vena cava leiomyosarcoma. Abdom Imaging 2011 ; 36 : 333–6.

Liposarcome rétropéritonéal

Francis IR, et al. Retroperitoneal sarcomas. Cancer Imaging 2005 ; 5 : 89.

Kurosaki Y, et al. Well-differentiated liposarcoma of the retroperitoneum with a fat–fluid level : US, CT, and MR appearance. Eur Radiol 1998 ; 8 : 474–5.

Liang EY, et al. Case report : myolipoma or liposarcoma – a mistaken identity in the retroperitoneum. Clin Radiol 1996 ; 51 : 295.

Shah JD, et al. CT Characteristics of primary retroperitoneal tumors and the importance of differentiation from secondary retroperitoneal tumors. Contemporary Diagnostic Radiology 2008 ; 31 : 1.

Shin N, et al. The differential imaging features of fat-containing tumors in the peritoneal cavity and retroperitoneum : the radiologic-pathologic correlation. Korean J Radiol 2010 ; 11 : 333.

Trigo J, et al. Liposarcome rétro-péritonéal chez un nourrisson. J Radiol 1985 ; 66 : 603–4.

Tseng CA, et al. Extrarenal retroperitoneal angiomyolipoma : case report and review of the literature. Abdom Imaging 2004 ; 29 : 721–3.

Lymphome rétropéritonéal

Pastor DM, et al. Retroperitoneal diffuse large B-cell lymphoma presenting as pseudoachalasia. J Clin Oncol 2010 ; 28 : 184–7.

Pileri SA, et al. Diffuse large B-cell lymphoma with primary retroperitoneal presentation : clinico-pathologic study of nine cases. Ann Oncol 2001 ; 12 : 1445–53.

Shao GJ, et al. CT findings of non-Hodgkin's lymphoma (NHL) involving deep lymph nodes and large vessels. Yixue Yingxiangxue Zazhi (Journal of Medical Imaging) 2011 ; 21 : 1341–4.

Van Bommel EF, et al. Idiopathic retroperitoneal fibrosis mimicking malignant lymphoma. Pathol Int 2011 ; 61(11) : 672–6.

Wu Y, et al. Retroperitoneal neoplasms within the perirenal space in infants and children : Differentiation of renal and non-renal origin in enhanced CT images. Eur J Radiol 2010 ; 75 : 279–86.

www.lemanip.com

Paratger Le Site www.lemanip.com Tout Est Gratuit

Gratuittement

www.lemanip.com

Radiologie et imagerie medicale

Livres,memoires,rapport de stage,courses,radiologie conventionnelle,Scanner,TDM,IRM,Scintigraphie, Medecine nucleaire,Radiotherapie,Radiologie Interventionnelle,Oncologie,Clichees,Cas interpretes,exposes,medecine

https://www.lemanip.com/

www.lemanip.com

Paratger Le Site www.lemanip.com Tout Est Gratuit

Organes génitaux internes

17

CHAPITRE

Les organes génitaux internes (OGI) féminins font partie intégrante de la cavité abdominopelvienne. Ces organes sont reliés entre eux et forment un tout anatomique et pathologique. Si les léiomyomes utérins dominent la pathologie bénigne des OGI, les tumeurs ovariennes sont en règle générale malignes ou à fort risque de transformation maligne. Fait très particulier, les métastases ovariennes issues d'une propagation tumorale transpéritonéale (tumeurs de Kruckenberg) sont un grand classique en cas de carcinome gastrique notamment.

TUMEURS BÉNIGNES (ET À BAS GRADE DE MALIGNITÉ)

Cystadénome mucineux de l'ovaire *(mucinous ovarian cystadenoma)*

Le cystadénome mucineux de l'ovaire représente 20 % des tumeurs bénignes de l'ovaire. Son incidence est nettement inférieure à celle du cystadénome séreux. L'âge moyen lors de la découverte est de 40 à 50 ans, tout en étant exceptionnel avant la puberté et rare après la ménopause. La taille lésionnelle moyenne au diagnostic est de 5 à 10 cm. Un caractère bilatéral est présent dans 5 % des cas. La dégénérescence maligne en cystadénocarcinome mucineux intervient dans près de 10 % des cas. La rupture du cystadénome mucineux est gravissime puisqu'elle entraîne la formation d'un pseudo-myxome péritonéal.

ANATOMOPATHOLOGIE

Sur le plan macroscopique, les tumeurs sont volumineuses, kystiques, souvent multiloculaires. Le kyste contient une quantité abondante de mucus. L'aspect macroscopique est identique que la tumeur mucineuse soit bénigne ou maligne.
Sur le plan microscopique, l'architecture est papillaire. Les papilles sont bordées par des cellules mucosécrétantes, non atypiques, sans invasion du stroma. Pour les tumeurs mucineuses à malignité intermédiaire, l'épithélium peut former des touffes, des papilles, être pluristratifié et présenter des atypies cytonucléaires. Il peut exister des implants péritonéaux.

TDM des tumeurs abdominales
© 2013, Elsevier Masson SAS. Tous droits réservés.
Paratger Le Site www.lemanip.com Tout Est Gratuit

www.lemanip.com

Paratger Le Site www.lemanip.com Tout Est Gratuit

CONTEXTE CLINIQUE

Le cystadénome mucineux de l'ovaire est le plus souvent asymptomatique. Dans de rares cas, il peut être responsable de pesanteurs pelviennes, d'une douleur aiguë traduisant un phénomène de torsion de l'ovaire tumoral et/ou de rupture intrapéritonéale.
La biologie est en général non remarquable.

TDM

La sémiologie TDM du cystadénome mucineux de l'ovaire (fig. 17-1) associe :

– une lésion kystique fréquemment multiloculaire de 5 à 10 cm ;

– des contours lésionnels bien définis ;

– la présence de fins septa (< 2 mm) intrakystiques surtout visibles après injection IV de produit de contraste iodé.

Le bilan TDM du cystadénome mucineux de l'ovaire cherche à mettre en évidence des épaississements muraux et/ou des nodules évocateurs d'une dégénérescence en cystadénocarcinome. Dans ce cadre, la recherche de métastases est impérative.

AUTRES EXAMENS D'IMAGERIE

L'échographie met en évidence une lésion kystique multiloculaire possédant de fins septa et/ou échos intrakystiques.
L'IRM met en évidence le caractère liquidien du contenu mucineux des kystes, lequel peut apparaître en franc hypersignal T1. L'injection de gadolinium permet la visualisation des septa intrakystiques.

DIAGNOSTIC TDM DIFFÉRENTIEL

Le cystadénome séreux de l'ovaire est de taille variable, de contenu liquidien pur et le plus souvent strictement uniloculaire.

Figure 17-1.
Cystadénome mucineux de l'ovaire.
Lésion mixte et encapsulée, à contingent kystique prédominant (têtes de flèche).

www.lemanip.com

Paratger Le Site www.lemanip.com Tout Est Gratuit

Paratger Le Site www.lemanip.com Tout Est Gratuit

ÉVOLUTION NATURELLE ET PRONOSTIC

L'évolution naturelle peut tout d'abord se faire vers des complications à type d'effet de masse ou de phénomènes de torsion. En l'absence de prise en charge chirurgicale, le pronostic est mauvais puisque le cystadénome mucineux tend à dégénérer en cystadénocarcinome mucineux de l'ovaire et/ou à se rompre pour donner un pseudo-myxome péritonéal.

PRINCIPES DE PRISE EN CHARGE

La prise en charge du cystadénome mucineux repose sur une exérèse chirurgicale complète et prudente du fait du risque de pseudo-myxome péritonéal.

ITEMS CLÉS

Ovaire – femme de 50 ans – lésion kystique multiloculaire de 5 à 10 cm – dégénérescence maligne imposant la chirurgie – pseudo-myxome péritonéal en cas de rupture.

www.lemanip.com

Cystadénome séreux de l'ovaire *(mucinous ovarian cystadenoma)*

Le cystadénome séreux de l'ovaire représente 40 % des tumeurs bénignes de l'ovaire. Son incidence est supérieure à celle du cystadénome mucineux de l'ovaire. La taille lésionnelle moyenne au diagnostic est très variable. Un caractère bilatéral est présent dans 10 à 20 % des cas. L'âge lors de la découverte varie de 20 à 50 ans avec un risque majoré de dégénérescence maligne aux âges les plus avancés. Le cystadénome séreux de l'ovaire est une des tumeurs séreuses bénignes de l'ovaire, mais il fait partie d'un spectre de lésions pouvant être bénignes, *borderline* (à malignité intermédiaire) ou malignes. La dégénérescence maligne en cystadénocarcinome séreux de l'ovaire intervient dans près de 25 % des cas (70 % de l'ensemble des carcinomes ovariens).

ANATOMOPATHOLOGIE

Sur le plan macroscopique, il s'agit d'une tumeur de 5 à 20 cm de grand axe, kystique, à développement endophytique. La cavité est remplie d'un liquide clair ou contenant quelques végétations. L'aspect macroscopique externe ne permet pas de différencier les tumeurs séreuses bénignes des tumeurs séreuses malignes (les végétations endokystiques sont constantes, à la surface du kyste parfois).
Sur le plan microscopique, le kyste est bordé par un épithélium de type séreux, mono- ou pluristratifié, sans atypie cytonucléaire. Les papilles s'accompagnent de calcifications fréquentes. Il n'est pas observé de caractère invasif. Les tumeurs séreuses à malignité intermédiaires présentent des atypies cytonucléaires et des implants péritonéaux qui ne doivent pas être confondus avec des lésions de carcinose péritonéale.

Paratger Le Site www.lemanip.com Tout Est Gratuit

Paratger Le Site www.lemanip.com Tout Est Gratuit

CONTEXTE CLINIQUE

Le cystadénome séreux de l'ovaire est le plus souvent asymptomatique. Dans de rares cas, il peut être responsable de pesanteurs pelviennes, d'une douleur aiguë traduisant un phénomène de torsion de l'ovaire tumoral.
La biologie est en général non remarquable.

TDM

La sémiologie TDM du cystadénome séreux de l'ovaire (fig. 17-2) associe :

– une lésion kystique fréquemment uniloculaire de 5 à 10 cm ;

– des contours lésionnels bien définis ;

– la présence rare de très fins septa surtout visibles après injection IV de produit de contraste iodé.

Le bilan TDM du cystadénome séreux de l'ovaire cherche à mettre en évidence des épaississements muraux ou septaux, des macrocalcifications et/ou des nodules évocateurs d'une dégénérescence en cystadénocarcinome. Dans ce cadre, la recherche de métastases est impérative.

AUTRES EXAMENS D'IMAGERIE

L'échographie met en évidence une lésion kystique uniloculaire possédant de fins septa et/ou échos intrakystiques.
L'IRM met en évidence le caractère liquidien du contenu séreux des kystes, lequel peut apparaître en franc hypersignal T2 mais sans hypersignal T1. L'injection de gadolinium permet la visualisation des fins septa.

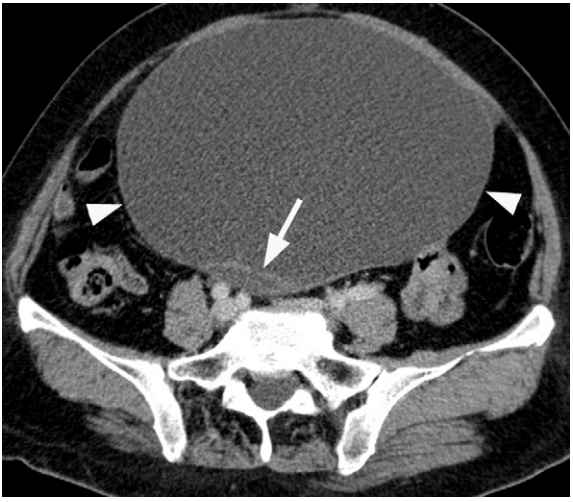

Figure 17-2.
Cystadénome séreux de l'ovaire.
Lésion kystique volumineuse, bien circonscrite (têtes de flèche) de contenu liquidien pur (d = 10 UH), avec présence d'une fine cloison (flèche) à sa partie postérieure.

www.lemanip.com

Paratger Le Site www.lemanip.com Tout Est Gratuit

Paratger Le Site www.lemanip.com Tout Est Gratuit

DIAGNOSTIC TDM DIFFÉRENTIEL

Le cystadénome mucineux de l'ovaire est le plus souvent multiloculaire.

ÉVOLUTION NATURELLE ET PRONOSTIC

L'évolution naturelle du cystadénome séreux de l'ovaire peut tout d'abord se faire vers des complications à type d'effet de masse ou de phénomènes de torsion. En l'absence de prise en charge chirurgicale, le pronostic est mauvais puisque le cystadénome tend à dégénérer en cystadénocarcinome séreux.

PRINCIPES DE PRISE EN CHARGE

La prise en charge du cystadénome mucineux repose sur une exérèse chirurgicale complète.

ITEMS CLÉS

Ovaire – femme de 20 à 50 ans – lésion kystique uniloculaire – taille variable –dégénérescence maligne imposant la chirurgie.

Léiomyome utérin *(uterine leiomyoma)*

Le léiomyome utérin (encore appelé fibrome utérin) est une tumeur bénigne du myomètre. Il s'agit de la tumeur bénigne gynécologique la plus fréquente. Elle représente environ 35 % de toutes les tumeurs utérines. L'âge de découverte est classiquement en période préménopausique. L'incidence majeure est retrouvée chez les patientes de race noire.

ANATOMOPATHOLOGIE

Sur le plan macroscopique, les léiomyomes sont souvent multiples, mesurant de quelques millimètres à plusieurs centimètres, déformant alors de manière conséquente le corps utérin. Ils sont nodulaires, bien limités mais non encapsulés, de topographie intramurale (50 % des cas), sous-séreuse (35 % des cas), sous-muqueuse (5 % des cas) ou cervicale (5 % des cas).

Sur le plan microscopique, il s'agit d'une tumeur d'architecture fasciculée, aux longs faisceaux enchevêtrés les uns aux autres. Les cellules fusiformes ont un cytoplasme aux limites mal visibles et un noyau allongé à bouts arrondis, à la chromatine fine. Il n'est pas observé d'atypies cellulaires et les mitoses sont exceptionnelles. Les léiomyomes, surtout lorsqu'ils sont volumineux, peuvent présenter des remaniements œdémateux, scléro-hyalins ou kystiques.

CONTEXTE CLINIQUE

La symptomatologie habituelle du léiomyome utérin est variable allant d'un caractère purement asymptomatique dans 50 % des cas (principalement en cas de léiomyome intramural) jusqu'à un tableau de dysménorrhée majeure avec

www.lemanip.com

Paratger Le Site www.lemanip.com Tout Est Gratuit

Paratger Le Site www.lemanip.com Tout Est Gratuit

des ménorragies, une infertilité, des fausses couches, voire des compressions d'organes de voisinage (en cas de fibrome sous-séreux volumineux). Une masse palpable, des douleurs pelviennes, voire des douleurs aiguës en cas de torsion ou de nécrobiose aseptique sont possibles.
La biologie est en général non remarquable.

TDM

La sémiologie TDM du léiomyome utérin (fig. 17-3) associe :

– une lésion arrondie et de contours bien circonscrits ;

– une situation sous-muqueuse, intramurale, sous-séreuse ou cervicale (selon les cas) ;

– un aspect calcifié (partiellement ou majoritairement) ;

– de possibles plages hétérogènes intralésionnelles en rapport avec des remaniements ;

– un rehaussement faible par rapport au muscle utérin mais prolongé jusque tardivement après injection IV de produit de contraste iodé du fait du caractère fibreux de la lésion.

AUTRES EXAMENS D'IMAGERIE

L'échographie met en évidence une masse lésionnelle homogène, hypo-échogène, avec des calcifications avec cône d'ombre postérieur possiblement associé. La topographie peut être également à fournir en cas d'échographie réalisée par voie endovaginale.

Figure 17-3.
Léiomyome utérin.
Coupe sagittale. Lésion tumorale très bien définie (têtes de flèche) en situation sous-séreuse du fond de l'utérus.

www.lemanip.com

Paratger Le Site www.lemanip.com Tout Est Gratuit

Paratger Le Site www.lemanip.com Tout Est Gratuit

L'IRM est un examen clé pour la caractérisation lésionnelle. Le fibrome est en général en hyposignal T1, hyposignal T2 avec de possibles zones hétérogènes en signal correspondant à des zones de remaniements intralésionnels. L'injection de gadolinium est souvent non nécessaire au diagnostic mais peut mettre en évidence une prise de contraste conservée tardivement en rapport avec le contingent fibreux.

DIAGNOSTIC TDM DIFFÉRENTIEL

Le diagnostic est en règle générale facile, et il n'existe pas de réel diagnostic différentiel avec d'autres tumeurs utérines. Seuls les léiomyomes en situation sous-séreuse peuvent passer pour des masses ovariennes et le raccordement à l'utérus doit alors être recherché pour redresser le diagnostic.

ÉVOLUTION NATURELLE ET PRONOSTIC

Le léiomyome utérin est une tumeur bénigne sans transformation maligne mais pouvant se compliquer de douleurs pelviennes, de ménométrorragies, de torsion dans le cas de fibromes séreux pédiculés, voire de nécrobiose aseptique en cas de léiomyome volumineux.

PRINCIPES DE PRISE EN CHARGE

Un traitement n'est indiqué que pour les léiomyomes utérins symptomatiques.
Un traitement médical hormonal est possible et un geste d'embolisation du fibrome est également envisageable. Hystérectomie ou énucléation de léiomyome font également partie de l'arsenal thérapeutique.

ITEMS CLÉS

Utérus – lésion arrondie de contours bien circonscrits et de taille variable – topographie sous-muqueuse, intramurale, sous-séreuse ou cervicale – traitement uniquement si symptôme.

Tératome de l'ovaire *(ovarian teratoma)*

Le tératome de l'ovaire est une tumeur constituée de cellules émanant des trois feuillets embryonnaires donnant naissance aux différents types de tissus. Ces tumeurs à contingent mixte peuvent contenir des structures organiques matures telles que des cheveux ou des dents. La très grande majorité des tératomes de l'ovaire est bénigne et répond alors parfois aux appellations de kystes dermoïdes ou de tératomes matures de l'ovaire. Dans de rares cas, les tératomes peuvent être immatures et correspondent alors à d'authentiques tumeurs malignes. Le tératome de l'ovaire est une tumeur assez fréquente. Elle est en général découverte au cours de l'adolescence.

www.lemanip.com

Paratger Le Site www.lemanip.com Tout Est Gratuit

Paratger Le Site www.lemanip.com Tout Est Gratuit

ANATOMOPATHOLOGIE

Deux grands types sont à distinguer : le tératome immature qui contient une proportion variable de tissus immatures de type embryonnaire et le tératome mature constitué exclusivement de tissus matures dont l'exemple le plus fréquent est le kyste dermoïde.

Sur le plan macroscopique, la tumeur est généralement kystique, bien limitée, de 1 à 40 cm de grand axe, et contient à l'ouverture un matériel sébacé et des phanères.

Sur le plan microscopique, l'aspect est le plus souvent celui d'un kyste dermoïde : cavité bordée d'un épithélium malpighien kératinisé avec annexes pilosébacées dans la paroi. D'autres tissus matures peuvent être observés : muqueuse intestinale, tissu glial, etc.

CONTEXTE CLINIQUE

Le tératome de l'ovaire est le plus souvent asymptomatique et de découverte fortuite chez la la très jeune femme. Dans de plus rares cas, les tumeurs les plus volumineuses peuvent générer des compressions ou des pesanteurs pelviennes, ou bien font le lit de torsions d'annexe avec, en cas de rupture, des signes de péritonite.

La biologie est le plus souvent non remarquable.

TDM

La sémiologie TDM du tératome de l'ovaire (fig. 17-4) associe :

– une masse tumorale de l'ovaire à contenu mixte, solide et kystique ;

– la présence intratumorale d'un contingent tissulaire graisseux (d = –150 UH) très largement évocateur ;

– la présence d'éléments extrêmement denses pouvant parfois être reconnus comme des dents ;

– un rehaussement des composantes tissulaires solides et de la coque périphérique de la lésion kystique après injection IV de produit de contraste iodé.

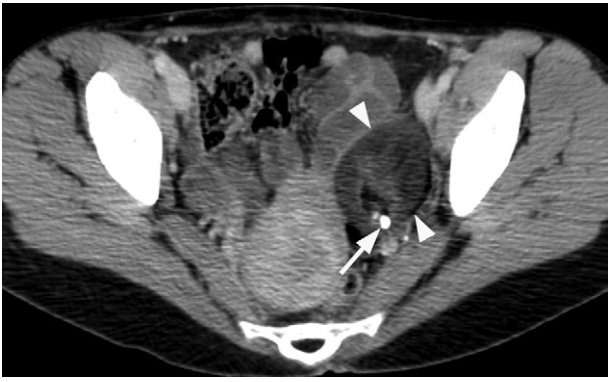

Figure 17-4.
Tératome de l'ovaire.
Lésion mixte de contours bien définis (têtes de flèche), possédant un contingent graisseux pur (d = –100 UH) évocateur et une calcification (flèche) pouvant correspondre à un bourgeon dentaire.

www.lemanip.com

Paratger Le Site www.lemanip.com Tout Est Gratuit

Paratger Le Site www.lemanip.com Tout Est Gratuit

Le bilan TDM du tératome de l'ovaire cherche à mettre en évidence des signes évocateurs de malignité à type d'extension locorégionale et/ou de métastases à distance.

AUTRES EXAMENS D'IMAGERIE

L'échographie, et notamment l'échographie endovaginale, est un bon examen pour la mise en évidence d'un tératome de l'ovaire qui se présente alors comme une lésion d'allure mixte. L'authentification formelle du contingent graisseux, qui est le plus évocateur du diagnostic, est moins facile qu'en TDM.

L'IRM permet la mise en évidence de la masse tumorale ovarienne et de ses composantes mixtes caractéristiques, liquidienne en hypersignal T2 et surtout graisseuse avec un hypersignal T1 effondré lors de l'application de séquences en saturation de graisse. Les composantes calcifiées ou dentaires qui sont souvent plus difficiles à distinguer apparaissent comme des images privées de signal sur l'ensemble des séquences. L'injection par le gadolinium permet la mise en évidence d'un rehaussement des zones charnues de la lésion et de la coque périphérique.

DIAGNOSTIC TDM DIFFÉRENTIEL

Le contingent graisseux du tératome de l'ovaire rend souvent son diagnostic de certitude aisé. Seul le caractère mature ou immature du tératome kystique ne peut être formellement affirmé en imagerie.

ÉVOLUTION NATURELLE ET PRONOSTIC

L'évolution d'un tératome de l'ovaire peut se faire dans de rares cas sur le mode aigu dans le cadre d'une rupture avec la possibilité d'une péritonite sébacée. Le tératome de l'ovaire est en règle générale un tératome mature, d'excellent pronostic. Les tératomes immatures qui sont des tumeurs malignes possèdent un pronostic qui varie en fonction du grade de la tumeur primitive et de la présence ou non de métastases.

PRINCIPES DE PRISE EN CHARGE

La prise en charge du tératome de l'ovaire est la chirurgie avec un excellent pronostic en l'absence de critères de malignité découverts au cours du geste chirurgical ou lors de l'examen histologique de la pièce opératoire.

ITEMS CLÉS

Ovaires – femme jeune – lésion mixte à contingents graisseux et dentaires pathognomoniques – malignité possible en cas de forme immature.

www.lemanip.com

Paratger Le Site www.lemanip.com Tout Est Gratuit

Paratger Le Site www.lemanip.com Tout Est Gratuit

Carcinome ovarien *(ovarian carcinoma)*

Le carcinome ovarien est une tumeur épithéliale maligne développée à partir des cellules épithéliales de l'ovaire. Son incidence est importante (risque de 0,8 % pour chaque femme au cours de sa vie). Il s'agit du deuxième cancer féminin le plus fréquent derrière le carcinome mammaire et le cinquième cancer féminin le plus fréquent en termes de mortalité (risque individuel de 1 % de décéder d'un cancer ovarien). Le carcinome ovarien peut être sporadique dans une grande majorité des cas et répondre à des facteurs héréditaires (dans 5 % des cas) –tels qu'un ATCD familial au premier degré de carcinome ovarien (risque dans la moitié des cas de développer un carcinome ovarien), un ATCD personnel (risque × 30) ou familial (risque × 2) de cancer du sein ou un syndrome de Lynch HNPCC (risque × 4) –, une nulliparité, une ménopause tardive, l'appartenance à la race blanche ou un niveau socio-économique élevé. À l'inverse, une multiparité, l'utilisation de contraceptifs oraux ou encore l'allaitement sont des facteurs admis protecteurs contre la survenue d'un carcinome ovarien. La transformation maligne d'un cystadénome séreux (25 % des cas) ou d'un cystadénome mucineux (10 % des cas) en cystadénocarcinome est largement admise et représente 70 % du total des carcinomes ovariens. Le risque de carcinome ovarien augmente avec l'âge (80 % des cas chez les femmes de plus de 50 ans) avec un pic de fréquence maximale autour de 60 ans. La taille au diagnostic est variable mais presque toujours supérieure à 5 cm.

ANATOMOPATHOLOGIE

Sur le plan macroscopique, les aspects sont similaires entre les lésions kystiques séreuses et mucineuses qu'elles soient bénignes ou malignes. Malgré tout, les cystadénocarcinomes présentent des végétations endokystiques plus nombreuses et des végétations externes fréquentes. Ils peuvent présenter des remaniements hémorragiques ou nécrotiques. Les autres types de carcinomes ovariens sont souvent mi-solides mi-kystiques.

Sur le plan microscopique, les principaux types de carcinomes ovariens sont le cystadénocarcinome séreux, le cystadénocarcinome mucineux, l'adénocarcinome de type endométrioïde ou de type papillaire séreux, l'adénocarcinome à cellules claires, le carcinome indifférencié…

CONTEXTE CLINIQUE

Le carcinome ovarien est le plus souvent longtemps asymptomatique. Des douleurs abdominales ou pelviennes, une constipation, une pollakiurie peuvent être révélatrices. Une AEG, un amaigrissement et l'apparition d'une ascite sont des signes souvent plus tardifs.

www.lemanip.com

Paratger Le Site www.lemanip.com Tout Est Gratuit

Gratuittement

www.lemanip.com

Radiologie et imagerie medicale

Livres,memoires,rapport de stage,courses,radiologie conventionnelle,Scanner,TDM,IRM,Scintigraphie, Medecine nucleaire,Radiotherapie,Radiologie Interventionnelle,Oncologie,Clichees,Cas interpretes,exposes,medecine

https://www.lemanip.com/

www.lemanip.com

Paratger Le Site www.lemanip.com Tout Est Gratuit

Sur le plan biologique, une hypercalcémie paranéoplasique est parfois notée. Une élévation du taux de CA 125 supérieur à 35 U/mL est évocatrice (80 % des cas) mais demeure non spécifique. La valeur de ce taux est par ailleurs assez bien corrélée au stade de la maladie.

TDM

La sémiologie TDM du carcinome ovarien (fig. 17-5) associe :

– une lésion supérieure à 5 cm ;

– un aspect typiquement mixte, solide et kystique ;

– des contours lobulés ;

– la présence de cloisons et de septa épais supérieurs à 3 mm ;

– un rehaussement important avec présence de vaisseaux intratumoraux visibles après injection IV de produit de contraste iodé.

Le bilan TDM d'extension du carcinome ovarien cherche à mettre en évidence une extension locorégionale à l'utérus, au sigmoïde, à la vessie, aux axes artériels iliaques ainsi que des ADN (parfois calcifiées) et une ascite, des métastases péritonéales (> 50 % des cas), hépatiques (45 % des cas), pulmonaires (35 % des cas), surrénaliennes (20 % des cas), pancréatique (15 %), mais aussi spléniques, osseuses, rénales et cérébrales. En cas de sous-type mucineux, un pseudo-myxome péritonéal devra être distingué d'une ascite habituelle.

AUTRES EXAMENS D'IMAGERIE

L'échographie montre la lésion mixte de l'ovaire supérieure à 5 cm qui comporte des cloisons et des septa épais. Une ascite et des métastases péritonéales et hépatiques sont parfois visibles au diagnostic.

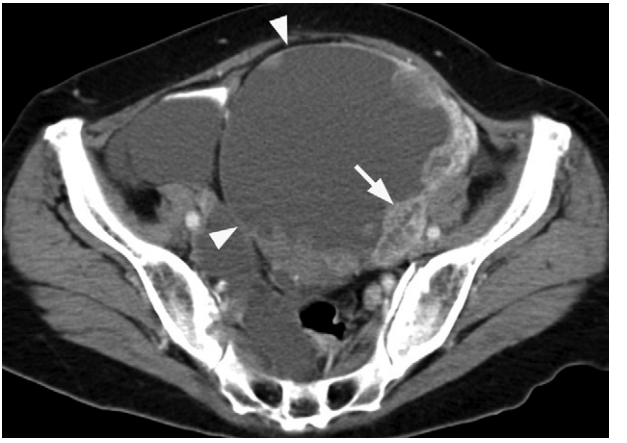

Figure 17-5.
Carcinome ovarien.
Lésion mixte volumineuse de contours bien définis possédant un contingent kystique prédominant (têtes de flèche) et de nombreux bourgeons tissulaires intrakystiques suspects (flèche).

www.lemanip.com

Paratger Le Site www.lemanip.com Tout Est Gratuit

Paratger Le Site www.lemanip.com Tout Est Gratuit

L'IRM relève une lésion mixte, solide et kystique (> 5 cm), de signal variable en T1 et T2, avec présence d'épaisses cloisons et un fréquent envahissement pelvien au diagnostic. Le rehaussement est souvent important et hétérogène après injection IV de gadolinium.

DIAGNOSTIC TDM DIFFÉRENTIEL

Le tératome de l'ovaire est une lésion de la femme jeune, à contingents graisseux et dentaires pathognomoniques et de malignité possible en cas de forme immature.
Le cystadénome séreux de l'ovaire est une lésion bénigne de la femme de 20 à 50 ans, d'allure kystique uniloculaire et de taille variable.
Le cystadénome mucineux de l'ovaire est une lésion bénigne de la femme de 50 ans, d'allure kystique et multiloculaire de 5 à 10 cm.

ÉVOLUTION NATURELLE ET PRONOSTIC

Le pronostic du carcinome ovarien est sombre et non modifié depuis 50 ans. La survie globale à 5 ans est de 50 % mais se situe entre 80 et 90 % dans les stades initiaux contre 5 à 10 % dans les stades les plus avancés. La survenue d'un pseudo-myxome péritonéal grève un peu plus encore le pronostic des sous-types mucineux rompus.

PRINCIPES DE PRISE EN CHARGE

L'hystérectomie totale élargie aux annexes est préconisée dans les stades initiaux. L'hystérectomie totale élargie aux annexes associée à une chimiothérapie intrapéritonéale hyperthermique et à six cures de chimiothérapie IV est le traitement des stades avancés.

ITEMS CLÉS

Ovaires – femme nullipare blanche de 60 ans – facteurs de risque familiaux – séquence cystadénome/cystadénocarcinome – lésion mixte solide et kystique > 5 cm – extension locorégionale et péritonéale précoce – possible pseudo-myxome péritonéal – atteinte métastatique ubiquitaire.

Métastases ovariennes *(ovarian metastases)*

Les métastases ovariennes (ou tumeurs de Kruckenberg) sont des tumeurs secondaires principalement issues de tumeurs malignes du tube digestif. Le mode de propagation métastatique est particulier puisque transpéritonéal. Les tumeurs malignes causales les plus fréquentes sont le carcinome gastrique et le carcinome du côlon, loin devant le cholangiocarcinome et le carcinome pancréatique. On estime à 2 % les femmes porteuses d'un carcinome gastrique qui développe des métastases ovariennes. Fait intéressant, la découverte des métastases ovariennes précède celle de la tumeur primitive causale dans plus de 20 % des cas. L'atteinte est le plus souvent bilatérale (80 % des cas). L'âge moyen à la découverte se situe entre 50 et 60 ans. La taille au diagnostic est variable, allant de 2 cm à plus de 10 cm.

www.lemanip.com

Paratger Le Site www.lemanip.com Tout Est Gratuit

Paratger Le Site www.lemanip.com Tout Est Gratuit

ANATOMOPATHOLOGIE

Sur le plan macroscopique, l'atteinte est uni- ou bilatérale. L'ovaire est augmenté en taille. D'importantes plages de nécrose sont fréquentes dans les métastases volumineuses d'origine colorectale.
Sur le plan microscopique, les métastases sont le plus souvent similaires au cancer primitif, tant par l'aspect morphologique que par les données immunohistochimiques. La présence de cellules en bagues à chaton doit faire éliminer un carcinome à cellules indépendantes d'origine gastrique (mais ce type cellulaire peut se voir dans d'autres cancers primitifs). Une architecture lieberkühnienne et le phénotype CK7–/CK20+ orienteront vers une origine colorectale. Le phénotype CK7+/CK20– est celui de très nombreux adénocarcinomes et ne permettra pas d'orienter vers une origine en particulier. L'étude immuno-histochimique avec des marqueurs pouvant orienter la recherche du primitif seront réalisés systématiquement (récepteurs hormonaux, anti-TTF1…).

CONTEXTE CLINIQUE

Le tableau clinique s'inscrit dans celui de la maladie métastatique. En dehors des signes généraux à type d'anorexie, d'altération de l'état général, d'amaigrissement, l'apparition d'un ictère peut traduire une localisation secondaire pancréatique de topographie céphalique.

TDM

La sémiologie TDM des métastases ovariennes (fig. 17-6) associe :

– une lésion mixte de taille variable ;

– un très fréquent caractère bilatéral (80 % des cas) ;

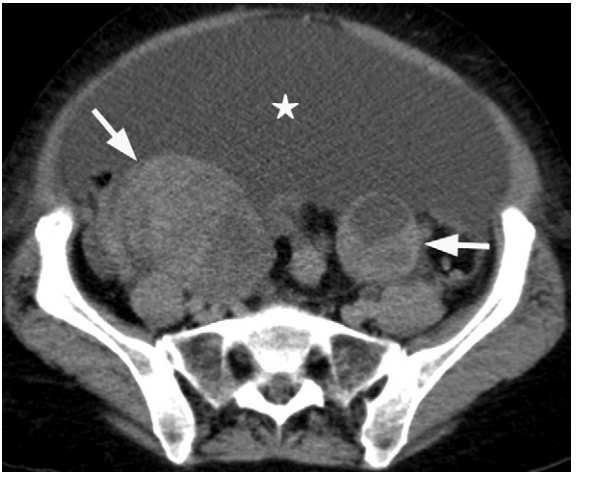

Figure 17-6.
Métastases ovariennes.
Lésions tissulaires hétérogènes et bilatérales (flèches) associées à une ascite (étoile).

www.lemanip.com

Paratger Le Site www.lemanip.com Tout Est Gratuit

Paratger Le Site www.lemanip.com Tout Est Gratuit

– des plages kystiques de dégénérescence intralésionnelle ;
– un rehaussement habituellement hétérogène après injection IV de produit de contraste iodé.

Le bilan d'extension des métastases ovariennes cherche à mettre en évidence des ADN et/ou des lésions secondaires péritonéales ou organiques associées.
Dans le cas fréquent (> 20 % des cas) où la tumeur maligne responsable n'est pas connue lors du diagnostic, une analyse ciblée de l'estomac et du côlon demeure impérative.

AUTRES EXAMENS D'IMAGERIE

En échographie, les métastases ovariennes sont d'échogénicité souvent mixte avec des plages de nécrose kystique fréquentes.
En IRM, les métastases ovariennes possèdent un signal souvent mixte en T2 et un rehaussement souvent hétérogène après injection IV de gadolinium.

DIAGNOSTIC TDM DIFFÉRENTIEL

Le cystadénome séreux de l'ovaire est une tumeur bénigne uniloculaire pure.
Le cystadénome mucineux de l'ovaire est une tumeur bénigne et unilatérale. Aucune atteinte péritonéale associée n'est en général présente au diagnostic.
Le carcinome de l'ovaire est une tumeur maligne primitive qui est en général unilatérale et qui possède des septa et des parois kystiques épaisses souvent caractéristiques.

ÉVOLUTION NATURELLE ET PRONOSTIC

Le pronostic des métastases ovariennes est sombre compte tenu d'une apparition à un stade souvent largement avancé des carcinomes primitifs dont elles sont issues.

PRINCIPES DE PRISE EN CHARGE

Il s'agit le plus souvent de chimiothérapie. La chirurgie de réduction tumorale extensive, plus ou moins associée à une chimiothérapie hyperthermique intrapéritonéale, est parfois indiquée.

ITEMS CLÉS

Ovaire – femme de 50 à 60 ans – lésion mixte de taille variable – caractère bilatéral majeur – carcinome gastrique et du côlon – propagation transpéritonéale – stade avancé.

www.lemanip.com

Paratger Le Site www.lemanip.com Tout Est Gratuit

Paratger Le Site www.lemanip.com Tout Est Gratuit

Cystadénome mucineux de l'ovaire

Aragon L, et al. Angiosarcoma of the ovary arising in a mucinous cystadenoma. J Clin Ultrasound 2011 ; 39 : 351–5.

Buy JN, et al. Epithelial tumors of the ovary : CT findings and correlation with US. Radiology 1991 ; 17 : 811–8.

Fujita N, et al. A male case of primary retroperitoneal mucinous cystadenoma : a diagnostic dilemma. Japanese Journal of Radiology 2012 Apr 24.

Jung SE, et al. CT and MR imaging of ovarian tumors with emphasis on differential diagnosis. Radiographics 2002 ; 22 : 1305–25.

Parmentier B, et al. P248–association métachrone d'un tératome de l'ovaire et d'un cystadédome mucineux chez une adolescente. Arch Pédiatr 2010 ; 17 : 112.

Sri Paran T, et al. Mucinous cystadenoma of the ovary in perimenarchal girls. Pediatr Surg Int 2006 ; 22 : 224–7.

Yazici M, et al. Mucinous cystadenoma : a rare abdominal mass in childhood. Eur J Pediatr Surg 2002 ; 12 : 330–2.

Cystadénome séreux de l'ovaire

Buy JN, et al. Epithelial tumors of the ovary : CT findings and correlation with US. Radiology 1991 ; 178 : 811–8.

Dujardin M, et al. Cystic lesions of the female reproductive system. A review. J Belge Radiol 2010 ; 93 : 56.

Ghossain MA, et al. Epithelial tumors of the ovary : comparison of MR and CT findings. Radiology 1991 ; 181 : 863–70.

Pickhardt PJ, et al. Incidental adnexal masses detected at low-dose unenhanced CT in asymptomatic women age 50 and older : implications for clinical management and ovarian cancer screening. Radiology 2010 ; 257 : 144–50.

Pouquet M, et al. Imagerie de la pathologie tumorale bénigne de l'ovaire de la femme jeune. J Radiol 2008 ; 89 : 1484.

Tsili AC, et al. Comparative evaluation of multidetector CT and MR imaging in the differentiation of adnexal masses. Eur Radiol 2008 ; 18 : 1049–57.

Tsili AC, et al. Multi-detector CT features of benign adnexal lesions. Acad Radiol 2010 ; 17 : 31–8.

Léiomyome utérin

Karila-Cohen P, et al. Léiomyome utérin pédiculé. Journale de Radiologie 2004 ; 85 : 741–5.

Loffroy R, et al. Lipoleiomyoma of the uterus : imaging features. Gynecol Obstet Invest 2008 ; 66 : 73–5.

www.lemanip.com

Paratger Le Site www.lemanip.com Tout Est Gratuit

Paratger Le Site www.lemanip.com Tout Est Gratuit

Pinto I, et al. Uterine fibroids : uterine artery embolization versus abdominal hysterectomy for treatment – a prospective, randomized, and controlled clinical trial. Radiology 2003 ; 226 : 425–31.

Spanoudaki A, et al. Pedunculated uterine leiomyoma mimicking abdominal mass : a case report. Cases J 2008 ; 1 : 315.

Tératome de l'ovaire

Friedman AC, et al. CT of benign cystic teratomas. AJR Am J Roentgenol 1982 ; 138 : 659–65.

Damarey B, et al. AGF-WP-14 Tératomes ovariens : mature ou immature ? aspects typiques et atypiques en imagerie. J Radiol 2007 ; 88 : 1513.

Damarey B, et al. Génito-urinaire – Tératomes ovariens matures et immatures : caractéristiques en échographie, TDM et IRM. J Radiol 2010 ; 91 : 27–36.

Fibus TF. Intraperitoneal rupture of a benign cystic ovarian teratoma. AJR Am J Roentgenol 2000 ; 174(1) : 261–2.

Maslin P, et al. Ovarian teratoma with malignant transformation : CT diagnosis. AJR Am J Roentgenol 2002 ; 178 : 1574.

Outwater EK, et al. Ovarian teratomas : tumor types and imaging characteristics. Radiographics 2001 ; 21 : 475–90.

Rha SE, et al. Atypical CT and MRI manifestations of mature ovarian cystic teratomas. AJR Am J Roentgenol 2004 ; 183 : 743–50.

Saba L, et al. Mature and immature ovarian teratomas : CT, US and MR imaging characteristics. Eur J Radiol 2009 ; 72 : 454–63.

Carcinome ovarien

Boudabbous S, et al. Bilan préoperatoire du cancer de l'ovaire : comparaison entre scanner multicoupe et IRM de diffusion. J Radiol 2009 ; 90 : 1198.

Gu P, et al. CA 125, PET alone, PET–CT, CT and MRI in diagnosing recurrent ovarian carcinoma : a systematic review and meta-analysis. Eur J Radiol 2009 ; 71 : 164–74.

Iyer V, et al. MRI, CT, and PET/CT for ovarian cancer detection and adnexal lesion characterization. AJR Am J Roentgenol 2010 ; 194 : 311–21.

Kitajima K, et al. Diagnostic accuracy of integrated FDG-PET/contrast-enhanced CT in staging ovarian cancer : comparison with enhanced CT. Eur J Nucl Med Mol Imaging 2008 ; 35 : 1912–20.

Nam EJ, et al. Diagnosis and staging of primary ovarian cancer : correlation between PET/CT, Doppler US, and CT or MRI. Gynecol Oncol 2010 ; 116 : 389–94.

Pickhardt PJ, et al. Detected at low-dose unenhanced CT in asymptomatic women age 50 and older : implications for clinical management and ovarian cancer screening. Radiology 2010 ; 257 : 144–50.

www.lemanip.com

Paratger Le Site www.lemanip.com Tout Est Gratuit

Paratger Le Site www.lemanip.com Tout Est Gratuit

Sebastian S, et al. PET–CT vs. CT alone in ovarian cancer recurrence. Abdom Imaging 2008 ; 33 : 112–8.

Thomassin-Naggara I, et al. Cancer de l'ovaire. J Radiol 2009 ; 90 : 1458.

Métastases ovariennes

Bloch-Marcotte C, et al. Ovarian metastasis from choroidal melanoma. Clin Imaging 2008 ; 32 : 318–20.

Brown DL, et al. Primary versus secondary ovarian malignancy : imaging findings of adnexal masses in the radiology diagnostic oncology group study. Radiology 2001 ; 219 : 213–8.

Buy JN, et al. Synthèse : quels diagnostics peut-on envisager devant une tumeur ovarienne en fonction de sa présentation en imagerie ? J Radiol 2004 ; 85 : 1324.

Catteau A, et al. Obstruction of the sigmoid colon due to an ovarian metastasis of colonic origin. J Belge Radiol 1989 ; 72 : 289.

Koyama T, et al. Secondary ovarian tumors : spectrum of CT and MR features with pathologic correlation. Abdom Imaging 2007 ; 32 : 784–95.

Megibow AJ, et al. Ovarian metastases : computed tomographic appearances. Radiology 1985 ; 156 : 161–4.

Robert Y, et al. Les métastases et lymphomes ovariens. J Radiol 2004 ; 85 : 1283–4.

www.lemanip.com

Paratger Le Site www.lemanip.com Tout Est Gratuit

Gratuittement

www.lemanip.com

Radiologie et imagerie medicale

Livres,memoires,rapport de stage,courses,radiologie conventionnelle,Scanner,TDM,IRM,Scintigraphie, Medecine nucleaire,Radiotherapie,Radiologie Interventionnelle,Oncologie,Clichees,Cas interpretes,exposes,medecine

https://www.lemanip.com/

www.lemanip.com